22500421781

ARCHIVES

DE

PHYSIOLOGIE

NORMALE ET PATHOLOGIQUE

Paris. — Société d'imprimerie PAUL DUPONT (Cl.).87.11.83.

WELLCOME INSTITUTE
LIBRARY
Coll. WelMCmec
Coll.
No.

Presented to the Library
by Ernest Hart Esq

ARCHIVES

DE

PHYSIOLOGIE

NORMALE ET PATHOLOGIQUE

DIRECTEURS

MM. BROWN-SÉQUARD, CHARCOT, VULPIAN

DIRECTEUR-ADJOINT :

M. A. JOFFROY

BRITISH MEDICAL ASSOCIATION LIBRARY.

TROISIÈME SÉRIE. — TOME DEUXIÈME

Quinzième année. — 2e semestre 1883

Avec 17 planches noires et en couleur et 33 figures dans le texte

PARIS

G. MASSON, ÉDITEUR

LIBRAIRE DE L'ACADÉMIE DE MÉDECINE

Boulevard Saint-Germain et rue de l'Éperon

EN FACE DE L'ÉCOLE DE MÉDECINE

1883

Digitized by the Internet Archive
in 2020 with funding from
Wellcome Library

https://archive.org/details/s1076id1375994

ARCHIVES

DE

PHYSIOLOGIE

NORMALE ET PATHOLOGIQUE.

MÉMOIRES ORIGINAUX.

I

INFLUENCE DU SANG ASPHYXIQUE SUR L'APPAREIL NERVEUX DE LA CIRCULATION,

Par MM.

DASTRE, et **MORAT,**

Professeur suppléant de physiologie à la Sorbonne.

Professeur de physiologie à la Faculté de médecine de Lille.

INTRODUCTION.

L'étude de l'innervation vasculaire ne s'est trouvée mêlée que peu à peu et progressivement à l'étude des effets du sang noir dyspnéique ou asphyxique. Ces deux questions ont été étudiées d'abord isolément; plus tard on a entrevu la relation qui existe entre elles. Cette relation maintenant établie s'explique simplement par ce fait, aujourd'hui démontré, que le sang insuffisamment hématosé, constitue un excitant puissant

des centres nerveux d'où émanent tous les nerfs centrifuges, moteurs, vaso-moteurs, sudoripares, glandulaires. On peut donc mettre en jeu ces différents nerfs, et par suite étudier les circonstances de leur activité en faisant un emploi convenable du sang asphyxique. Il y a déjà longtemps que nous avons fait usage de cette méthode pour pénétrer plus avant dans la connaissance des nerfs vaso-moteurs. Nous l'avons employée à la solution de différents problèmes particuliers (voir notre Mémoire sur la fonction vaso-dilatatrice du nerf grand sympathique, § 3). Il est temps maintenant de synthétiser ces résultats, de les étendre et d'examiner la question à un point de vue plus général.

§ 1er. — Historique.

Deux résultats importants se sont successivement dégagés des travaux des physiologistes qui se sont appliqués à la recherche des phénomènes de l'asphyxie. *a*) Le premier a consisté à établir que le sang asphyxique était, d'une manière générale, un excitant des centres nerveux ; *b*) le second a fait connaître, d'une manière particulière, son action sur les centres nerveux vaso-moteurs, et par là sur les vaisseaux eux-mêmes. Par un enchaînement naturel, la connaissance de cette action est devenue un moyen pour l'investigation des centres vaso-moteurs, des nerfs constricteurs et dilatateurs, encore peu ou mal connus.

a) *Action excitante du sang asphyxique.* — C'est Brown-Séquard qui, le premier, appela nettement l'attention sur les propriétés stimulantes du sang noir. (*Société de Biologie*, 1849. — *Journal de la physiologie de l'homme et des animaux*, I, p. 201, 1858.) C'est à cette action excitante que devaient être attribuées les crampes et les contractions du train postérieur observées fréquemment chez les animaux auxquels on lie l'aorte abdominale, ou les convulsions générales déterminées par la ligature des artères céphaliques. A. de Haller avait déjà, en 1751, constaté ces phénomènes d'excitation, sans en pénétrer le mécanisme exact. Il restait à savoir d'une manière précise quel était l'organe ou l'élément primitivement stimulé,

et quel était exactement l'agent stimulateur. Sur le premier point, Brown-Séquard établit que la propriété d'être stimulé par le sang asphyxique, était une propriété générale, qu'elle appartenait à tous les tissus. En injectant du sang noir dans les vaisseaux d'un membre exsanguifié, l'on voit immédiatement apparaître des contractions dans les muscles correspondants.

Mais si, en principe, tous les tissus sont sensibles à l'action du sang noir, en fait, ils sont loin de l'être au même degré. Avant tous les autres, il faut placer le système nerveux et, parmi les parties qui le composent, les centres encéphalo-rachidiens. C'est là un fait si souvent vérifié par l'expérimentation qu'il est passé à l'état d'axiome physiologique. C'est en agissant sur les centres nerveux que l'asphyxie détermine les convulsions générales et locales, qu'elle accélère le cœur ou l'arrête (suivant les circonstances), qu'elle active la respiration de manière à lui faire prendre la forme dyspnéique, qu'elle fait sécréter les glandes (à une certaine période) et qu'elle dilate la pupille. L'asphyxie excite tous les centres fonctionnels, avant de les détruire définitivement et de les réduire à l'inertie de la mort. (V. B. Luchsinger. Zur Kenntniss der Fonctionen der Rückenmarkes. *Archiv für die gesammte physiologie*, XVI, p. 510, 1878.) Il suffit, en effet, d'intercepter l'action des centres nerveux sur les organes, en sectionnant les cordons nerveux, qui partent de l'axe gris bulbo-médullaire, pour atténuer considérablement ou faire entièrement disparaître tous ces phénomènes d'origine asphyxique.

b) *Influence du défaut d'oxygène.*—La seconde question qui préoccupa les physiologistes fut de savoir à quoi était due, dans le sang asphyxique, la propriété stimulante. Deux conditions principales distinguent en effet le sang asphyxique du sang normal : le défaut d'oxygène, l'excès d'acide carbonique. A laquelle des deux devait-on attribuer les phénomènes asphyxiques? Les deux alternatives ont trouvé des défenseurs. Brown-Séquard attribue à l'acide carbonique une action stimulatoire qui expliquerait toutes les manifestations asphyxiques. Ce serait l'accumulation de ce gaz qui provoquerait les mou-

vements accélérés, irréguliers, tumultueux, résultant de la mise en jeu de toutes les puissances motrices de la respiration, qui constitue la dyspnée. C'est encore l'acide carbonique qui produirait les convulsions asphyxiques. En d'autres termes, si l'oxygène entretient la vitalité des tissus, l'acide carbonique en provoquerait l'activité. A cette action il faudrait en ajouter une autre différente pouvant se superposer à la première et la masquer quelquefois, c'est l'action inhibitoire exercée par l'acide carbonique, agissant à dose massive sur les nerfs sensitifs et leurs appareils terminaux. Traube (*Gesammte Beitrage zur Pathologie und Physiologie*, Berlin, 1871), et Thiry (*Ueber die Ursachen der Athembewegungen und der Dyspnöe,* 1864) ont professé sensiblement la même opinion sur le rôle prépondérant de l'acide carbonique dans le développement des phénomènes asphyxiques.

L'opinion universellement adoptée aujourd'hui est pourtant contraire à celle que nous venons de rappeler. C'est dans le défaut d'oxygène que l'on doit voir le point de départ des phénomènes asphyxiques, c'est-à-dire la stimulation des centres nerveux. Regnault et Reiset ont fait vivre des animaux dans une atmosphère riche en acide carbonique, à la condition de faire arriver simultanément aux poumons la dose d'oxygène nécessaire. Pflüger a obtenu des résultats analogues. Cl. Bernard a introduit dans le tissu cellulaire et dans les vaisseaux des quantités considérables d'acide carbonique sans déterminer des perturbations notables. Enfin, P. Bert a vu, tandis que les variations considérables de l'oxygène du sang provoquaient des convulsions, l'empoisonnement par l'acide carbonique déterminer au contraire des phénomènes d'anesthésie. Ces raisons et beaucoup d'autres, que nous n'avons pas le loisir de développer ici, doivent entraîner la conviction et faire rapporter au défaut d'oxygène les phénomènes que certains physiologistes avaient incorrectement attribués à l'action propre de l'acide carbonique.

Nous n'avons pas ici, en effet, à discuter cette question. Bien que quelques-unes de nos expériences, particulièrement celles que nous avons exécutées sur des lapins soumis à la dépression sous courant d'air, soient entièrement confirma-

tives des idées de P. Bert, leur résultat principal et leur signification tendent à un tout autre objet.

c) Action du sang asphyxique sur la circulation et la respiration. — Les physiologistes ont été amenés à étudier l'action du sang asphyxique sur la circulation par voie indirecte en cherchant d'abord les modifications qu'il imprime aux phénomènes respiratoires. L'asphyxie est un cas extrême, anormal, dont l'image, atténuée en quelque sorte, nous est offerte à chaque révolution respiratoire. Entre deux inspirations consécutives, l'organisme consomme la provision d'oxygène que le sang avait faite dans le poumon ; il se trouve, jusqu'à l'inspiration suivante, dans un état d'asphyxie relative. On a admis, depuis longtemps déjà, que le sang alternativement rouge et noir, c'est-à-dire riche et pauvre en oxygène, exerçait sur les centres nerveux de la respiration une excitation particulière et rythmique, qui devenait ainsi la cause du rythme respiratoire, en même temps qu'elle en était l'effet. De telle sorte que l'alternance des mouvements respiratoires serait due à l'alternance qui se produit dans la composition des gaz du sang. — On était amené à cette conception par l'examen de ce qui se passe dans les cas extrêmes où les différences gazeuses du sang s'exagèrent. Lorsque la proportion d'oxygène s'accroît considérablement dans le sang (par une insufflation exagérée, par exemple) les inspirations se ralentissent; elles peuvent se suspendre, et il y a *apnée* (Rosenthal); lorsque, au contraire, l'oxygène vient, pour quelque raison, à être insuffisant, les appareils respiratoires centraux sont excités, les mouvements inspiratoires s'accélèrent, il y a *dyspnée.* — Beaucoup de physiologistes ont pensé que la succession des inspirations et des expirations était comparable, dans ses causes, à ces phénomènes d'*apnée et de dyspnée*, produits successivement par des variations de l'état du sang et de son action sur les centres nerveux respiratoires. — Nous n'avons pas à juger cette théorie, dont les fondements, tout au moins, sont expérimentaux. Nous rappellerons qu'à cette stimulation cérébrale ou automotrice des

appareils nerveux respiratoires vient s'adjoindre la stimulation réflexe, qui a son point de départ dans les appareils périphériques. Nous n'avons pas à faire la part de ces deux sources d'excitation dans la production du rythme respiratoire. Nous n'avons pas davantage à faire remarquer qu'il y a plus d'une objection à élever contre cette explication du rythme respiratoire. Ce que nous voulons seulement retenir de cet exposé très bref, c'est que les physiologistes ont connu l'importance de l'action stimulatrice du sang asphyxique sur des centres nerveux particuliers, encéphalo-rachidiens, à savoir les centres respiratoires.

§ 2. — Action sur le cœur et les vaisseaux.

Connaissant ainsi d'une manière plus ou moins complète l'action du sang asphyxique sur la respiration, il était naturel d'en rechercher l'effet sur la circulation même, c'est-à-dire sur les instruments nerveux qui produisent et règlent le cours du sang. C'est ce que nous-même avons cherché à faire, assez anciennement déjà. Nous avons étudié l'action du sang asphyxique sur le cœur et les vaisseaux, ou plus exactement sur leurs instruments nerveux. L'étude de l'action de l'asphyxie sur les nerfs du cœur d'une part, sur les nerfs vaso-moteurs d'autre part, a fait l'objet de quelques-unes de nos communications à la Société Philomathique et à la Société de Biologie. (*C. R. de la Société de Biologie,* p. 310, 1879.) Mais avant de publier, sous forme de mémoire, les résultats que nous avions simplement indiqués, il nous a paru nécessaire de mieux connaître les nerfs vaso-moteurs qui entrent en action dans ces phénomènes. — Aujourd'hui que nous avons mené l'étude des vaso-moteurs aussi loin qu'il nous a été possible, munis de ces connaissances nouvelles, nous pouvons revenir à notre projet et reprendre les résultats que nous avions laissés momentanément comme autant de pierres d'attente.

Avant que le sujet se fût ainsi posé à nous nettement, il s'était présenté, sous une forme différente et plus ou moins indirecte, à d'autres physiologistes, dont nous avons à rap-

peler les travaux. Historiquement, la question de l'influence du sang asphyxique sur la circulation s'est introduite de deux façons : d'abord dans l'étude des centres vaso-moteurs médullaires : en second lieu dans l'étude des variations de la pression sanguine correspondant aux divers états respiratoires.

On sait, et nous avons nous-mêmes rappelé dans un mémoire antérieur, le débat qui s'est élevé, entre les physiologistes, à propos des centres vaso-moteurs. (Le mot de vaso-moteur était synonyme de vaso-constricteur : on ne connaissait que cette seule espèce de nerfs capables d'agir sur les vaisseaux.) La question était de savoir s'il y avait un centre vaso-constricteur unique placé dans le bulbe, ou, comme le pensaient Brown-Séquard et Schiff, une série de centres nerveux vasculaires échelonnés le long de l'axe médullaire. Pour résoudre le problème, il fallait sectionner la moelle au-dessous du bulbe et voir si le tronçon inférieur pouvait exercer quelque action sur les vaisseaux ; l'existence d'une action quelconque préoccupait davantage les expérimentateurs que le sens exact de cette action. Ce tronçon médullaire était excité par influence réflexe ou directement. C'est à ce propos que Bezold, Thiry et Traube firent intervenir, entre autres stimulants, incidemment, l'action du sang dyspnéique. Ils recherchaient une contraction possible des petites artères : ils ne la virent point se produire lorsque le bulbe était séparé de la moelle, et conclurent à l'absence de centres vaso-moteurs dans la moelle. Plus tard, Kowalewsky et Adamük (*Medicin. Centralblatt*, 1868) annoncent qu'une suspension de la respiration modifie l'état manométrique du sang, même après la séparation du bulbe. Ils ne considèrent que la pression générale, et la voient s'élever. Ils concluent à une contraction des artérioles sous l'influence du sang asphyxique, et ils l'attribuent à une action directe sur la paroi musculaire des vaisseaux. Ce sont là autant d'erreurs : le seul fait réel et à retenir, c'est que le sang dyspnéique modifie l'état des vaisseaux. Sigmund Mayer (*Wiener Sitzungsberichte*, B_d LXXII, 1876) ne trouve point d'influence du sang dyspnéique (suspension de la respiration) sur la pression sanguine lorsque la moelle a été sectionnée. Kabierske (*Pflüger's Archiv.*,

B[d] XIV) ne mentionne pas l'action puissante de l'excitant dyspnéique. Entre temps, Schiff, Goltz, Vulpian et d'autres démontraient l'existence des centres vaso-moteurs médullaires. Luchsinger, de son côté (1878), confirmait ce résultat et s'occupait avec plus de soin de l'excitant dyspnéique. Il montrait que la suspension de la respiration, chez un animal curarisé et privé de cerveau, déterminait une action sur le cœur, consistant en un ralentissement qu'il attribue à une excitation périphérique du vague, et en une élévation de la pression sanguine plus ou moins marquée, quelquefois, en une chute de cette même pression. — Il cite les explications de Pokrowsky (*Archiv v. Reichert und Dubois-Reymond*, 1866) et celles de Bezold et Götz, qui pourraient servir à expliquer cette élévation asphyxique de la pression générale ; le premier admettant une action directe du sang dyspnéique sur les centres moteurs intra-cardiaques, et les autres une action sur les organes à muscles lisses, intestin, utérus, vaisseaux sanguins. — Mais lui-même exécute des expériences qui l'obligent à rapporter à la moelle, comme source principale, ces modifications de la pression sanguine.

Si l'on s'arrête aux derniers résultats du travail de Luchsinger, l'état de la question se résumera en disant que le sang asphyxique excite les centres vaso-moteurs encéphalo-rachidiens, et que l'effet se traduit généralement par une élévation de la pression sanguine.

Retenons ce résultat et passons maintenant en revue la seconde série de travaux qui se rapportent à l'action du sang asphyxique. Comme nous l'avons dit, ces travaux sont déterminés par le désir de connaître les variations de la pression générale du sang correspondant aux variations respiratoires. Lorsque l'on observe la pression du sang (en l'enregistrant, par exemple, au moyen de l'un quelconque des manomètres inscripteurs ou sphygmoscopes en usage dans les laboratoires), on est frappé, en premier lieu, de la fidélité avec laquelle la courbe des pressions suit la courbe des respirations. Les oscillations manométriques sont fidèlement calquées sur les oscillations respiratoires. On a recherché l'explication de ce

parallélisme remarquable. Bien des causes interviennent pour le produire. Parmi elles, Traube et Schiff ont accordé une grande importance aux changements de la composition du sang correspondant aux révolutions respiratoires : ils admirent que ces changements de composition déterminaient des effets différents sur les centres nerveux du cœur et des vaisseaux. C'est l'explication chimique.

Les recherches de C.-H. Kuhn (1875), de Funke et Latschenberger (1877), de Cyon (1872), de N. Kowalewsky et de Zuntz (1878) ont montré que l'explication réelle est plus compliquée, qu'elle fait intervenir un grand nombre d'éléments, — par exemple, l'influence accélératrice de l'inspiration sur les battements du cœur, l'action modératrice de l'expiration par excitation du vague, — les changements de volume des vaisseaux pulmonaires, — l'action exercée sur l'aorte et sur les veines par les variations de la pression intrathoracique, l'influence du diaphragme et des muscles abdominaux. — C'est parmi ces éléments nombreux qu'il faut introduire l'influence de la composition gazeuse du sang, c'est-à-dire les actions exercées par le sang expiratoire (asphyxique) et inspiratoire (oxygéné). Le fait principal s'exprime en disant qu'il y a élévation de la pression générale produite par le sang asphyxique, et baisse de cette pression, retour à sa valeur première lorsque le sang redevient oxygéné.

Ainsi, de tous les côtés, on arrivait à la même conclusion, à savoir que le sang dyspnéique ou asphyxique élève la pression générale. Toutefois, l'accord sur ce fait n'était pas absolu. Quelques physiologistes observaient fréquemment des abaissements de pression au lieu de l'élévation attendue. Goltstein (*Archiv für die gesammte Physiologie*, B^d XVII, p. 331) obtient une diminution de pression, 5 fois sur 16 dans une première série d'expériences d'asphyxie (par gaz impropres à l'hématose) ; dans une seconde série, il obtient des diminutions de pression 6 fois sur 20 ; d'autres fois des accroissements très faibles. L'élévation de pression n'était donc qu'un phénomène habituel : ce n'était pas un phénomène constant. On devait se demander pourquoi cette apparente contradiction entre les résultats.

C'était la méthode qui était fautive. L'étude de la pression générale était un mauvais moyen de connaître l'état des vaisseaux. La pression du sang est un résultat complexe. L'asphyxie pourrait produire des effets opposés, parfaitement constants lorsqu'on les considère isolément dans leur espèce, mais naturellement variables dans leur grandeur, de telle sorte que l'effet total serait d'un sens ou d'un autre. L'asphyxie pourrait agir sur certains départements vasculaires pour les dilater, sur d'autres pour les restreindre ; on comprendrait ainsi que l'effet total pût être un accroissement ou un abaissement de pression. Nous verrons que cette supposition n'en est plus une : l'expérience en a fait une vérité.

Cette vérité a été d'abord méconnue. L'accroissement ordinaire de la pression sous l'influence du sang asphyxique semblait impliquer une contraction artérielle universelle. De fait, on a cru qu'il en était ainsi, et on l'a dit sans prendre la peine de s'en assurer. On a dit que la pression s'élevait parce que toutes les artérioles se contractaient. C'est Heidenhain et Grutzner (*Pflüger's Archiv*, B^d XVI, 1878) qui ont éclairci ce point : il résulte de leur travail que l'accroissement manométrique est le résultat d'effets opposés. L'excitation de l'asphyxie peut être assimilée, dans ses effets, sur l'appareil circulatoire, à l'excitation des nerfs sensitifs : celle-ci produit, comme la première, une élévation de la pression générale. Or, dans ce dernier cas, les physiologistes précédents se sont assurés qu'il y avait dilatation du côté des vaisseaux cutanés et musculaires ; on peut imaginer qu'au contraire du côté des viscères, une contraction vasculaire puissante compense et domine l'effet produit par l'asphyxie sur le système musculocutané. Mais des expériences indirectes n'ont pas permis à Heidenhain et Grützner de vérifier cette supposition ; elles l'ont même contredite, puisque, en supprimant le domaine intestinal, l'excitation des nerfs sensitifs accroissait encore la pression, comme dans l'expérience ordinaire. En résumé l'excitant asphyxique n'intervenait dans ce travail que comme moyen, et les physiologistes allemands recouraient plus volontiers à l'excitation des nerfs sensitifs ; l'objet principal était

de comparer les phénomènes vasculaires de la peau et des muscles.

Asp et Loven (*Verhandl. d. Leipzig. Akad.*, B^d XVIII), en excitant les nerfs centripètes des membres, avaient observé une dilatation des vaisseaux de la peau et d'une partie des muscles coïncidant avec une contraction énergique des vaisseaux de l'intestin. Heidenhain pense que les nerfs centripètes qui interviennent ici ne sont pas les nerfs sensitifs cutanés. Zuntz considère l'expérience comme très complexe.

Nous arrivons maintenant au travail de Zuntz (*Pflüger's Archiv*, B^d XVII, p. 401, 1878). L'auteur prend la question au point où l'ont laissée Heidenhain et Grützner. Il asphyxie des animaux (chiens et lapins) et ouvre la cavité intestinale sous l'eau salée : il constate, sans exception, les signes d'une constriction énergique, pâleur de l'intestin, invisibilité des artérioles, diminution des veines et, par suite, expulsion du sang. Ces phénomènes sont plus visibles lorsque les organes sont déjà rouges et turgides, ce qui arrive lorsque l'animal est en digestion. En examinant dans une autre série d'expériences l'état de la peau (chez des lapins asphyxiés), l'auteur arrive à conclure que « l'excitation asphyxique a sur la peau « un résultat très différent, suivant l'état dans lequel elle « rencontre les vaisseaux et leurs centres nerveux ». Si ceux-ci sont contractés, ils se dilatent ; s'ils sont dilatés, ils se contractent. En un mot, tandis que l'effet est identique sur le système de l'intestin, il serait variable sur le système sanguin de la peau. L'effet varie avec le moment de l'observation. Chez un lapin trachéotomisé, soumis au froid, on observe, 45 secondes après la fermeture du tube trachéal, une dilatation manifeste des vaisseaux de l'oreille. Cet état se soutient jusqu'à 1′ 20″. A ce moment, le rétrécissement commence et s'accentue jusqu'à 225″ ; l'animal meurt au bout de 4 minutes (240″). En opérant avec un animal, à la chaleur, on observe toutes les 30″ une oscillation rythmique : de 7 à 30″ après l'occlusion trachéale, il y a rétrécissement ; de 50″ à 60″, dilatation ; à 90″, rétrécissement ; à 105″, dilatation ; à 135″, contraction. Après avoir brièvement signalé ces deux expériences, l'auteur passe à l'étude des réflexes vasculaires provoqués par

les asphyxies locales et déjà étudiés par Latschenberger et Deahna (*Pflüger's Archiv*, XII, p. 177).

A l'époque même où Zuntz exécutait le travail dont nous venons de rappeler les principaux résultats, nous-mêmes nous poursuivions de notre côté des recherches analogues, sans connaître les efforts qui s'accomplissaient dans les laboratoires allemands. Nous constations à grands traits l'influence de l'asphyxie sur le cœur et les vaisseaux, et nous en donnions l'explication dans une publication postérieure de quelques mois à celle de Zuntz. On verra plus loin quels sont les points qui nous sont communs avec les auteurs allemands, et quels résultats originaux, développements ou expériences nous avons apportés pour la solution du problème de physiologie qui nous a occupés.

§ 3. — Action du sang asphyxique sur le cœur.

Les perturbations exercées par l'asphyxie sur le cœur tiennent à des causes diverses et se traduisent par des symptômes variés.

La plupart des auteurs s'accordent à y distinguer deux phases qui se succèdent : une phase ataxique, une phase paralytique. De même, les facteurs qui interviennent peuvent être distingués en facteurs du début et facteurs du décours. Les influences mécaniques appartiennent au début ; l'influence réellement toxique du sang dyspnéique appartient à la période confirmée.

Dans toutes les formes d'asphyxie où la respiration est suspendue, l'altération et puis la suppression des actes mécaniques, la cessation des mouvements du thorax et du poumon, ont sur le cœur une influence très notable ; beaucoup de physiologistes se sont attachés à la faire connaître. La circulation pulmonaire est entravée et de proche en proche le jeu du cœur lui-même est atteint plus ou moins profondément. Mais dans l'asphyxie rapide, dans l'asphyxie physiologique, ces phénomènes sont restreints au commencement de l'expérience. Au contraire, il est clair que la composition du sang change successivement et que l'influence de ce facteur

va croissant depuis le début jusqu'à un certain moment où elle atteint son maximum : le facteur principal dans les phases ultimes de l'asphyxie sera donc précisément le plus caractéristique et celui que nous voulons étudier spécialement — ce sera le sang noir. Cet agent exerce son action sur les centres nerveux bulbo-médullaires qui gouvernent le cœur d'une part et d'autre part sur le cœur lui-même.

Il faut ajouter que ces facteurs, — élément mécanique et action directe du sang noir — ne sont pas les seuls qui interviennent. Ce sont les principaux, mais si l'on voulait être complet, il faudrait tenir compte des réflexes vasculaires dus au jeu de la respiration, de la répercussion exercée sur le cœur par l'état des vaisseaux modifiés par l'asphyxie — de l'altération même des globules du sang et des conditions hydrauliques nouvelles du liquide circulatoire, — et d'autres encore. — Mais, nous le répétons, nous pouvons négliger ces éléments accessoires et envisager seulement l'action prépondérante du sang noir sur les instruments nerveux du cœur et sur le cœur lui-même —A l'action des autres facteurs correspond l'ataxie cardiaque : à l'action de celui-ci correspond l'inertie cardiaque. Le cœur, dans la période de début, où les causes accessoires dominent, bat irrégulièrement : il y a accélération, intermittence, battements par séries; puis, le cœur se ralentit et peut même s'arrêter. C'est la phase d'inertie; elle traduit l'entrée en scène et l'action dominante du sang noir.

Cette inertie du cœur, ce ralentissement progressif aboutissant parfois à l'arrêt, cette menace de syncope asphyxique, c'était le phénomène le plus saisissant de l'asphyxie aux yeux des anciens auteurs. Le dernier nom, toutefois, qui pût lui être attribué était celui qu'ils lui donnèrent de *paralysie asphyxique* du cœur. Bichat croyait à tort, en effet, que le ralentissement et l'arrêt résultaient d'une impuissance vraie du muscle cardiaque que le sang noir ne pouvait plus nourrir. On sait aujourd'hui que c'est un phénomène d'activité nerveuse et non de paralysie : le cœur et le système nerveux ne sont point réduits à l'inertie finale; si le cœur se ralentit et s'arrête c'est que l'appareil modérateur est fortement excité.

Quant au cœur lui-même il n'a nullement perdu sa contractilité : l'excitation énergique du noyau et du nerf pneumogastriques l'empêchent seulement de la manifester.

Il est remarquable que les physiologistes contemporains aient compris immédiatement la nature active de ces phénomènes cardiaques : sans hésiter, ils ont attribué le ralentissement et l'arrêt cardiaque à une excitation du vague, et non à une paralysie véritable. Une expérience bien simple en donne la preuve : si l'on asphyxie un animal et que l'on sectionne les deux pneumogastriques, de manière à supprimer leur action modératrice, les battements ralentis s'accélèrent. Mais même sans avoir fait cette épreuve, on supposa le résultat. *Traube* admit qu'au début le sang veineux arrête les pulsations du cœur en excitant le nerf vague ; que, plus tard, il rend l'organe tout entier inexcitable. Luchsinger et nous-mêmes avons vérifié souvent le fait, expérimentalement. Zuntz a observé un fait qui, au premier abord, semble en contradiction avec les données précédentes ; il admet que l'asphyxie produit plus rapidement la mort lorsque les vagues sont coupés que lorsqu'ils sont intacts. Il voit alors dans l'excitation asphyxique du noyau modérateur le rouage d'un mécanisme régulateur ayant un rôle de prévoyance : ce serait un moyen d'épargner le travail du cœur et de lui permettre ainsi de supporter plus longtemps l'effet de l'asphyxie. Nos expériences sont en accord avec cette supposition ; l'intégrité des vagues dans les conditions ordinaires et, dans le plus grand nombre des cas, retarde le moment de la mort.

Nous avons dit à dessein « dans les conditions ordinaires ». C'est qu'en effet, là encore, il ne faut pas s'attendre à un résultat parfaitement univoque ; l'excitation asphyxique ou autre des vagues a toujours deux effets possibles, l'arrêt ou le ralentissement, suivant son degré, suivant l'excitabilité actuelle de ces nerfs et de leurs noyaux moteurs. L'arrêt est le cas de beaucoup le plus rare ; lorsqu'il survient, il est clair que l'intégrité des vagues qui a rendu possible cette syncope à hâté la mort. Dans ce cas l'énoncé de Zuntz, si on lui conservait sa forme absolue, serait manifestement faux. Mais supposons le cas de beaucoup le plus ordinaire, le ralentis-

sement; on s'explique que l'asphyxie ait raison du cœur beaucoup moins vite dans le cas d'intégrité des vagues, précisément parce que l'action de ces nerfs est modératrice et ménagère de la contraction cardiaque. En effet, elle épargne le travail du cœur et le répartit sur une durée plus longue. Cette action indirecte, si l'on veut, d'un nerf modérateur sur la nutrition d'un muscle peut devenir le point de départ d'expériences fort intéressantes ; nous ne pouvons y insister sans sortir du cadre du présent travail.

Cette réserve obligée n'est pas la seule que nécessitent les travaux de nos prédécesseurs. On aurait tort d'attribuer au sang asphyxique une action si limitativement localisée sur le noyau du vague ; il n'est pas exact que le centre bulbaire présente une susceptibilité d'élection vis-à-vis de cet excitant. En principe, il serait contraire aux notions acquises que le bulbe qui résiste ordinairement le plus longtemps aux actions extérieures, y fût exclusivement et primitivement soumis dans le cas de l'asphyxie. En fait, l'expérience condamne cette supposition.

Expériences. — Des recherches déjà anciennes que nous avons communiquées à la Société de biologie (février 1880) établissent que le système accélérateur cardiaque est mis en action tout aussi bien et aussi énergiquement que le système modérateur.

Voici une expérience prise parmi beaucoup d'autres :

1° On opère sur un chien curarisé un peu au-dessus de la limite, de manière que l'état asphyxique, lorsqu'on l'établira, ne provoque pas de mouvements généraux ni de mouvements du thorax. L'animal est trachéotomisé. On pratique la respiration artificielle et l'on enregistre la pression carotidienne. Les pneumogastriques sont isolés de chaque côté. Les choses étant ainsi disposées, on obture à un moment donné le tube trachéal : l'état asphyxique s'établit et le graphique carotidien fait connaître la condition du cœur. On constate pendant les deux ou trois premières minutes les irrégularités qui constituent pour le cœur la période ataxique de l'asphyxie. Mais bientôt les battements se ralentissent, deviennent de plus en

plus rares, parfois même ils s'arrêtent : la syncope asphyxique s'est produite. Si l'on vient à ce moment à sectionner les deux vagues, le cœur reprend ses battements.

La signification de cette première partie de l'expérience est évidente. Le ralentissement et l'arrêt cardiaques n'étaient pas le fait de l'inertie du cœur, mais bien de l'excitation du noyau bulbaire pneumogastrique, — puisque lorsque l'on supprime la possibilité de cette action, le cœur reprend son rythme. — Le sang noir excitait donc anormalement le noyau du vague.

Mais il y a un fait nouveau que nous avons aperçu en suivant de plus près les circonstances du rétablissement du cœur. L'enregistrement graphique permet de constater non seulement la reprise des battements, mais l'extrême rapidité avec laquelle se produisent ces battements. Il y a une accélération réelle, absolue. A la vérité, lorsque, sur un animal parfaitement sain, non soumis à l'asphyxie, l'on vient à sectionner les nerfs vagues, on constate une accélération et une régularisation (chien) évidentes des battements. Cette accélération est aujourd'hui attribuée à l'action des accélérateurs cardiaques (d'origine cervico-dorsale), dont l'influence se manifeste plus efficace lorsqu'elle n'est plus contre-balancée par leurs antagonistes modérateurs. Si l'on répète souvent cette expérience dans des conditions diverses, on arrive à se rendre compte de la limite moyenne de cette accélération consécutive à la section des vagues. Dans un travail particulier sur le nerf vague dans ses rapports avec le cœur, nous avons indiqué la valeur moyenne approximative de cette suractivité du cœur. Mais ici, cette valeur est dépassée. En d'autres termes, l'accélération est plus grande que si l'on avait coupé les vagues, en dehors de l'état asphyxique.

S'il importe avant tout d'être bien fixé sur le sens des phénomènes, il importe beaucoup de l'être aussi sur leur grandeur réelle, sur leur intensité. Il était donc nécessaire comme nous l'avons fait, de comparer l'action du sang asphyxique sur les accélérateurs et les modérateurs cardiaques.

L'influence de l'asphyxie sur les accélérateurs a été mise par nos expériences hors de contestation. Mais si elle est aussi

réelle sur ces derniers que sur les vagues, elle n'est pas aussi commodément démontrable. C'est parce qu'elle est moins évidente qu'elle n'a pas été aperçue tout d'abord. La difficulté vient de ce qu'immédiatement après la section des vagues, l'accélération cardiaque atteint presque son maximum. Or, la fréquence des battements du cœur a une limite. Chacun sait par exemple que les excitations électriques les plus intenses appliquées aux nerfs moteurs du cœur n'ont jamais pour effet de le tétaniser.

L'accélération cardiaque immédiatement après la section des vagues est donc telle qu'il est parfois difficile que l'excitation asphyxique lui ajoute quelque chose. Il faut, pour bien voir le phénomène en question, s'éloigner du moment de la section des vagues. Il était naturel de supposer et l'expérience nous a appris que la fréquence des battements cardiaques due à la section des vagues s'atténue peu à peu, sans revenir toutefois jamais à son taux primitif. C'est dans ces conditions qu'il faut étudier l'influence de l'asphyxie sur les centres médullaires et les nerfs accélérateurs du cœur.

2° Nous citerons les résultats de l'expérience suivante qui peut être prise comme type. Sur un petit chien à long poil, on coupe les deux vagues; après l'opération, le pouls est presque incomptable, il est de 200 à 210 par minute. Après 4 jours, il est tombé à 140. On asphyxie l'animal en obturant la trachée; le pouls au moment où les symptômes d'excitation apparaissent remonte à 184. C'est une accélération de 44 pulsations, c'est-à-dire d'environ un tiers, due à l'excitation asphyxique des accélérateurs placés en dehors du pneumogastrique. La pulsation cardiaque, au bout de 2 minutes et 1/2, se ralentit de nouveau pour s'arrêter définitivement après 3 minutes d'asphyxie. C'est pour n'avoir pas su se placer dans les conditions propres à manifester le phénomène de l'accélération asphyxique que les expérimentateurs l'ont méconnu et qu'ils ont pu croire que l'excitation dyspnéique porte exclusivement sur le vague.

3° Nous avons donné à cette expérience une troisième forme. Nous avons, en injectant de l'atropine, paralysé plus ou moins complètement les vagues. — Avant l'asphyxie on

comptait 70 pulsations en 30″ ; dans la même période on observait 88 pulsations dans l'état asphyxique. Enfin, et ce détail intéresse peut-être plus encore l'histoire des effets de l'atropine que ceux de l'asphyxie, la mort survient alors plus tard, sans ralentissement préalable bien notable, par une véritable paralysie.

La conclusion à tirer de ces observations est importante : il y a évidemment, à la période de l'asphyxie qui nous occupe une excitation du système accélérateur cardiaque, comme il y a excitation du système modérateur. Et lorsque l'on a supprimé ce dernier et que les accélérateurs seuls subsistent, leur suractivité se traduit par la suraccélération cardiaque. Ainsi, les deux systèmes sont en réalité mis en jeu, et non pas seulement l'un d'entre eux. Le fait de l'excitation asphyxique des modérateurs perd dès lors son caractère isolé et en quelque sorte inexplicable : tous les appareils centraux sont mis en réalité en état d'excitation, les médullaires aussi bien que les bulbaires, les accélérateurs aussi bien que les modérateurs. C'est là une démonstration particulière, pour le cas du cœur, de la loi générale qui fait du sang noir un excitant général de l'appareil central encéphalo-rachidien.

Un second point est encore à noter. Nous voyons, lorsque les deux systèmes nerveux du cœur sont simultanément excités par le sang noir, que l'avantage reste au système modérateur, puisque le cœur se ralentit et tombe dans la syncope asphyxique. Nous verrons plus loin que cette règle est assez générale. A égalité de l'excitant (ici, c'est le même sang asphyxique qui baigne les différents centres nerveux) cette supériorité d'effet du système modérateur se rencontre pour les vaisseaux du tégument et des muscles ; on ne la retrouve plus pour l'intestin et les viscères abdominaux.

Lorsque les deux vagues ont été préalablement coupés, on ne saisit pas le phénomène de ralentissement tout à l'heure observé, lorsque les vagues étaient intacts. Le ralentissement se montre bien encore, mais comme un phénomène tout à fait ultime. Nous reviendrons sur sa signification, dans un moment. Ces observations sont confirmées par une interprétation convenable des graphiques de Luchsinger (Pl. VIII,

nos 2 et 4, *Pflüger's Archiv.*, Bd. XVI), graphiques destinés surtout, dans la pensée de l'auteur, à faire connaître les variations de la pression sanguine, mais fournissant en même temps des renseignements sur le point qui nous intéresse.

Il reste à interpréter ce ralentissement ultime, avec battements amples, qui conduit à la syncope mortelle dans le cas supposé où les vagues ont été préalablement sectionnés. Ce phénomène ne s'observe pas toujours. Mais lorsqu'il se produit, il doit évidemment être rapporté à la suppression de l'excitation des accélérateurs cardiaques ou à l'action de l'asphyxie sur le cœur lui-même. — Les expériences de Cyon relatives à l'influence de l'acide carbonique sur le muscle cardiaque permettent de penser que celui-ci n'est pas atteint sérieusement dans son excitabilité. L'arrêt serait dû, par conséquent, à la stimulation des éléments modérateurs intra-cardiaques. Quant à l'action directe du sang asphyxique sur les muscles eux-mêmes du cœur ou des vaisseaux, on doit admettre qu'elle appartient à une phase plus éloignée encore : c'est l'opinion de Cyon et celle de Luchsinger (*loc. cit.*, p. 530). La syncope cardiaque est en effet déjà définitive lorsque l'on constate, dans toute leur activité, les contractions asphyxiques des fibres lisses de l'intestin, de la vessie, de l'utérus, c'est-à-dire les spasmes des muscles de la vie organique.

En résumé, l'action du sang noir porte d'abord sur les centres nerveux extra-cardiaques, modérateurs et accélérateurs. — Cette action est tardive ; elle est assez intense pour reléguer au second plan les autres facteurs qui étaient intervenus dans la première période de l'asphyxie. L'excitation des modérateurs l'emporte sur celle de leurs antagonistes ; et le cœur tombe au moins pour un temps en arrêt diastolique. Cet arrêt est donc un phénomène actif et non pas le fait d'une inertie ou d'une paralysie de l'organe. — La section des filets pneumogastriques permet au cœur de reprendre ses battements : ceux-ci sont alors précipités et cette accélération traduit précisément l'état de stimulation asphyxique des centres accélérateurs médullaires, masquée précédemment par l'action antagoniste du vague. Enfin, il est possible d'admettre,

au moins dans certains cas, une excitation directe des centres nerveux intra-cardiaques. Mais cet effet est extrêmement tardif, souvent obscur, et il n'intervient, en définitive, que pour une faible part dans le processus asphyxique du cœur.

§ 4. Action du sang asphyxique sur les vaisseaux.

Nous avons fait connaître, dans l'historique, les différentes phases par lesquelles le problème avait passé. Les physiologistes s'étaient préoccupés surtout de connaître la manière dont la pression générale était affectée par l'état asphyxique. La question était mal posée : aussi l'expérience a répondu d'une manière ambiguë, par des résultats variables : le plus souvent, il y a élévation de la pression : quelquefois la pression garde sa valeur ou subit un accroissement insignifiant, ainsi que Goltstein l'a constaté dans ses recherches sur le protoxyde d'azote. Ces variétés seront expliquées.

Au lieu de mesurer des pressions, il faut faire comme Zuntz; il faut observer simplement les vaisseaux dans les points où l'examen est facile, sur les téguments glabres et dépourvus de pigment. On doit employer, en d'autres termes, la méthode coloriscopique. On arrive ainsi à constater, non plus un effet très variable comme Zuntz, mais un effet constant, dont la signification physiologique offre une réelle importance.

Pour se rendre un compte exact de l'action du sang noir sur l'état des vaisseaux, il importe d'éliminer par avance ce qui appartient au cœur; et, en second lieu, il faut éliminer tout ce qui pourrait appartenir à d'autres influences perturbatrices que l'action du sang noir, c'est-à-dire tout ce qui est foncièrement étranger à l'état asphyxique lui-même.

Parmi les différents moyens de produire l'asphyxie, le plus convenable à notre objet, sera de faire respirer l'animal dans un milieu raréfié et renouvelé, en d'autres termes de le soumettre à la *dépression sous courant d'air*. Cette forme d'asphyxie peut être considérée comme une forme pure, plus pure même que le cas typique de la respiration dans une enceinte confinée, c'est-à-dire plus capable d'éliminer tous les élé-

ments perturbateurs accessoires. L'asphyxie se produit alors dans des conditions de milieu toujours identiques; elle survient progressivement et se maintient sans introduire de troubles mécaniques ou d'irritations nerveuses. Nous avons pu utiliser pour ce genre de recherches les appareils de M. P. Bert au laboratoire de la Sorbonne, au moins pour notre première série d'expériences.

Cette première série a porté sur l'observation de la circulation dans l'oreille du lapin. C'est là un organe d'élection pour toutes les recherches dans lesquelles l'observation simple doit renseigner sur l'état des vaisseaux.

Dans d'autres séries, nous avons observé les régions bucco-faciales, puis les téguments des membres.

Après avoir observé ainsi les modifications des vaisseaux des téguments, nous avons porté notre attention sur les vaisseaux des différents viscères; et dans beaucoup de cas, l'observation était comparative, c'est-à-dire qu'elle portait simultanément sur les différentes régions que nous venons d'énumérer. Nous verrons, après quelques développements, que cet examen conduit à des conclusions très générales.

a) Modification asphyxique observée sur les vaisseaux de l'oreille, chez le lapin soumis à la dépression sous courant d'air. — On choisit un lapin albinos ou du moins à oreilles blanches (espèce nommée à Paris lapin russe) de manière à apercevoir facilement par transparence l'état des vaisseaux. L'expérimentateur fixera son attention sur l'artère médiane auriculaire: si l'animal est convenablement placé, les oreilles dressées, on pourra constater l'état de ce vaisseau sans y porter la main, et sans le maintenir par aucun instrument. L'animal est introduit dans une des cloches de verre de l'appareil de Bert. Le bord rodé et graissé de la cloche est hermétiquement appliqué sur une platine munie d'un orifice en communication avec les pompes aspirantes: le sommet de la cloche est garni d'une armature métallique à robinet. Les pompes étant mises en mouvement, à un régime normal, on peut, en fermant plus ou moins le robinet, ralentir l'ar-

rivée de l'air et par suite le débit de la cloche, de manière à abaisser progressivement la pression, tout en permettant le renouvellement du fluide atmosphérique. Un tube manométrique en rapport avec l'intérieur de la cloche permet de connaître à chaque instant la marche et la valeur actuelle de la pression. On observe l'animal à travers les parois de la cloche.

On commence l'expérience. La pression d'abord normale s'abaisse progressivement. On constate des changements légers et plus ou moins conformes aux conditions ordinaires dans l'artère auriculaire. Mais ce qui est extrêmement remarquable, c'est que, *précisément au moment où la pression atteint la valeur de 42 à 40 cent. de mercure, brusquement l'artère auriculaire se dilate*. La dilatation peut être énorme: elle peut arriver à décupler le diamètre du vaisseau. De plus, l'effet est brusque comme une détente, toutes circonstances qui frappent vivement l'observateur et ont une signification physiologique intéressante. Cet état se soutient assez longtemps, si la pression ne varie pas et que le renouvellement d'air soit suffisamment assuré. Si, au contraire, on ouvre davantage le robinet, la pression remonte et le phénomène disparaît: le vaisseau revient lentement à son calibre primitif et il ne manifeste plus que les oscillations normales plus ou moins modifiées. On peut renouveler l'expérience un grand nombre de fois, avec le même succès, si l'on espace suffisamment les épreuves successives.

Il est essentiel d'ajouter que le résultat est le même, quelle que soit la température du laboratoire (été ou hiver). Il est encore le même, quelle que soit la rapidité avec laquelle l'animal est amené à la dépression critique. Que l'on arrive rapidement ou lentement à la dépression caractéristique de 40-42 cent., c'est à ce moment seulement qu'apparaît l'énorme et brusque dilatation de l'artère auriculaire et des vaisseaux de l'oreille.

La précision et les diverses circonstances de l'expérience ont une signification essentielle. La brusquerie du phénomène mérite d'abord d'attirer l'attention: c'est une détente rapide et non un effet progressif s'additionnant successivement à

l'état antérieur. On s'expliquerait un fait de ce genre comme le résultat d'une lutte entre des éléments antagonistes; il semble qu'il y ait là un effet longtemps contrarié par une action opposée et qui en triomphe brusquement. Nous savons, en effet, que les vaisseaux de l'oreille obéissent à deux influences nerveuses adverses: on connaît les vaso-constricteurs; nous avons spécialement décrit les vaso-dilatateurs. Leurs centres médullaires sont relativement voisins et l'on conçoit qu'ils puissent être excités les uns et les autres par le sang asphyxique, l'avantage restant en définitive aux modérateurs (dilatateurs), ainsi qu'il arrive en pareille circonstance pour le cœur.

Il est aussi très remarquable que les limites entre lesquelles apparaît le phénomène de dilatation soient aussi restreintes. Elles oscillent autour de 40 cent. de pression. Pour avoir l'explication de ce fait, il est utile de se reporter aux expériences classiques de P. Bert et aux récentes recherches de Frænkel et Geppert sur la respiration dans l'air raréfié. (*Ueber die Wirkungen der verdünnten Luft*, Berlin 1883.) C'est précisément aux environs de 40 cent.que commence, d'après ces auteurs, l'altération du sang. Jusqu'à ce moment, l'organisme compense par la rapidité ou l'ampleur des respirations l'insuffisance d'oxygène qui tient à la pauvreté relative du milieu. C'est présisément vers la pression de 40 cent. que le mécanisme compensateur se trouve faussé. En tous cas ce ne serait qu'à ce ce degré que la composition du sang s'écarterait notablement de la composition normale et que l'écart dépasserait l'étendue extrême des oscillations physiologiques. Notre expérience vient à l'appui de cette observation et d'autre part elle s'éclaire par elle.

Le phénomène de dilatation auriculaire qui s'observe également dans les autres formes d'asphyxie, s'y montre à un moment difficile à préciser: de plus cette dilatation n'apparait pas avec un caractère aussi constant (par suite d'éléments perturbateurs accessoires). Nous voyons ici le phénomène, sous son vrai jour, avec ses caractères essentiels, et permettant cette conclusion certaine: Le sang noir provoque une dilatation très considérable des vaisseaux de l'oreille.

b) Modification asphyxique par suppression de la respiration artificielle observée sur l'oreille du lapin. — Nous pouvons maintenant, connaissant le processus typique, recourir à un autre procédé d'asphyxie plus facile que le précédent ; nous retrouverons le phénomène de dilatation, mais compliqué cette fois par des variations accessoires qui le masquent plus ou moins complètement. En revanche, il sera alors possible de varier l'expérience, de sectionner les nerfs et de déterminer ainsi l'origine du phénomène vaso-dilatateur. (Voir *Mémoire sur les nerfs vaso-dilatateurs de l'oreille.*) Enfin, l'on pourra faire des constatations comparatives sur des régions différentes au même moment.

L'expérience peut se faire en opérant sur un lapin curarisé chez qui l'on pratique la respiration artificielle : à un moment l'on suspend l'insufflation : l'état asphyxique se développe et l'on constate bientôt, au moment où le sang devient noir dans les vaisseaux, que la circulation de l'oreille est devenue très active : des arborisations vasculaires s'y produisent : le calibre de l'artère auriculaire s'accroît considérablement et ses battements sont perceptibles sous la pression du doigt.

Cette dilatation vasculaire ne peut s'expliquer que par une paralysie des constricteurs ou une excitation des dilatateurs. Dès nos premières publications nous écartions la première hypothèse (*Société de biologie*, p. 310, 1879). L'asphyxie est, comme on le sait par de nombreuses expériences, une condition d'excitation et non de paralysie. D'autre part, on peut s'assurer immédiatement qu'au moment même où la dilatation est à son summum, l'excitabilité des constricteurs est intacte. Si l'on pince fortement l'extrémité de l'oreille, on la voit pâlir, puis revenir graduellement à son degré antérieur de vascularisation. Si l'on fait cesser l'asphyxie, la dilatation cesse.

c) Action du sang asphyxique sur la circulation bucco-faciale. — Les observations que nous venons de faire sur l'oreille, nous pouvons les répéter dans une autre région favorable à

l'examen de la circulation. Or, il n'en est pas de plus favorable que la région bucco-faciale chez le chien. Si l'on opère sur un chien à pelage clair, à muqueuse non pigmentée, on peut observer très facilement l'état de la circulation des muqueuses labiale, gingivale, palatine, géniale et linguale. On peut immobiliser l'animal par le curare et pratiquer la respiration artificielle ; mais on s'est assuré qu'il est indifférent d'employer tout autre procédé, en recourant à l'emploi des narcotiques, ou, pour terme de comparaison, en opérant sur l'animal indemne de tout poison. Les phénomènes étant essentiellement les mêmes, on peut se contenter du premier moyen qui en rend plus facile la constatation et qui est moins exposé aux complications résultant des convulsions générales et partielles.

Lorsque l'on suspend la respiration, on voit à un certain moment la muqueuse buccale devenir très vasculaire : les vaisseaux paraissent visibles, élargis : l'injection est très marquée, la vaso-dilatation est considérable dans toutes les parties. Le plus souvent le résultat se présente avec une grande netteté : quelquefois il est moins évident. Il importe d'être prémuni contre des surprises de ce genre. Les phénomènes de nature asphyxique sont sujets à des variations étendues, et l'on peut en comprendre la raison. S'il arrive, en effet, que chez des animaux de même espèce, et quelquefois de même âge, dans des conditions apparemment identiques, l'issue de l'expérience soit différente, il est possible que ces différences tiennent à l'état éminemment variable des centres nerveux, plus ou moins excitables suivant les circonstances. De plus, ces phénomènes étant le plus souvent des différences d'action, dus à la prédominance d'excitation de certains centres (vaso-dilatateurs) sur leurs antagonistes (vaso-constricteurs), on conçoit qu'ils puissent être plus ou moins marqués. Il serait intéressant de rechercher les circonstances qui exaltent et celles qui, au contraire, atténuent la vaso-dilatation asphyxique que nous venons de signaler. Cette étude, malheureusement, n'a pas été faite méthodiquement. Nous avons pourtant aperçu l'une des conditions qui semblent atténuer le développement du phénomène : cette condition, c'est la

présence d'aliments dans le tube digestif. Ainsi que nous l'avons dit ailleurs, les animaux chez lesquels la congestion asphyxique de la muqueuse bucco-faciale nous a paru peu marquée, étaient en digestion gastrique. L'épreuve doit donc se faire sur un animal à jeun.

L'expérience présente certaines particularités. Il arrive, lorsque l'on a interrompu la respiration depuis quelques moments et qu'on la restitue (pour éviter la syncope asphyxique), que la rougeur congestive apparaît à ce moment. Elle semble correspondre à l'oxygénation du sang, c'est-à-dire au moment où l'on rétablit la respiration et non à son état asphyxique, c'est-à-dire au moment où on l'a supprimée. En fait, lorsque l'on a supprimé la respiration, le sang devient rouge sombre, puis rouge noir. La muqueuse buccale prend une teinte ardoisée : les petits vaisseaux se montrent dilatés, gorgés de sang, plus visibles que précédemment. Si l'on vient alors à rétablir la respiration et à laisser le sang s'oxygéner, la muqueuse prend une teinte rouge vif, très marquée, comparable à la rubéfaction provoquée par l'excitation des nerfs vaso-dilatateurs de la région. On croirait alors à une véritable dilatation vasculaire correspondant à l'introduction de l'oxygène. L'illusion (ainsi que nous l'avons déjà expliqué dans un précédent mémoire) est due à ce que le changement brusque de coloration du sang, sous l'influence de l'oxygène, simule un afflux subit du flot sanguin dans une partie antérieurement anémiée. Une autre raison intervient pour augmenter encore la force de l'illusion : c'est l'état du cœur. A la période que nous considérons, le cœur est ralenti par l'action du sang asphyxique, au moment même où les vaisseaux sont le plus dilatés ; il lance dans ces canaux une ondée languissante ; au contraire, dès que l'oxygène est rendu au sang, le cœur se rétablissant plus rapidement que les vaisseaux, reprend des battements plus forts et plus actifs et projette une quantité relativement grande de sang rutilant dans les vaisseaux dilatés d'avance par l'asphyxie.

Dans notre mémoire sur les nerfs vaso-dilatateurs bucco-labiaux, nous avons cherché l'interprétation de ces phénomènes. Nous avons montré qu'ils étaient dus à l'influence des

vaso-dilatateurs de la région, excités soit dans leur noyau d'origine, soit à leur terminaison. C'est à la première de ces sources qu'appartient la prédominance. L'expérience était conduite de la manière suivante :

On coupait préalablement le cordon sympathique cervical d'un côté (ce cordon contient les nerfs dilatateurs pour la région bucco-faciale) — ou bien, opération équivalente, l'on interrompait d'un côté la communication de la bouche avec le centre rachidien, origine de ces nerfs, en arrachant les ganglions cervical supérieur, ou cervical inférieur et premier thoracique. En pratiquant alors l'asphyxie, on voit la muqueuse buccale congestionnée du côté intact : du côté lésé, la congestion peut faire défaut et la muqueuse reste pâle ; c'est le cas ordinaire ; nous allons voir qu'il subit une exception.

L'interprétation est évidente ; les centres de la moelle excités par le sang asphyxique agissent sur la région buccale par l'intermédiaire du sympathique cervical : et, comme l'effet est une dilatation, ce sont les filets dilatateurs de ce cordon et leurs noyaux médullaires qui sont placés dans un état d'excitation prédominant.

Revenons maintenant à l'exception réservée. Il arrive le plus souvent, avons-nous dit, que la section du sympathique cervical supprime la congestion asphyxique du côté correspondant en la laissant subsister du côté opposé. L'excitation des centres vaso-dilatateurs bulbaires provoquée par le sang noir et transmise par les nerfs vaso-dilatateurs sympathiques est ainsi mise en pleine évidence. Mais les choses ne se présentent pas toujours aussi nettement. La dilatation asphyxique au lieu de se produire du seul côté où le cordon cervical est intact, se produit quelquefois des deux côtés. Toujours, dans ces cas, on remarque une différence ; c'est-à-dire que la congestion est plus faible du côté où le sympathique est sectionné que du côté où il est intact. Cette atténuation ou cette disparition totate du phénomème vaso-dilatateur lorsque le sympathique a été coupé, montre la part que ce nerf et ses centres d'origine jouent dans la production de la vaso-dilatation.

D'autre part, la persistance plus ou moins considérable de

la vaso-dilatation asphyxique après section du cordon cervical doit être expliquée. On pourrait l'attribuer à l'action excitante du sang noir agissant, non plus sur le centre bulbo-médullaire, mais à la périphérie sur les centres ganglionnaires des vaisseaux, centres dont l'excitation pourrait amener un état de dilatation des vaisseaux.

Cette explication qui tendrait à partager l'action excitante du sang noir entre les centres rachidiens et les centres ganglionnaires périphériques est plausible *a priori :* mais actuellement elle n'a pour elle aucun argument solide. Les amas ganglionnaires interposés sur le trajet des nerfs vaso-moteurs, et en général sur le trajet de tous les nerfs de la vie organique, se comportent comme des centres nerveux véritables où l'excitation peut s'emmagasiner, se modifier à la rigueur, enfin où elle peut prendre naissance. On peut admettre *a priori*, par raison d'analogie, que le sang asphyxique agit sur ces centres disséminés extra-rachidiens comme il agit sur les centres bulbo-médullaires, c'est-à-dire en les excitant. Dans les cas actuels ce serait cette excitation qui provoquerait la dilatation vasculaire. Telle est l'hypothèse. Nous avons expliqué ailleurs pourquoi nous ne l'acceptions point. Aucun physiologiste ne peut révoquer en doute l'action considérable, sinon exclusive du sang asphyxique comme excitant des centres encéphalo-rachidiens : au contraire aucune expérience irréprochable n'a permis encore de faire la part qui revient à l'excitation des centres ganglionnaires périphériques.

Si l'on raisonne par analogie, cette part doit être très faible. Voyons, en effet, ce qui arrive dans un ordre de phénomènes étrangers à la circulation, nous voulons parler de la sécrétion sudorale.

L'action de l'asphyxie sur les glandes sudoripares est bien connue depuis les travaux de Luchsinger. Lorsqu'on la produit chez le chat, on voit des gouttes abondantes de sueur perler sur les pulpes digitales. Or, si l'on coupe les nerfs du membre observé et qu'on renouvelle l'asphyxie, la sudation n'a plus lieu. Les centres ganglionnaires périphériques, bien constatés et décrits sur les nerfs sudoripares, ne sont donc pas excités

ici par le sang asphyxique qui met au contraire en jeu les centres médullaires.

Au lieu d'invoquer l'action possible mais problématique des centres ganglionnaires dans la dilatation asphyxique bucco-labiale, nous croyons plus exact de faire intervenir l'excitation médullaire se transmettant, outre la voie du cordon cervical, par d'autres voies collatérales nous échappant encore. C'est ce qui arrive d'ailleurs pour les dilatateurs pupillaires. On sait que ces nerfs ne sont pas tous contenus dans le cordon cervical : il pourrait en être de même et il en est certainement de même pour les vaso-dilatateurs bucco-labiaux. Ces voies collatérales mal connues porteraient l'excitation asphyxique vaso-dilatatrice de la moelle aux vaisseaux de la région.

En résumé, l'asphyxie dilate les vaisseaux bucco-labiaux comme elle dilate ceux de l'oreille. Cette dilatation est due à l'excitation des centres vaso-dilatateurs bulbo-médullaires mis en activité par le sang noir. Cette action des centres médullaires domine certainement (et exclue probablement) l'action des centres ganglionnaires périphériques.

d) Action de l'asphyxie sur les vaisseaux cutanés des membres.— L'observation que nous avons faite sur deux régions doit s'étendre à plusieurs autres : nous croyons qu'elle s'applique à tout le tégument.

En effet, en même temps que l'on constate sur un lapin curarisé la dilatation asphyxique des vaisseaux de l'oreille, on peut observer la congestion des pattes. L'expérience se fait par la méthode de la mesure des débits sanguins : on ouvre une veine cutanée du membre antérieur ou postérieur : on voit que le sang s'écoule avec plus d'abondance au moment même où, observant l'oreille l'on constate que l'artère auriculaire se dilate.

La même observation peut être faite par la méthode colorimétrique sur les pulpes digitales du chien et surtout du chat. Il serait inutile de revenir une fois de plus sur la précaution à prendre pour observer commodément la circulation

de ces régions. L'expérience ayant été préparée comme il a été dit plus haut, il suffit d'avoir les yeux fixés sur ces parties, au moment où le sang a commencé à perdre une partie notable de son oxygène, et surtout lorsque l'asphyxie commence à se manifester par des convulsions dans les membres de l'animal. Ces convulsions asphyxiques font défaut chez l'animal curaré; elles sont remplacées chez lui (quand la curarisation a été faite à la limite) par des trémulations légères dans les muscles, sortes de secousses très faibles, incapables de troubler la circulation, mais suffisantes pour annoncer à l'observateur le moment où le sang a acquis par la perte de l'oxygène ses propriétés excitantes.

Après un temps variable on voit la dilatation vasculaire s'accuser sur les pulpes digitales dans le moment où elle se montre sur les lèvres et sur l'oreille. En réalité l'effet sur les pulpes est un peu postérieur; et ce retard tient simplement à ce que l'effet est moins sensible sur la peau des régions palmaires des membres que sur la muqueuse buccale en raison de sa vascularisation moindre.

e). Action de l'asphyxie sur les vaisseaux des viscères. — Les modifications si remarquables de la circulation cutanée déterminées par l'asphyxie ont engagé les expérimentateurs à explorer dans les mêmes circonstances la circulation d'autres organes. Après la peau, ceux qui se prêtent le mieux à ce genre d'observation sont les organes contenus dans la cavité abdominale, et surtout l'intestin dont plusieurs de ces viscères peuvent être considérés comme des dépendances.

Pour des observations de ce genre il ne suffit plus, il est vrai, comme pour la peau, de fixer les yeux sur la partie expérimentée; il faut avoir recours à des artifices, à des procédés spéciaux que nous indiquerons à propos de chaque organe. Nous examinerons successivement l'intestin, la rate, l'utérus, le rein, le foie.

1° *Intestin.* — On sait que la mise à découvert de l'intestin et son contact avec l'air troublent profondément la circulation

de cet organe. Il faut donc éviter cet inconvénient : on y arrive assez facilement. Si, en effet, le contact avec l'air extérieur a pour résultat de troubler la circulation intestinale, cela n'arrive que lorsque l'exposition à l'air a été un peu prolongée. Si l'on a soin de ne découvrir qu'une région limitée de l'intestin, de ne pas continuer au delà de quelques secondes chaque constatation, de recouvrir aussitôt la portion d'intestin mise à nu, l'examen direct de cet organe n'amènera par lui-même aucun trouble circulatoire.

Nous avons procédé bien des fois de la façon suivante :

Sur un lapin immobilisé par le curare et auquel on pratique la respiration artificielle, on fait à la peau de l'abdomen une incision médiane de 6 centimètres environ, en suivant exactement la ligne blanche pour éviter l'écoulement du sang au niveau de la plaie. Cette incision est faite tantôt au niveau de l'ombilic, tantôt au-dessus, ou au-dessous de ce point, suivant la portion d'intestin ou les organes abdominaux qu'on veut découvrir. On écarte les deux lèvres de la blessure et l'on constate une première fois l'état de la circulation intestinale. On enlève alors pour un moment le tube qui amène l'air dans le poumon pour la respiration artificielle. Lorsque les symptômes asphyxiques indiqués plus haut (petites secousses musculaires, ralentissement du cœur, dilatation de la pupille, congestion des vaisseaux auriculaires) viennent à se produire, on écarte de nouveau les lèvres de la plaie abdominale et on est frappé du changement qui est survenu du côté de l'intestin : la modification circulatoire qu'on y observe est absolument inverse de celle qui a été signalée pour la peau.

En effet, pendant que l'artère auriculaire est considérablement élargie, gorgée de sang, aussi bien que toutes les artérioles et capillaires qui lui font suite, les artères intestinales sont resserrées, à peine visibles ; le réseau vasculaire qui se dessinait tout à l'heure à la surface de l'intestin a disparu ; tout l'organe est anémié. Cette constatation rapidement faite (et cela en comparant toujours les mêmes points, et autant que possible les mêmes vaisseaux de la même région), on adapte de nouveau à la canule trachéale le tube de l'appareil insufflateur. Il est avantageux de forcer l'insufflation en don-

nant à l'appareil une vitesse et une amplitude plus que suffisantes pour entretenir l'oxygénation normale du sang, de telle façon que celle-ci ne tarde pas à revenir à son maximum. A mesure que le sang reprend sa rutilance des modifications tout à fait inverses des précédentes vont s'accomplir de part et d'autre : la peau pâlira, l'intestin se congestionnera ; les états circulatoires de ces deux organes représenteront ainsi des phases toujours opposées entre elles, en même temps qu'inverses de ce qu'elles étaient auparavant.

Lorsque l'artère auriculaire s'est vidée et que la région qu'elle irrigue a perdu peu à peu sa coloration rouge foncée due à la congestion asphyxique; lorsqu'on a la preuve que l'état asphyxique du sang a complètement cessé, on découvre de nouveau l'intestin en écartant rapidement les lèvres de la plaie : le contraste avec l'état antérieur des mêmes vaisseaux aussi bien qu'avec la circulation auriculaire est tout à fait frappant. Le réseau des petits vaisseaux intestinaux s'est de nouveau dessiné et s'est injecté fortement; les branches des artères mésentériques se sont dilatées et battent avec force; toute la circulation intestinale est devenue beaucoup plus active.

La même épreuve peut être renouvelée un certain nombre de fois et toujours avec le même succès. Il suffit de suspendre la respiration artificielle et de la rétablir alternativement après avoir constaté dans chaque cas les modifications de la circulation intestinale et de la circulation cutanée.

Pour éviter les inconvénients qui peuvent résulter de l'exposition de l'intestin à l'air, Zuntz a eu recours à un autre procédé, plus élégant, plus perfectionné, mais à coup sûr moins expéditif que le précédent. Il opère sur le lapin et après avoir immobilisé l'animal, comme plus haut, il le maintient plongé dans un bain formé d'une solution de chlorure de sodium à 6/1000. Il ouvre alors l'abdomen au-dessous d'une couche liquide ; l'intestin peut ainsi être observé d'une façon continue sans crainte du contact de l'air. La solution de chlorure de sodium au titre de 6/1000 est un liquide neutre, une sorte de sérum artificiel dépourvu de propriétés irritantes à

l'égard des organes avec lesquels il est mis en contact et incapable par lui-même de troubler la circulation.

Zuntz avait vu dans ces conditions que l'état d'asphyxie restreint l'activité de la circulation intestinale en faisant contracter les vaisseaux mésentériques et que l'oxygénation du sang produit l'effet inverse. Ces résultats intéressants avaient été consignés par lui dans un travail qui se proposait plus spécialement pour objet l'étude des phénomènes respiratoires d'ordre mécanique qui interviennent pour modifier la circulation dans les différentes régions de l'économie.

Depuis les travaux de Zuntz et les nôtres sur cette question, des recherches analogues ont été entreprises sur la circulation des organes abdominaux et sur les influences diverses susceptibles de la modifier, telles qu'est l'asphyxie. Ces travaux, notamment pour la rate et le rein, méritent une analyse succincte en raison des procédés particuliers employés par leurs auteurs.

2° *Rate.* — L'examen *de visu* de la rate permet d'y constater au moment de l'asphyxie des variations circulatoires qui sont de même sens que celles de l'intestin. Pendant que le sang est noir et privé d'oxygène, l'organe est ratatiné, d'un noir bleuâtre et diminué de volume; lorsque le sang a repris de nouveau sa rutilance il devient lisse, rouge et turgide.

A l'aide d'un appareil à déplacement analogue à celui que Piegu, puis Mosso ont introduit en physiologie, Ch. Roy a pu inscrire les variations de volume que ces états opposés de la circulation déterminent dans l'organe splénique. La rate, découverte au moyen d'une incision faite dans le flanc gauche, est enfermée dans une sorte de boîte métallique formée de deux valves qui l'emprisonnent comme une noix dans sa coquille; une échancrure suffisante est ménagée sur ces valves au niveau du hile pour qu'il n'y ait pas compression des vaisseaux. Dans l'intervalle (variable suivant l'état de la circulation) compris entre l'organe et la paroi métallique est un sac membraneux (de baudruche) flexible, disposé comme un sac de séreuse : il est mis, par un tube, en communication avec une autre cavité extérieure, sorte d'appareil nommé

oncographe. Les deux cavités et le tube sont remplis de liquide. Toute augmentation de volume de la rate fait refluer le liquide dans la cavité extérieure en élevant son niveau ; toute diminution l'appelle au contraire dans la cavité intérieure et fait baisser son niveau extérieur. Un flotteur muni d'une tige inscrit sur un papier sans fin ces variations de niveau du liquide. L'interprétation du graphique est très simple. L'abaissement de la ligne du tracé correspondant à une diminution du volume de la rate indique que le sang cesse d'y affluer, autrement dit qu'elle se contracte. L'élévation indique au contraire une turgescence de l'organe.

Les résultats obtenus par Ch. Roy sur le point particulier de l'influence de l'asphyxie sur la circulation splénique sont en plein accord avec les nôtres. Dans la courte note à la Société de Biologie qui contient les résultats de nos expériences nous signalions explicitement que les phénomènes de congestion et d'anémie résultant des variations de la composition gazeuse du sang ne se bornent pas à l'intestin, mais s'étendent à la plupart des organes de la cavité abdominale et en particulier à la rate, au rein et à la vessie urinaire.

Après avoir pris connaissance des recherches de Ch. Roy, nous-mêmes les avons répétées à l'aide d'un appareil construit exactement sur le même principe, mais simplifié, en ce que le liquide qui remplit ses cavités est remplacé par de l'air et le vase extérieur avec son flotteur par un tambour enregistreur de Marey. Les résultats obtenus par nous ont été exactement ceux indiqués par Ch. Roy. L'accord le plus complet règne donc sur ce sujet entre les résultats obtenus par des expérimentateurs différents et fournis par des méthodes diverses.

3° *Rein.* — La circulation du rein peut être étudiée de trois manières : On peut recourir comme nous l'avons fait à l'inspection directe après ouverture de l'abdomen avec les précautions indiquées plus haut. On peut employer aussi le procédé de Zuntz en observant l'organe plongé avec tout le corps de l'animal dans un bain chloruré. Enfin on peut recourir au procédé de Ch. Roy en inscrivant les changements de volume de l'organe à l'aide de l'appareil à déplacement.

Les effets de l'asphyxie comparés à ceux de l'oxygénation sont exactement de même ordre que ceux que nous venons de décrire. Il serait inutile d'insister plus longuement sur l'analyse de ces expériences.

L'appareil urinaire comprend, outre le rein, l'uretère et la vessie ; ce dernier organe est très facile à observer par le procédé ordinaire ou par le procédé de Zuntz. Les modifications circulatoires d'origine asphyxique s'y montrent une fois de plus conformes à celles que nous avons décrites en parlant de l'intestin.

4° *Utérus.* — Elles sont les mêmes également en ce qui concerne l'utérus. Ces modifications circulatoires se ressemblent donc dans tous les organes qui au point de vue embryogénique sont des dépendances plus ou moins directes de l'intestin.

5° *Foie.* — Reste pourtant le foie au sujet duquel il faut faire quelques réserves ; tout au moins, convient il d'être beaucoup moins affirmatif. L'état de la circulation dans ce viscère n'est pas d'une appréciation aussi facile que dans les autres organes abdominaux. Il ne se prête commodément ni à l'inscription graphique des changements de volume, ni même à l'inspection directe : il ne possède pas à sa surface de réseau nettement visible comme le rein ou l'intestin : sa coloration propre d'un ton brunâtre et plus ou moins rapprochée de celle du sang, empêche d'y bien saisir l'état de congestion ou d'anémie. Il reste évidemment une lacune à combler, un procédé à trouver pour l'étude de la circulation hépatique.

S'il était permis de rapporter aux seules variations de la circulation les modifications en plus ou en moins de la sécrétion glycogénique nous aurions un moyen commode et précis de nous renseigner sur l'état de la circulation hépatique. L'un de nous a étudié avec détail l'influence du sang noir asphyxique sur la fonction glycogénique[1]. Les résultats de cette

[1] *De la glycémie asphyxique*, par M. A. Dastre, Paris, 1878.

étude ont été des plus catégoriques et méritent de trouver place à côté de ceux que nous venons de consigner avec lesquels du reste ils ont plus d'un rapport.

Entre la teneur des gaz et la teneur du sucre dans le sang il y a un rapport constant et tel que lorsque l'oxygène diminue le sucre augmente et inversement. Ce résultat s'explique précisément par l'action excitante du sang noir asphyxique sur l'organe hépatique, disons mieux, sur l'appareil nerveux qui régit les fonctions de cet organe. Cette excitation se traduit par une augmentation de l'activité glycogénique du foie ; le sucre s'accumule dans le sang à tel point qu'il excède de beaucoup la proportion centésimale sous laquelle nous l'y trouvons dans les conditions normales ; il atteint bientôt celle de 3/1000 à partir de laquelle il s'élimine de l'organisme par la voie de l'excrétion rénale. Ainsi s'explique le phénomème de la glycosurie asphyxique.

La question est précisément de savoir si l'activité fonctionnelle du foie est sous la dépendance exclusive de l'appareil nerveux vaso-moteur hépathique ou si elle reçoit en plus l'influence excitatrice et directrice d'un appareil nerveux spécial en connexion directe avec la cellule hépatique, comparable et équivalent, en un mot, aux nerfs sécréteurs des glandes ordinaires. Quel que soit le sens dans lequel cette dernière question sera tranchée par la suite, les faits acquis ne prouvent pas moins en faveur de la généralité de l'action excitante du sang noir et ne fût-ce qu'à ce titre ils devaient être rappelés et consignés à côté de ceux qui sont plus spécialement l'objet de ce mémoire.

§ 5. — Explication des effets vasculaires de l'asphyxie.

Après avoir exposé les modifications que le sang asphyxique imprime à la circulation il faut chercher de ces faits une explication. Quand il s'est agi du cœur nous avons montré que la tendance à la syncope qui se traduit au moment de l'asphyxie par un ralentissement si considérable de ses battements était le fait de la suractivité fonctionnelle des nerfs

vagues dont l'action prime en ce moment celle des accélérateurs eux-mêmes excités. L'excitant asphyxique, avons-nous dit, n'a pas d'action spécifique sur tel ou tel nerf (moteur ou modérateur) ; l'expérience le démontre. Le ralentissement cardiaque s'explique par une excitabilité plus grande de l'un des systèmes comparé à l'autre, du modérateur comparé à l'accélérateur.

De même lorsque le sang dyspnéique détermine une congestion vive de l'artère auriculaire, nous avons bien vu là encore qu'il ne s'agissait pas d'un phénomène de paralysie : les vaso-constricteurs auriculaires n'ont rien perdu de leur excitabilité ; au contraire, ils sont plus excitables qu'à l'état normal puisque un pincement même modéré de l'extrémité de l'oreille est suivi momentanément d'une constriction réflexe pendant laquelle l'artère de la région se resserre jusqu'à l'effacement. L'excitant dyspnéique s'adresse alors simultanément aux deux ordres de nerfs ; il faut admettre puisque tous les deux ensemble sont atteints, qu'il en est un dont le pouvoir, l'activité, l'excitabilité prime le pouvoir de l'autre. Les faits analysés plus haut en ce qui concerne la circulation cutanée, montrent que pour la peau comme pour le cœur, c'est le système modérateur qui l'emporte sur l'autre.

Les choses changent quand il s'agit de la circulation intestinale ; les rôles se renversent ; le sang noir contracte les vaisseaux intestinaux, le sang rouge les dilate. En principe il est inadmissible que le résultat, pour différent qu'il soit du précédent, doive reconnaître une explication d'ordre différent. L'asphyxie excite évidemment les deux ordres de nerfs vasculaires antagonistes, et si l'on admet cette explication si plausible, il faut conclure comme conséquence que, en ce qui concerne l'intestin et les viscères abdominaux, l'activité des constricteurs prime, à égalité d'excitant, celle des dilatateurs. C'est l'inverse de ce qui existe pour les vaisseaux cutanés.

Cette explication des phénomènes circulatoires asphyxiques n'est en somme que la traduction des faits ; c'est une formule qui exprime la réalité en s'accordant avec les idées théoriques qui ont actuellement cours dans la science

physiologique. Les faits constatés, vaso-dilatation cutanée, vaso-constriction intestinale, ralentissement cardiaque, sont des phénomènes d'activité provoqués par l'excitant dyspnéique.

Les effets de l'asphyxie étant expliqués, il resterait à comprendre les effets de sa cessation. — L'arrivée de l'oxygène dans le sang détruit et renverse les résultats de sa privation : le sang oxygéné fait cesser la dilatation anormale de la peau, la contraction exagérée de l'intestin et il replace les choses dans leur condition régulière.

Il semble bien que l'effet de l'oxygénation soit un phénomène passif, tandis que l'effet de l'asphyxie était un phénomène de suractivité. — Il y a simplement cessation de la surexcitation dyspnéique et retour à cet état de tonus normal qui caractérise l'équilibre naturel des deux systèmes modérateur et constricteur. Et pour justifier cette manière de voir, il suffit d'observer ce qui se passe du côté de la circulation de l'oreille : l'asphyxie provoque une dilatation maxima : mais la suroxygénation ne provoque pas la contraction maxima, car l'excitation du sympathique au cou peut encore exagérer le resserrement.

Mais pourquoi dans le cas de l'asphyxie, cet équilibre naturel des deux systèmes constricteur et dilatateur, se trouve-t-il rompu d'une manière différente pour la peau et l'intestin ? Pourquoi la prédominance du modérateur du côté de la peau et la prédominance du constricteur du côté de l'intestin ?

C'est évidemment un mécanisme préétabli qui règle ces conditions.

Il faut nous demander alors l'explication ou la raison d'être de ce mécanisme ; mais c'est là précisément que toute explication nous fait défaut autre qu'une explication téléologique consistant à admettre que ce mécanisme a été établi dans un but de prévoyance pour compenser les effets pernicieux de l'asphyxie ; le cœur devant menager ses battements à mesure que l'oxygène tend à lui manquer ; le sang trouvant à se répandre près de l'air vivifiant dans les vaisseaux dilatés de la peau pendant qu'il est chassé de l'intestin par la contraction de ses artères.

L'explication de l'inversion des effets vaso-moteurs asphyxi-

ques sera d'ailleurs insuffisante, tant qu'on ne connaîtra pas exactement les effets de l'asphyxie sur les vaisseaux pulmonaires, et cette lacune elle-même ne pourra être comblée que lorsqu'on disposera d'une méthode exacte pour apprécier la circulation dans le poumon.

§ 6. — Balancement entre la circulation cutanée et la circulation intestinale, par influence nerveuse, par voie réflexe.

Cette sorte de balancement entre la circulation intestinale et la circulation cutanée avait depuis longtemps été entrevue par les pathologistes, mais ces derniers en rapportaient la cause plutôt à des conditions mécaniques qu'à des influences nerveuses. Nous avons retrouvé ce phénomène de déplacement du sang dans des conditions autres que celles de l'asphyxie, et toujours sous l'influence d'une excitation nerveuse; nous l'avons provoqué par la voie réflexe. Le fait que nous allons faire connaître peut servir à éclairer les mécanismes qui président à la distribution du sang. Les travaux de Ludwig et Cyon ont fait connaître certaines relations fonctionnelles existant entre le cœur et les vaisseaux, ainsi que les voies nerveuses qui établissent ces relations. Ces auteurs ont montré qu'il existe (au moins chez quelques espèces animales) un nerf particulier, branche du pneumogastrique dont l'excitation trouble momentanément d'une façon profonde tout l'équilibre de la circulation. — Ce rameau nerveux du vague représente un conducteur centripète, un nerf sensitif. — Seule en effet l'excitation de son bout central produit les modifications circulatoires. — Cette excitation est suivie, comme l'ont annoncé Ludwig et Cyon et comme l'ont vérifié tous les physiologistes, d'un abaissement de la pression artérielle générale, d'où le nom de *dépresseur* donné par eux à ce nerf sensitif cardiaque.

On s'accorde de même assez généralement à rapporter cet abaissement de la pression artérielle à une dilatation des vaisseaux dans des départements vasculaires étendus, dilatation qui a pour effet, comme l'on sait, d'atténuer la résistance

contre laquelle lutte le sang pour passer dans les petits vaisseaux. A la vérité, un abaissement de pression dans ces conditions ne prouve pas nécessairement qu'il y ait eu dilatation des capillaires; il pourrait résulter d'un affaiblissement, d'un ralentissement réflexe du cœur — et de fait l'excitation du dépresseur est bien suivie d'un ralentissements des battements cardiaques. L'excitation des filets dépresseurs du vague retentit sur son noyau cardio-modérateur et contribue d'une façon non douteuse à produire le ralentissement. Mais si on a eu soin de désintéresser le cœur en coupant préalablement les deux nerfs vagues, on obtient encore l'abaissement de pression, cette fois sans ralentissement des battements cardiaques, sans modification appréciable de leur rythme. Le cœur étant mis hors de cause, l'abaissement de pression n'a plus d'autre explication possible que la dilatation des capillaires.

Si, après cette épreuve, il restait quelques doutes dans l'esprit, on pourrait avoir recours à une autre expérience de contrôle, en pratiquant l'inscription simultanée des pressions artérielle et veineuse. Dans l'espèce nous avons réalisé cette expérience : nous avons excité le dépresseur pendant que nous inscrivions simultanément la pression artérielle et la pression veineuse générales, en plaçant dans deux gros troncs artériel et veineux (l'artère et la veine crurale) deux manomètres de sensibilité appropriée. Ces deux instruments étaient deux manomètres élastiques, deux sphygmoscopes dont les ampoules de caoutchouc avaient été choisies d'épaisseur et de résistance très différentes. — L'animal (lapin) avait reçu une dose de curare juste suffisante pour abolir ses mouvements volontaires et respiratoires. On entretenait la respiration par insufflation pulmonaire — on avait pris la précaution indiquée plus haut de couper préalablement les deux vagues — le dépresseur avait été préparé, coupé et soulevé sur les électrodes d'un appareil d'induction. L'excitation pratiquée avec un courant tétanisant sensible à la pointe de la langue a duré 18 secondes. Après 8 secondes l'effet habituel de dépression commence à apparaître du côté de l'artère; du côté de la veine c'est une élévation de pression qui se produit. Cette modification en sens inverse des pressions ar-

térielle et veineuse est la preuve que les effets de l'excitation retentissent sur les capillaires et non sur le cœur; la nature de cette modification est d'autre part la preuve que le changement imprimé aux capillaires est une dilatation. — Ceux-ci s'élargissant, la pression en amont et en aval des capillaires doit tendre à s'égaliser; elle monte dans la veine pendant qu'elle descend dans l'artère. — L'effet du côté de la veine s'est montré un peu plus lent à se produire, ce qui doit tenir simplement à quelque condition expérimentale relative à l'appareil lui-même toujours lent à traduire une modification de pression dont la valeur absolue est extrêmement faible.

Cette modification inverse des pressions se continue pendant 24 secondes après que l'excitation est finie. Puis la pression artérielle et la pression veineuse reviennent peu à peu à leur valeur première, mais au lieu de s'y arrêter et d'y rester stationnaires elles la dépassent de nouveau chacune en sens inverse de telle façon que l'effet primitif de dilatation est suivi d'un effet de retour, de constriction, réaction qu'on observe assez habituellement, lorsqu'on excite les nerfs vasomoteurs et que nous avons spécialement signalée à propos de l'excitation des vaso-constricteurs. Environ 66 secondes, après la fin de l'excitation, tout est rentré dans l'ordre et les pressions ont repris de part et d'autre leur valeur normale.

Le phénomène de dilatation vasculaire qui suit l'excitation du nerf dépresseur est donc mis hors de doute. D'autre part il doit affecter des départements de l'organisme assez étendus pour modifier la pression d'une façon notable dans tous les gros vaisseaux (carotide, fémorale, etc.).

L'excitation du dépresseur n'a-t-elle que ce seul effet : dilatation vasculaire ? L'expérience précédente ne nous éclaire pas, car l'étude de la pression générale ne nous montre qu'un effet total prédominant; mais cet effet peut n'être qu'une résultante d'effets opposés.

On pourrait dire qu'on a répondu déjà par avance à cette question en montrant par des expériences appropriées que la dilatation vasculaire est circonscrite à certains départements circulatoires, qu'elle affecte surtout les vaisseaux de l'intestin et, d'une manière générale, de tous les viscères abdo-

minaux. Lorsque avant d'exciter le dépresseur on a préalablement coupé les nerfs viscéraux (nerfs splanchniques ou moelle elle-même dans le voisinage de leurs origines) les modifications circulatoires sont considérablement réduites, presque annulées. On conclut de là que la vaso-dilatation réflexe est réalisée à peu près exclusivement dans le domaine viscéral. Nos recherches nous ont appris qu'il n'y a là encore qu'une partie de la vérité ; l'étude comparée de la circulation intestinale et cutanée nous a montré de nouveau un phénomène d'inversion semblable à celui qui résulte de l'excitation asphyxique.

Pendant que le manomètre accuse par l'abaissement de sa colonne mercurielle la vaso-dilatation abdominale, les yeux de l'observateur sont fixés sur l'artère médiane auriculaire. — Cette artère qui se dilate d'une façon si énorme quand l'excitation porte sur les nerfs sensitifs de la région (N. auriculo-cervical) ne présente aucune dilatation quand on excite le dépresseur : elle se contracte au contraire alors d'une façon évidente pour peu que l'excitation du dépresseur acquière une certaine intensité tout en restant, bien entendu, parfaitement localisée sur le cordon nerveux dépresseur. Cette constriction que nous avons observée à maintes reprises accuse donc du côté des vaisseaux cutanés une modification circulatoire diamétralement inverse de celle qui se produit au même moment dans les vaisseaux abdominaux. Nous retrouvons là sous une face nouvelle le phénomène d'inversion, de balancement qui est la conséquence de l'excitation dyspnéique.

La région auriculaire n'est pas la seule dans laquelle se produise la contriction réflexe que nous signalons ici comme l'une des conséquences de l'excitation du dépresseur : cette constriction s'observe également sur la région bucco-faciale, un peu moins évidente seulement en raison de l'activité circulatoire moindre de cette région chez le lapin, surtout quand on la compare à celle du pavillon de l'oreille. Tout porte donc à croire que cette vaso-constriction s'étend à tout le réseau cutané.

L'explication de ces faits ne souffre pas de difficulté ; ils

ne sont nullement en opposition avec les travaux antérieurs et n'enlèvent rien à la justesse des conclusions qu'on en a tirées. Le dépresseur reste l'instrument d'un mécanisme régulateur de l'activité du cœur, destinée à ménager son travail; ce mécanisme reste assuré, la prédominance d'action du phénomène de vaso-dilatation abdominale sur la vaso-constriction cutanée étant certaine. — Seulement le réflexe vaso-moteur découvert par Ludwig et Cyon est un peu plus complexe qu'on ne croyait. — L'excitation du dépresseur conduite au centre bulbaire par la voie de pneumogastrique y retentit à la fois sur des centres constricteurs et sur des centres dilatateurs en raison des connexions multiples qui existent entre tous ces éléments. L'intérêt de ces résultats résulte surtout de leur comparaison avec ceux de l'excitation dyspnéique, et s'il est vrai qu'expliquer ce n'est, au fond, que comparer et généraliser, ces deux mécanismes analogues, dyspnéique et dépresseur, contribuent à s'éclairer l'un par l'autre.

§ 7. — Conclusions générales.

Les expériences relatées dans le cours de ce travail, en outre de leur signification particulière, comportent quelques conclusions générales : Le sang asphyxique est un excitant; cet excitant s'adresse à tous les tissus, par ordre d'activité ou d'excitabilité décroissante. Il atteint d'abord le tissu nerveux, aussi bien le système nerveux de la vie animale que le système nerveux de la vie organique. L'un et l'autre reçoivent l'excitation du sang asphyxique.

C'est en ce qui concerne le second de ces deux systèmes qu'il restait plus particulièrement à déterminer les effets de cette excitation. Le système moteur de la vie organique se distingue précisément de celui de la vie de relation en ce que les centres y sont de deux espèces : les uns contenus dans l'axe gris encéphalo-médullaire sont les équivalents directs de ceux que nous appelons communément les centres moteurs des nerfs de la vie de relation; ils sont, comme ces derniers, très sensibles à l'excitant asphyxique et c'est à eux tout d'abord qu'il faut rapporter les troubles circulatoires

provoqués par les suspensions de la respiration : les autres disséminés sur le trajet des nerfs de la vie organique sont sans équivalents connus dans l'autre système ; il est difficile de fixer la part exacte qui leur revient dans les effets asphyxiques. En principe on est disposé à leur accorder les mêmes propriétés qu'aux centres gris bulbo-médullaires, mais avec un degré d'activité incomparablement moindre.

Les conducteurs nerveux de la vie organique sont doubles : les uns apportent de la moelle ou du bulbe une influence motrice qui provoque les organes au fonctionnement ; ce sont les équivalents des nerfs moteurs ordinaires ; les autres apportent une influence modératrice qui suspend ou ralentit la première. Ces deux ordres de conducteurs entrent en jeu dans l'excitation asphyxique, et c'est là un point dont la démonstration importait ; car elle nous montre d'une façon très catégorique que l'action excitante du sang noir est bien un fait d'ordre général.

Ces conducteurs à fonctions antagonistes proviennent, comme nous l'avons montré, de centres distincts et assez voisins les uns des autres. Ces centres antagonistes reçoivent l'excitation asphyxique, excitation qui, par le fait, se trouve être à la fois motrice et modératrice puisqu'elle sollicite simultanément des centres et des nerfs, les uns moteurs, les autres modérateurs. Le cœur est sollicité à la fois de se contracter et de se relâcher, les vaisseaux de se resserrer et de se dilater ; la circulation dans son ensemble, et pour des causes diverses, tend à s'activer et à se ralentir.

L'excitabilité plus ou moins grande de l'un ou de l'autre ordre de nerfs ou de centres décide du sens de l'effet produit. Du côté du cœur, l'asphyxie a pour résultat prédominant le ralentissement de ses battements, la tendance à la syncope. Du côté des vaisseaux une lutte du même genre s'engage entre les puissances nerveuses qui règlent leur degré de contraction. Pour les vaisseaux de la peau, c'est l'effet modérateur de la contraction vasculaire, c'est l'effet dilatateur qui l'emporte : pour les vaisseaux de l'intestin et de la plupart des organes viscéraux de l'abdomen, c'est l'effet constricteur ou moteur vasculaire qui prédomine.

Ce balancement entre la circulation cutanée et la circulation viscérale est un fait remarquable; il se montre à nous en dehors de l'excitation asphyxique. La vaso-dilatation cutanée accompagnée d'élévation de la pression artérielle générale et de la contraction des vaisseaux viscéraux, c'est-à-dire d'effets en tout semblables à ceux de l'asphyxie, s'observe quand on excite les nerfs cutanés, comme l'ont montré Heidenhain et Grützner. Et d'autre part l'excitation du nerf sensitif principal du cœur, du nerf dépresseur, outre son effet déprimant dû à la vaso-dilatation viscérale provoque encore une constriction des vaisseaux cutanés, comme il résulte de nos propres recherches.

Le mécanisme si compliqué qui préside à la régulation des fonctions circulatoires se dévoile ainsi peu à peu. Les faits exposés dans le cours de ce travail auront peut-être contribué à en éclairer une face. Dès maintenant on peut concevoir, au moins théoriquement, le jeu de ce mécanisme, puisque connaissant déjà les rouages les plus importants on paraît avoir trouvé dans les variations mêmes de la composition du sang l'excitant initial qui le met en jeu. Comme la respiration, comme toutes les fonctions de la vie nutritive soustraites à l'empire de la volonté, la circulation se règle d'elle-même, par un mécanisme préétabli dans lequel l'effet produit redevient cause à son tour; c'est-à-dire, pour parler le langage actuel de la science physiologique, par un acte *réflexe automatique*.

II

SUR LE CERVEAU MOTEUR,

Par le Dr **COUTY**, professeur à Rio-de-Janeiro.

2e PARTIE

PREUVES DIRECTES DE L'INTERVENTION DE LA MOELLE DANS LES MOUVEMENTS D'ORIGINE CÉRÉBRALE.

Dans la première partie de ce mémoire, j'ai étudié rapidement la conformation du cerveau, son poids, sa disposition anatomique, ses réactions physiologiques pour l'électricité, pour les autres excitants mécaniques ou pathologiques; j'ai fait voir que ces divers facteurs ne présentaient dans leurs variations aucun rapport constant ou régulier avec les phénomènes moteurs considérés comme cérébraux. J'en ai conclu que le cerveau n'agissait pas directement sur les muscles; et ensuite, comparant cet organe avec les appareils sensitifs ou sensoriels périphériques, j'ai essayé de montrer qu'il intervenait dans les mouvements de relation par l'intermédiaire du seul centre nerveux véritablement moteur, la moelle, et son prolongement, le bulbe.

Mais ces premiers faits, ainsi réunis, constituent seulement des présomptions puissantes; et ils ne font pas la preuve complète de la nécessité de l'intervention de la moelle dans tous les mouvements.

Pour établir cette preuve, plusieurs ordres de recherches sont possibles : les plus directes consisteraient à étudier la

moelle elle-même et à faire voir par l'analyse précise de ses modes de fonctionnements que l'organe spinal est seul en rapport avec les muscles et seul capable de les commander. Mais l'étude de ces fonctions nous forcerait à mêler avant l'heure, deux ordres de faits, puisque l'acte médullaire le plus simple, c'est-à dire le réflexe, présente toujours deux aspects, sensitif si l'on considère l'excitation extérieure, moteur si l'on considère le phénomène de réaction finale.

Dans un prochain mémoire, nous tenterons de définir ces formes élémentaires de sensation et de mouvement, et alors seulement nous pourrons mieux étudier certains détails du rôle moteur de la moelle. Ainsi nous verrons comment cet organe se subdivise en petites moelles, en petits centres sensitivo-moteurs plus ou moins nombreux, plus ou moins parfaits suivant les espèces, comme aussi nous différencierons ses relations avec le cerveau, d'abord assez vagues chez les mammifères inférieurs ou chez les oiseaux, ensuite plus intimes et plus sûres chez d'autres animaux plus élevés; et nous étudierons le rôle de cet entrecroisement physiologique qui augmente peu à peu avec le perfectionnement des fonctions nerveuses centrales.

Pour le moment, laissant de côté cette analyse de la moelle, nous nous bornerons à établir directement que les incitations motrices parties du cerveau, semblables en cela aux incitations motrices parties de la périphérie sensorielle, viennent agir sur les muscles par l'intermédiaire de la mise en fonction des cellules spinales, qui répondent à certains modes d'action des appareils cérébraux en commandant des contractions à leur dernier aboutissant, les muscles.

Afin de bien faire cette preuve, il me paraît nécessaire de poser d'abord nettement l'état de la question. Pour tous les tissus, pour tous les organes, on admet qu'il y a correspondance complète entre la nature d'action des excitants extérieurs et l'état de fonctionnement des éléments que l'on suppose agir. Il suffit que la myosine du muscle soit coagulée pour lui faire perdre sa contractilité; il suffit que le globule sanguin soit légèrement modifié dans sa composition pour qu'il cesse de transporter l'oxygène; il suffit que la moelle ne reçoive plus

de sang ou qu'elle soit paralysée par un anesthésique pour qu'elle perde, elle aussi, ses fonctions les plus simples d'excito-motricité.

Les partisans de la théorie des localisations ont voulu créer une exception à cette loi élémentaire de physiologie générale et ils l'ont cherchée dans le cerveau. D'après eux, cet organe peut être paralysé fonctionnellement, il peut être détruit dans sa texture, et cependant conserver ses réactions physiologiques ou expérimentales.

Tout ce que nous avons dit dans la première partie de ce mémoire suffirait à donner la preuve, si elle était encore utile, que l'intégrité de la substance cérébrale n'est pas nécesssaire à la production des phénomènes moteurs provoqués par l'excitation corticale; et je ne citerai même pas quelques expériences personnelles qui confirment une longue série d'observations faites par les expérimentateurs les plus divers, depuis Putnam, Carville et Duret jusqu'à Marcacci, si ces temps derniers encore on n'avait essayé de discuter ou mieux d'interpréter autrement ces résultats.

Ainsi, en cautérisant à plusieurs reprises, sur des singes ou des chiens, les circonvolutions excitables avec du nitrate d'argent ou avec la potasse caustique, je les ai vues conserver ensuite leur excitabilité : en les dilacérant, pourvu que les inflammations consécutives ne fussent pas trop profondes ou qu'elles ne se propageassent pas à distance à d'autres organes, j'ai constaté aussi que les phénomènes moteurs produits par leur électrisation persistaient; et j'en ai conclu comme presque tous les autres expérimentateurs que l'électrisation n'agissait pas sur la substance grise corticale, puisqu'elle conserve ses effets après ces destructions très complètes.

Cependant MM. Franck et Pitres viennent de contester cette conclusion à l'aide d'expériences qui leur ont paru nouvelles.

Ces physiologistes ont projeté un jet d'éther sur la surface du gyrus, et ils ont vu que le jet d'éther prolongé diminuait les réactions motrices convulsives ou autres que produisaient ensuite les électrisations. Ce fait est parfaitement compréhensible pour nous qui considérons le gyrus comme une surface

sensible en rapport avec la moelle. Tout le monde, même dans le vulgaire, connaît l'action de l'éther ainsi utilisé; il détermine une *anesthésie locale*, et une curieuse expérience de Letamendi que j'ai répétée autrefois sur moi-même au laboratoire de M. Vulpian prouve qu'il suffit de joindre à l'action de l'anesthésique une autre excitation mécanique légère pour augmenter encore la facilité de la perte de la fonction sensible.

On peut discuter sur le mécanisme de ces anesthésies locales; et les curieuses expériences de M. Brown-Séquard sur le chloral, sur l'éther, sur l'acide carbonique, répétées en partie par M. Vulpian, prouvent tout au moins que nous savons peu de chose du mode d'action intime de ces agents ; mais il ne viendra à l'idée d'aucun physiologiste ou d'aucun chirurgien de conclure à l'existence d'un centre moteur dans l'extrémité d'un orteil ou dans le lobule d'une oreille, parce qu'il aura supprimé par l'éther toutes les manifestations motrices, réflexes, douloureuses, ou convulsives, consécutives aux excitations de cette partie sensible. Comme l'a très bien dit M. Brown-Séquard, personne n'osera conclure que la plante du pied est le centre du rire parce que son chatouillement provoque cette action comme son anesthésie locale la ferait cesser; et cependant cette conclusion que personne n'a osé faire pour une surface cutanée, Franck et Pitres la croient possible pour le cerveau ; et parce que l'action de l'éther sur le gyrus rend la production de l'agitation ou des convulsions moins facile, ils admettent, ils écrivent (*Bulletin de la Société de biologie*, 1883) que cet éther a paralysé localement un centre moteur situé dans les circonvolutions.

C'est le raisonnement du *post hoc ergo propter hoc* appliqué à la physiologie ; et après avoir utilisé ce raisonnement facile pour adapter à leur théorie les résultats de l'action locale de l'éther, ces expérimentateurs l'appliqueront encore à d'autres expériences. Ainsi MM. Franck et Pitres ont vu que la substance blanche sous-corticale, une fois mise à nu par abrasion, devenait moins sensible à l'électricité; et, au moins dans leur dernier mémoire, assez différent du premier, ils affirment que l'excitation sous-corticale est incapable de pro-

duire des convulsions. Les résultats qu'ils ont obtenus sont facilement explicables sans cette curieuse conclusion ; la simple section d'un nerf, *a fortiori* l'abrasion, suffit à produire des changements considérables de l'excitabilité des parties séparées; des expériences très précises de M. Brown-Séquard et de M. Vulpian prouvent que la suppression ou le trouble de la circulation diminue ou supprime rapidement les fonctions des centres nerveux. La meilleure preuve que l'abrasion corticale avec cessation de l'apport du sang par les vaisseaux pie-mériens agit bien de cette façon, est fournie par ce fait que j'ai constaté plusieurs fois : quand on pratique très vite l'expérience, par exemple sur des animaux qui ont eu peu d'agitation, quand on peut éviter la diffusion due au sang épanché, on obtient des convulsions par excitation sous-corticale dans les premières minutes qui suivent l'abrasion et elles ne deviennent plus difficiles qu'après un temps assez variable.

En tout cas, de cette expérience, qui modifie complètement les conditions physiologiques, on ne pouvait pas conclure à une différence primordiale de la substance corticale et sous-corticale; et *a fortiori* à l'existence de prétendus centres convulsifs dans les parties abrasées. Pour démontrer le vice de ces raisonnements simples appliqués trop souvent à la physiologie, il suffit dans le cas actuel de répéter l'expérience suivante absolument conforme aux conditions normales; je l'ai faite plusieurs fois sur le singe ou sur le chien, et elle est des plus simples.

Un cerveau est découvert; on l'électrise avec des électrodes partout isolants hormis à la surface de leur pointe; l'excitation à 12, par exemple, détermine des contractions opposées; l'excitation à 10 prolongée 5 secondes est nécessaire pour produire des secousses convulsives. On ne déplace point les électrodes : on arrête le courant; et aux mêmes points du cerveau, on enfonce les fils métalliques isolés 1 à 2 millimètres : on ferme à nouveau le courant, et à 13 ou 14 au lieu de 12, on obtient des contractions opposées; à 11 au lieu de 10, on obtient des convulsions qui généralement sont plus fortes.

Autrement dit, comme le faisaient prévoir les faits fournis récemment encore par M. Vulpian à propos de l'excitabilité

mécanique, la substance blanche sous-corticale laissée intacte est plus sensible que la surface corticale; et j'ajoute que son excitation provoque plus facilement des convulsions.

Ces faits faciles à reproduire ont été vus à diverses fois par mes assistants et par moi; et il est inutile de dire que chaque fois nous constations, en excitant des muscles, si nos électrodes étaient restés bien isolants. On ne manquera pas d'objecter que la diffusion des courants permet aux électrodes enfoncés à 1 ou 2 millimètres de revenir exciter les prétendus centres convulsifs ou moteurs situés au-dessus d'eux; mais cette objection naïve n'est pas acceptable, puisque le courant qui est suffisant pour exciter directement les fibres blanches sous-corticales ne serait pas suffisant pour exciter les prétendus centres en l'appliquant directement sur eux; *a fortiori* n'est-il donc pas suffisant une fois diffusé. Il faut donc revenir aux conclusions de la vieille école des vivisecteurs, aux conclusions de Valentin, de Longet et Vulpian, et admettre que les parties sensibles du cerveau, c'est-à-dire les fibres blanches, deviennent de plus en plus excitables à mesure que l'on descend de la surface corticale vers les pédoncules qui leur servent d'aboutissant.

Et cependant malgré la simplicité de ces faits pour ceux qui gardent présentes à l'esprit certaines observations bien établies de physiologie générale, nous savons qu'ils ne seront pas suffisants pour convaincre ceux qui croient aux propriétés motrices du cerveau.

J'excite les circonvolutions, j'obtiens des mouvements opposés; je les détruis, j'obtiens de la paralysie. Tant que le mécanisme de cette relation de phénomènes ne sera pas établi, toutes les expériences qui se borneront à démontrer l'impossibilité du rôle moteur direct attribué au cerveau resteront pour beaucoup lettre morte.

M. Brown-Séquard aura beau accumuler des faits pour montrer que les lésions du cerveau produisent des phénomènes essentiellement variables de siège et de nature, une masse d'autres auteurs auront beau faire voir que souvent les lésions corticales ne déterminent aucun trouble; ils auront beau prouver qu'il n'y a aucun rapport entre l'état du cer-

veau et les modifications fonctionnelles consécutives; ils auront beau rappeler que pour établir des lois, il faut des relations de faits constantes et certaines, ils seront arrêtés par cette simple constatation : certaines paralysies, certaines convulsions sont consécutives à des lésions corticales ou intra-cérébrales.

Les habitudes de raisonnement prises dans des études mathématiques ou physiques dont les facteurs sont plus simples ont rendu à beaucoup de physiologistes le plus mauvais des services. Elles leurs ont appris à supposer des relations directes de causalité entre tous les faits qui peuvent se succéder; à s'en tenir à des phénomènes objectifs souvent très éloignés sans chercher la série des phénomènes intermédiaires moins facilement visibles; et nulle part ce vice du raisonnement, ce manque de l'observation n'ont été aussi préjudiciables que dans les études faites depuis quinze ans sur le cerveau. Entre les muscles et le cerveau on trouve d'autres organes : la protubérance, le bulbe et la moelle ; ces organes, on ne s'en est pas occupé ; tenant compte des phénomènes objectifs, lésion, paralysie, on a supposé sans preuve des relations directes cérébro-musculaires. Les anatomo-pathologistes ont poussé cette idée fixe si loin, que dans les cas de lésion cérébrale où ils ont été forcés de constater des troubles ou même des dégénérescences médullaires, ils les ont considérés comme des épiphénomènes sans rapport avec le syndrome principal.

Telle est la puissance des idées acquises qu'il faut souvent accumuler les faits, les voir et les revoir avant de se dégager du préjugé général; et je l'avoue bien franchement, j'ai travaillé trois ans, de 1879 à 1881, avant d'oser penser ou mieux généraliser cette chose simple déjà parfaitement indiquée par Flourens et aussi en partie par Vulpian : La moelle pourrait bien être l'organe intermédiaire, le relais chargé de faire exécuter tous les mouvements incités ou demandés par le cerveau.

Cependant les premières expériences que j'avais exécutées en 1879 au laboratoire de M. Vulpian auraient dû suffire pour me montrer la nécessité d'un mécanisme intermédiaire. Je les résume rapidement pour bien indiquer le point de départ.

M. Vulpian avait depuis longtemps constaté que si l'on in-

jecte des spores de lycopodes par les carotides dans le cerveau, on voit la surface corticale de cet organe rester sensible plusieurs minutes à l'électricité; et il en avait fort justement conclu que les phénomènes consécutifs à l'application des courants ne dépendent pas de la mise en jeu des propriétés de la substance grise sous-jacente, puisque, comme on le sait, cette substance grise privée de sang perd presque immédiatement ses propriétés.

Mais, comme M. Vulpian l'avait déjà vu et comme je l'observai moi-même, cette expérience est assez difficile à réaliser, et il suffit que quelques spores passent par l'hexagone artériel dans la protubérance ou dans le bulbe pour que les chiens perdent immédiatement les phénomènes consécutifs aux excitations corticales.

Je fus ainsi amené à me placer dans des conditions un peu différentes : au lieu d'oblitérer les réseaux capillaires, je liai les quatre artères carotides et vertébrales, et même dans quelques cas je liai les sous-clavières pour éviter mieux le retour du sang. La plupart des animaux ainsi opérés eurent des troubles considérables; ils marchaient en titubant, ou ils restaient étendus incapables de se tenir debout, et leur respiration était plus ou moins gênée. Leur cerveau fut mis à nu; et en l'électrisant comparativement avant et après la ligature, ou encore en laissant affluer le sang par les carotides, ou en les pressant à nouveau entre une serre-fine, les vertébrales restant liées, je pus constater d'abord qu'il n'y avait aucun rapport entre l'état de la circulation et de la nutrition des circonvolutions et le degré ou la nature des phénomènes produits par leurs excitations.

Ainsi, sur des chiens dont les quatre artères encéphaliques étaient liées depuis plusieurs heures, souvent le cerveau ne paraissait avoir aucune circulation; ses artères ne battaient plus, sa surface était pâle, et on pouvait le sectionner en obtenant à peine quelques gouttes de sang violet et froid; cependant l'électrisation de ces circonvolutions privées de sang déterminait des mouvements très amples du côté opposé, ou même de véritables convulsions.

Au contraire j'observai deux fois un phénomène inverse

encore plus curieux; et la seconde fois je l'observai dans des conditions très probantes. Un chien étendu sur la table, les quatre artères liées, venait d'être examiné; la région du gyrus mise à nu d'un côté était très excitable; on ouvrit de nouveau les deux carotides en enlevant les serres fines, les deux vertébrales restant liées; l'animal qui auparavant pouvait à peine se tenir debout et avait la respiration troublée redevint très agile après le rétablissement de l'irrigation des centres nerveux, et, mis à terre, il se sauva très vite dans l'escalier du laboratoire où l'on courut le rattraper. On le remit sur la table; la surface du cerveau était redevenue rouge, sa circulation était active; mais cette surface auparavant très sensible à l'électricité, était maintenant insensible, absolument insensible; et je le constatai à plusieurs reprises.

Ce dernier effet n'est certes pas constant; et souvent la réouverture des carotides laisse persister les phénomènes d'excitabilité corticale; mais la possibilité de leur suppression au moment où les fonctions de l'organe se rétablissent ainsi que sa circulation, et surtout la persistance constante de cette excitabilité, malgré la suppression prolongée de la circulation, sont suffisantes pour prouver que le fonctionnement de la substance grise corticale ne joue aucun rôle dans les phénomènes moteurs produits par son électrisation. Cette conclusion purement négative peut être complétée par d'autres observations. Si on fait un examen complet et suivi, on constate que la ligature prolongée des quatre artères encéphaliques rendant l'animal moins capable de mouvements volontaires ou de perception nette, paralyse plus ou moins son fonctionnement cérébral pendant qu'elle augmente quelquefois considérablement les phénomènes consécutifs aux excitations corticales. A l'état normal, il sera, par exemple, nécessaire d'appliquer sur le gyrus le courant 10 du chariot pour obtenir des contractions des muscles opposés; mais 20, 40, 80 minutes après la ligature, le courant 12 ou 13 devient suffisant. Pour les courants moyens, les secousses choréiques limitées à un membre ou à un côté de la face deviennent plus faciles et plus durables comme aussi elles reparaissent spontanément. Enfin sur ces mêmes chiens l'électrisation du gyrus avec des courants forts détermine presque

constamment des convulsions généralisées, de sorte que tous les phénomènes attribués à la mise en jeu des centres corticaux se trouvent augmentés et rendus plus faciles par l'arrêt prolongé de la circulation de ces prétendus centres, c'est-à-dire par un facteur qui aurait dû diminuer ou supprimer leur action. Quand je publiai ces premières observations (*Comptes rendus de l'Académie des sciences*, mars 1879) j'étais déjà porté à conclure que la quadruple ligature des artères encéphaliques déterminait ces effets inattendus par l'intermédiaire de la moelle dont les fonctions motrices étaient plus ou moins excitées. Cette augmentation de sensibilité et d'excito-motricité de la moelle et du bulbe à la suite de la ligature des artères et surtout des vertébrales est un fait connu; et puisque mes animaux avaient perdu en grande partie leur circulation et leurs fonctions cérébrales, puisqu'ils conservaient exagérés les phénomènes d'excitabilité corticale et le fonctionnement médullaire, il était naturel d'établir une relation entre ces deux troubles de même nature et de même sens, et de faire de l'hyperexcitabilité médullaire la cause de l'augmentation des effets de l'électrisation du cerveau plus ou moins paralysé.

Mais cette relation, je n'en fis pas la preuve directe par une étude plus précise des fonctions de la moelle; et avant d'arriver à une conclusion je dus attendre deux ans d'être mis sur la voie par l'étude d'autres états physiologiques ou toxiques que je vais maintenant passer en revue.

Les états toxiques.

A. Curarisation. — On sait depuis longtemps que le curare laisse persister l'excitabilité du cerveau aux premières périodes de son action; et les expériences que j'ai faites seul ou avec M. de Lacerda (*Comptes rendus de l'Académie des sciences* 1880, 1882) ont eu seulement pour but de mieux étudier comment variaient pendant cette intoxication les phénomènes moteurs consécutifs aux électrisations de cet organe. Varient-ils avec les fonctions de la moelle; varient-ils avec les fonctions du cerveau?

Pour le constater on prend un chien ou un singe; on met à nu son cerveau; on l'excite à l'état normal, puis on l'excite pendant les phases si diverses de la curarisation. Pendant la première phase, comme je l'ai montré après d'autres, les divers appareils centraux et périphériques présentent des symptômes d'excitation légère, salivation, augmentation de température centrale et périphérique, petites secousses musculaires produites par le bulbe et la moelle, etc. A cette période si on excite le cerveau on le trouve un peu plus sensible qu'à l'état normal; le nombre des contractions consécutives est plus grand pour le même courant, les contractions paraissent plus brusques et peut-être aussi plus amples. Voilà le fait ordinaire; mais pour les curares, nombreux aussi, je l'ai montré, qui agissent plus rapidement sur les muscles périphériques et moins sur les centres nerveux, tous les phénomènes de la première période deviennent moins visibles et l'électrisation du cerveau détermine seulement des mouvements dans les muscles du derme, dans les muscles des orteils et du cou, qui à l'état normal n'étaient pas modifiés par cette excitation. En résumé, à cette première période les phénomènes d'excitabilité cérébrale varient comme les fonctions de la moelle et ils sont excités avec elle.

Plus ou moins vite, suivant la nature variable du curare, la paralysie se produit, et cette paralysie, comme on le sait depuis les leçons de M. Vulpian, porte d'abord sur les mouvements volontaires, et en dernier lieu seulement sur les mouvements les plus simples, mouvements réflexes ou secousses asphyxiques, les mouvements de défense, le cri, la respiration devenant impossibles dans l'intervalle.

Pour résoudre la question de la nature des mouvements produits par l'électrisation du cerveau, et voir en tout cas s'ils étaient assimilables aux simples réflexes sûrement médullaires, il suffisait de fixer le moment précis de leur disparition.

Or voici ce que l'on peut facilement constater sur un animal curarisé déjà paralysé de tous ses mouvements volontaires. Il ne peut ni crier, ni se soulever, ni remuer; il respire à peine; on excite son cerveau, et les muscles des membres opposés ou de la face exécutent des contractions très amples; on excite

son sciatique, les réflexes persistent; et si le courant électrique est fort, il se produit pour le sciatique comme pour le cerveau des secousses généralisées incomplètes : les convulsions, les mouvements de fuite, les cris, tous les efforts coordonnés sont déjà impossibles.

La dose est-elle un peu plus forte, la respiration et les mouvements des paupières sont supprimés; l'animal a sûrement perdu toutes les manifestations motrices dont l'origine peut être supposée cérébrale; on électrise les circonvolutions, cette électrisation détermine les mêmes mouvements opposés qu'elle produisait auparavant, et ces effets persisteront tant que quelques contractions pourront être produites par l'électrisation des bouts centraux des nerfs périphériques ou par l'asphyxie. Plus tard, ces contractions d'origines diverses seront modifiées, et l'excitation du cerveau comme l'asphyxie ou l'excitation du sciatique détermineront seulement des petites secousses des orteils, des paupières, de la queue ou des peauciers, c'est-à-dire des muscles moins sensibles au curare; mais elles seront modifiées en même temps, ce qui prouve bien l'analogie de leur mécanisme.

Pour bien voir ces effets il suffit de pratiquer une curarisation assez rapide de façon que le cerveau exposé à l'air trop longtemps ou contus par les électrodes ne s'altère pas; et alors on constate sans aucune difficulté que pendant la curarisation les effets de l'électrisation du cerveau varient exactement comme les effets de l'électrisation du bout central du sciatique.

Cette analogie de la sensibilité cérébrale avec la sensibilité périphérique se poursuit du reste plus loin que la période de paralysie des mouvements de relation. Quand l'intoxication est, comme on le dit, complète, quand les nerfs périphériques ont perdu leur excitabilité, l'électrisation du sciatique comme celle du cerveau continuent à agir sur le cœur, sur les vaisseaux, sur les sécrétions et notamment sur la salive.

Tant que l'excitation du sciatique ralentira le cœur et augmentera la tension et la salive, on pourra aussi obtenir, en électrisant les circonvolutions, les phénomènes cardio-vasculaires et sécréteurs que divers expérimentateurs, M. Boche-

fontaine notamment, ont si bien étudiés ; les modifications produites seront seulement plus diverses de forme et moins considérables après les excitations du cerveau.

Je crois inutile d'insister davantage : l'étude de la curarisation fait la preuve que les contractions ou les autres troubles provoqués par les électrisations corticales n'ont rien de comparable aux mouvements volontaires supposés cérébraux ; et qu'elles se comportent comme si elles étaient semblables à ces mouvements sûrement médullaires que l'on appelle les réflexes ou à d'autres modifications vaso-motrices sécrétoires ou cardiaques que tous les physiologistes considèrent comme bulbo-médullaires ; c'est donc par la moelle et par la bulbe que l'électrisation cérébrale agit sur les muscles striés, et aussi sur les vaisseaux et les sécrétions.

B. Strychnisation. — Nous devions attendre des constatations précises de l'étude du poison strychnine, excitant bulbo-médullaire, comme on le sait depuis Magendie, et aussi, dit-on partout depuis Claude Bernard, excitant puis paralysant sensitif. Aussi ai-je fait les expériences avec tout le soin possible, étudiant comparativement l'état des réactions du cerveau ou du sciatique avant et après l'intoxication, et utilisant le chariot du Bois-Reymond pour graduer l'excitation : je n'ai été que plus surpris des résultats obtenus.

Dans mes premières expériences faites en janvier 1883, j'utilisais des doses assez fortes de 4 à 8 milligrammes de chlorhydrate ou de sulfate de strychnine sur des chiens de 8 à 10 kilos : l'animal avait des convulsions spontanées prolongées, ou il suffisait de le toucher, de frapper sur la table pour en provoquer ; sa respiration persistait, et trois fois seulement on dut la faire artificiellement. Nous examinâmes le bout central du sciatique : son excitabilité était diminuée quelquefois considérablement : à l'état normal le courant 36 ou 38 suffisait pour déterminer une contraction réflexe légère, tandis que sur le même animal intoxiqué, le courant 32, 28, et même dans un cas 25, était devenu nécessaire. Sur ces animaux l'excitabilité du cerveau était aussi devenue moindre, et les courants

8, 10 étaient nécessaires pour produire tantôt des convulsions, tantôt des contractions opposées.

J'ai repris tout récemment ces expériences, qu'un voyage assez long me força d'interrompre ; et je me suis attaché à étudier l'action des doses très petites ou des doses très grandes de poison.

Les doses très petites de 1/2 à 1 milligramme, sur des chiens de 10 à 12 kilogs ne produisent pas d'accès convulsifs et l'animal a seulement des mouvement plus raides et plus saccadés ou même des petites secousses passagères. Si l'animal est affaibli par la mise à nu du sciatique et du cerveau, ou encore s'il vient d'être anesthésié, on observe souvent une augmentation très légère de l'excitabilité du bout central du sciatique et aussi du cerveau.

Mais si l'on prend toutes les précautions, si l'animal n'est pas épuisé, si l'on ne confond pas les effets de l'excitation mécanique des électrodes avec les effets du courant, alors on constate sûrement que le courant minimum nécessaire pour provoquer une contraction réflexe, par le sciatique ou par le cerveau, est le même sur le chien normal et sur le même chien légèrement strychnisé ; la seule différence notable est fournie par la forme de la secousse réflexe qui paraît plus ample et plus rapide sur l'animal légèrement intoxiqué.

Les résultats ont été à peu près les mêmes dans d'autres expériences ou j'ai poussé l'intoxication jusqu'à la phase convulsive complète. L'examen est devenu plus compliqué à cause de la difficulté d'éviter les excitations mécaniques et leurs effets convulsifs ; mais très sûrement l'excitabilité minimum du sciatique et du cerveau n'était pas augmentée, ou même, dans certains cas, elle était déjà légèrement diminuée.

Seulement, sur ces animaux encore plus que sur les précédents, la forme de la réaction était modifiée ; il était presque impossible de déterminer un réflexe ou une contraction opposée simple, et pour les courants sensibles les plus faibles comme pour les plus forts, pour le cerveau comme pour le sciatique, l'animal réagissait presque toujours par une convulsion.

Je donne ces faits et je prie qu'on les recherche en prenant

les mêmes précautions physiologiques et physiques ; on peut facilement en déduire les conclusions : La strychnisation n'augmente pas comme on le dit la sensibilite et l'excito-motricité bulbo-médullaire, elle modifie seulement la forme de la réaction, en substituant la convulsion à des contractions plus simples.

J'arrive à une dernière série d'expériences. J'ai dit que les doses de 6, 8 milligrammes diminuaient sûrement l'excitabilité corticale ou périphérique, mais la diminution est alors légère ; on peut employer alors des doses plus fortes et notamment ces doses massives de 2, 3 décigrammes qui donnent d'emblée, comme nous l'avons vu, Richet et moi, une véritable chorée.

Si on examine le nerf sciatique ou le cerveau sur un chien en état de chorée strychnique, on constate que leur excitabilité est très diminuée : les courants 10 et même 9, 8, 7 pour le cerveau, les courants 35, 30 pour le sciatique n'entraînent aucun effet appréciable. On emploie des courants plus forts, 25, 20, 15 sur le sciatique, et alors presque toujours pour le sciatique on voit se produire un arrêt plus ou moins durable des secousses ; l'arrêt est quelquefois général mais très rapide ; il est plus souvent local, borné au membre postérieur dont le sciatique est excité, et alors il peut durer 30, 40, 60 secondes. La forme des phénomènes est donc complètement modifiée par la dose de poison, puisqu'une action d'arrêt de forme paralysante vient se substituer à l'action convulsivante des doses plus petites.

En résumé, les phénomènes de la strychnisation seraient donc plus complexes que l'on ne devait le supposer ; et nous n'avons pas observé cette augmentation de l'excitabilité cérébrale ou phériphérique que, d'après les livres, nous supposions possibles ; mais cependant, dans cette intoxication comme dans la précédente, il y a eu toujours une relation complète entre les phénomènes présentés par le cerveau et ceux présentés par le sciatique ; les réactions provoquées par leur excitation ont pris en même temps la forme convulsive, leur excitabilité a diminué en même temps ; pendant la chorée les courants forts peuvent déterminer par le cerveau comme par le sciatique un arrêt passager ; et par suite nous devons bien assimi-

ler ces deux ordres d'appareils comme mécanisme d'action motrice.

C. Chloralisation. — Les expériences que j'ai pratiquées sur des animaux anesthésiés peuvent paraître de toutes les moins nouvelles ; et l'on sait depuis longtemps que les anesthésiques à petites doses laissent persister l'excitabilité corticale, tandis qu'à doses plus fortes ils la suppriment plus ou moins.

Ces constatations aujourd'hui vulgaires prouvent justement la nécessité d'études plus précises qui tiennent compte de l'ensemble des phénomènes et aussi de tous les organes qui peuvent intervenir.

La question, en effet, n'est pas de savoir si le chloral ou l'éther peuvent faire perdre l'excitabilité du cerveau ; *a priori* cela était certain, puisque les anesthésiques suppriment ou engourdissent tous les modes d'activité dans les nerfs comme dans les muscles, comme dans les éléments végétaux ou animaux encore moins élevés. Pour appliquer utilement la méthode de l'anesthésie à l'étude des phénomènes d'excitabilité cérébrale, il fallait dépasser la simple observation des faits et étudier leur mécanisme.

Cette étude, je l'ai essayée sur des chiens en employant l'hydrate de chloral en solution injecté par la saphène à doses progressives; et voici ce que j'ai constaté :

Les premiers troubles, comme on le sait, sont des troubles d'excitation : l'animal crie, salive, s'agite ; il a des secousses irrégulières ou il titube en marchant. Ces phénomènes constants après les injections de petites doses par la veine, et fort variables seulement d'intensité, ne sont point dus à une simple irritation des premières voies respiratoires comme on l'avait cru d'abord ; ils correspondent à une modification déjà profonde des centres nerveux.

Le cerveau examiné comparativement m'a toujours paru un peu plus excitable qu'à l'état normal, si l'expérience était suffisamment rapide, et de plus les diverses réactions consécutives aux excitations du cerveau étaient plus ou moins modifiées. Ainsi que je l'ai dit, en excitant mécaniquement le

cerveau, sur les chiens agités de secousses chloraliques, on peut produire des signes légers de douleur, mais je n'ai jamais pu obtenir de contractions limitées au côté opposé.

De même, sur ces animaux, les mouvements synergiques ou coordonnés deviennent tous difficiles ou impossibles. L'excitation forte du sciatique détermine des cris, de l'agitation irrégulière ; mais les mouvements de défense ou de fuite bien adaptés sont impossibles, et, comme l'ont noté Franck et Pitres sans préciser suffisamment la période d'intoxication, comme je l'ai vu dans mes expériences depuis près de deux ans, l'électrisation forte du cerveau n'est plus capable de déterminer de véritables convulsions ; et elle produit seulement des secousses généralisées très amples.

L'asynergie des mouvements est donc la caractéristique de cette première période de troubles anesthésiques ; et elle se montre à la fois pour les contractions d'origine cérébrale et pour les contractions d'origine périphérique. Mais si on augmente les doses, les organes nerveux centraux, qui paraissaient d'abord moins intimement reliés les uns aux autres, vont présenter bientôt chacun pour leur compte des troubles fonctionnels marqués qui permettront de faire une dissociation plus complète.

On peut lire dans beaucoup de livres que les anesthésiques paralysent d'abord le cerveau, ensuite la moelle, en dernier lieu le bulbe ; et, quoique je considère ces conclusions comme trop simples, il est certain qu'à un moment où l'animal soumis au chloroforme ou au chloral a perdu toutes ses fonctions cérébrales, il conserve, *au moins en partie*, ses fonctions médullaires.

Le chien ou le singe est étendu dans un sommeil fort différent du sommeil naturel ; il respire spontanément, mais il ne voit plus, il ne sent plus, il n'entend plus, et même, si on l'excite très fort, il ne se réveille pas. Il est incapable des mouvements coordonnés de défense ou des signes généraux de douleur les plus simples ; il a perdu sûrement toutes ses fonctions cérébrales : cependant, si on électrise le bout central du sciatique, il aura quelques contractions réflexes dans le membre correspondant ou même dans l'opposé, et la pres-

sion du sang présentera une augmentation légère ; de même l'électrisation du cerveau détermine des contractions multiples du côté opposé, et, comme Ferrier l'a vu, dans ces conditions on peut plus facilement étudier leur siège et même essayer de les localiser. La moelle seule conservant ses modes d'action les plus simples, on ne peut songer à une intervention des fonctions du cerveau absolument paralysées, et l'on doit conclure que l'électrisation corticale, comme l'électrisation du sciatique, va mettre en jeu les cellules spinales.

On augmente encore la dose ; alors les fonctions médullo-bulbaires elles-mêmes diminuent davantage ; l'animal commence à se refroidir, comme l'a vu Carville ; l'excitation du sciatique cesse d'agir sur la tension, qui est, du reste, abaissée; il faut appliquer des courants très forts sur un nerf pour déterminer une simple secousse réflexe dans le membre correspondant, et à cette période aussi l'excitabilité du cerveau est très diminuée ; les courants 9, 8, 7 deviennent nécessaires pour qu'il se produise quelques contractures peu amples dans trois, deux, ou même un seul des groupes musculaires opposés, membre antérieur pour le chien, membre antérieur et tête pour le singe.

Si l'expérience a été faite assez rapidement, l'excitabilité du sciatique et celle du cerveau diminuent et se perdent peu après en même temps, sinon, à cause de la mise à nu prolongée ou à cause d'autres réactions complexes, la sensibilité naturellement moindre du cerveau disparaît un peu avant ; mais, en tout cas, il y a eu pendant toutes les périodes correspondance absolue entre l'état du bulbe et de la moelle et les phénomènes produits par l'électrisation périphérique ou cérébrale. Le cerveau incité agit donc bien sur les muscles par l'intermédiaire de la moelle.

D. Alcoolisme. — Je dirai peu de chose de l'état des centres nerveux dans l'alcoolisme, quoique j'aie fait à propos de cette intoxication des expériences multiples. Les résultats fort variables qu'elles m'ont donnés m'ont convaincu de la difficulté d'étudier les aliments toxiques par les procédés ordinaires pour les simples poisons ; et dans les recherches plus

prolongées sur les alcools, que mes assistants, MM. Guimaraës et Niobey continuent actuellement, comme dans les recherches commencées et continuées depuis deux ans par M. Guimaraës sur le café, je leur ai conseillé de laisser de côté les troubles fonctionnels circulatoires ou nerveux, pour s'attacher à l'étude des troubles nutritifs plus profonds.

Cependant, quoiqu'il me paraisse difficile de réduire à des termes simples toujours semblables l'action toxique des alcools, alcool éthylique ou alcool de canne, je puis indiquer relativement au cerveau quelques observations que l'on pourra toujours vérifier.

Dans l'alcoolisme chronique produit par l'injection stomacale de petites doses répétées plusieurs jours, l'excitabilité du cerveau m'a paru augmenter : il suffisait du courant 13, 14 ou 15 pour déterminer des contractions dans les muscles opposés, et ces contractions avaient d'ordinaire une forme tremblée fort curieuse. Les courants un peu plus forts entraînaient presque toujours des accès d'épilepsie locale, avec secousses cloniques hémiplégiques ou monoplégiques prolongées, ou même ils produisaient de véritables convulsions cloniques généralisées.

On le comprend, il était impossible dans ces expériences longtemps prolongées de comparer le cerveau de l'animal normal et le cerveau du même animal soumis à l'alcool ; et on ne pouvait non plus étudier utilement l'état du sciatique. Pour faire la comparaison expérimentale du cerveau avec les appareils périphériques, j'ai réalisé en 1880, et j'ai répété en 1882 avec M. Guimaraës, des expériences d'intoxication plus rapides, obtenues par injection d'alcool dilué dans l'estomac sous la peau, ou même dans les veines.

J'ai constaté (*Bulletin de la Société de biologie*, 1883), comme MM. Franck et Pitres l'ont constaté plus tard, que l'alcool dans ces conditions augmentait sûrement l'excitabilité du cerveau, ou mieux celle de la moelle, et qu'il rendait les convulsions plus faciles. Le courant minimum nécessaire pour produire des contractions opposées tombe, par exemple, de 12 à 15, et les courants moyens déterminent plus facilement des accès de secousses généralisées ou locales.

Mais, contrairement à ce que pensent Franck et Pitres, cette hyperexcitabilité n'a pas son point de départ dans le cerveau : elle persiste encore sur des chiens complètement ivres, incapables de se tenir debout, dont les fonctions cérébrales sont déjà très abaissées ; et surtout elles s'accompagnent d'une augmentation d'excitabilité des autres nerfs centri-médullaires, et notamment du sciatique.

Le courant minimum nécessaire pour déterminer un simple réflexe par l'intermédiaire du sciatique varie peu ; mais, nous l'avons constaté plusieurs fois, M. Guimaraës et moi, il faut des excitations moins fortes qu'à l'état normal pour déterminer de l'agitation des membres et des cris répétés de douleur sur des animaux alcoolisés, déjà incapables de fuir et de mordre.

Après cette période très nette d'hyperexcitabilité médullaire, période beaucoup plus durable que la simple ivresse, les chiens tombent, si on augmente les doses, dans un état fort curieux aussi distinct du sommeil que de l'anesthésie.

Étendus, les membres allongés, ils sont incapables de tout fonctionnement ; leur tension s'abaisse, leur cœur s'accélère, leur corps se refroidit de plusieurs degrés ; et cependant si on excite fortement le sciatique, ou simplement si on marche sur les orteils, ils poussent de petits cris incomplets, ils essayent de soulever la tête, ils tournent les yeux du côté excité. La nutrition paraît déjà profondément troublée ; mais, à l'inverse de l'état anesthésique, le fonctionnement nerveux central et même le fonctionnement cérébral ne sont pas encore entièrement supprimés.

Pendant cette période, qui peut être fort longue, l'excitabilité du cerveau et celle du sciatique commencent à diminuer, et leur sensibilité nécessite des courants plus forts qu'à l'état normal pour être réveillée ; les convulsions pour le cerveau, les efforts synergiques pour le sciatique, déjà diminués à la période précédente, deviennent absolument impossibles ; les mouvements du côté opposé sont moins nombreux, et pour le cerveau comme pour le sciatique tout se borne à quelques contractions.

Enfin, si l'on donne de nouvelles doses, l'animal perd

toutes ses fonctions de relation ; et, quoique son cœur continue à battre et sa circulation à conserver une très faible tension, quoiqu'il ait encore des mouvements de respiration lents et peu marqués, quoiqu'il puisse remuer un peu les membres si on l'excite, il reste plus ou moins longtemps très refroidi, sans mouvement, dans une sorte de paralysie nerveuse généralisée, qui sert, nous allons le voir, d'aboutissant commun à divers états pathologiques ou toxiques. A ce moment, le chien alcoolisé perd son excitabilité cérébrale ; en même temps, les excitations les plus fortes du sciatique (bout central) cessent, elles aussi, d'agir sur la moelle, ou déterminent à peine une légère secousse, et le bout périphérique du nerf a lui-même son excitabilité diminuée. La sensibilité du cerveau meurt donc là encore tardivement, en même temps que les fonctions de la moelle disparaissent, et que celles des autres nerfs commencent à diminuer.

Je terminerai ici ce que je voulais dire des états toxiques. L'étude de quatre poisons comme le curare, la strychnine, le chloral, l'alcool, me paraît fournir un ensemble de faits d'autant plus convaincants que ces poisons nerveux assez bien étudiés sont très différents les uns des autres. Quel que soit l'état toxique ou la période d'intoxication considérée, qu'il s'agisse du curare, qui laisse presque intact les centres nerveux, de la strychnine, qui les excite, ou du chloral, qui les paralyse, nous avons toujours constaté que les excitations du cerveau se comportaient comme les excitations du sciatique. Les contractions consécutives à ces deux ordres d'excitation varient toujours dans le même sens en même temps ; et tandis que les phénomènes déterminés par l'électrisation corticale n'ont jamais eu aucun rapport avec les fonctions de perception, de volition vraiment cérébrales, ils ont toujours présenté dans leurs formes ou dans leurs variations une entière concordance avec les variations du fonctionnement médullaire. Par suite, nous devons assimiler le mécanisme des contractions provoquées par l'électrisation du cerveau au mécanisme des contractions provoquées par l'électrisation du sciatique ; nous devons chercher dans la moelle et le bulbe le point de départ commun de ces contractions dont l'origine incita-

trice est seule différente ; ou, plus exactement, comme l'a fort bien dit M. Vulpian, nous devons admettre que l'électricité vient seulement modifier les fibres blanches chargées de mettre en rapport le cerveau avec la moelle, et que par elles elle agit sur les cellules de la substance grise spinale.

Les états pathologiques.

Nous abordons maintenant une étude encore plus difficile. Aujourd'hui déjà on peut séparer artificiellement les divers états toxiques par leur origine, chimiquement différente, comme aussi par leurs troubles physiologiques ; et une école dont la fortune est encore considérable a même cru pouvoir créer une véritable classification anatomique des états toxiques en localisant chacun d'eux dans tel ou tel ordre d'éléments. Nos connaissances sont malheureusement moins avancées en ce qui regarde les états pathologiques : à peu près dans tous les livres de clinique on trouve réunis sous les mêmes titres des phénomènes objectifs plus ou moins semblables de forme, mais absolument différents comme siège réel ou comme mécanisme ; et nulle part ce défaut n'est aussi considérable qu'en pathologie nerveuse. Là, le règne longtemps prolongé de l'anatomie pathologique a essayé de construire une science à l'aide de simples statistiques. Supposant définis des mots fort complexes, considérant comme prouvé que les symptômes étaient les effets directs des lésions, on a divisé *a priori* tous les phénomènes en troubles d'irritation ou d'exagération de fonctions, et en troubles de paralysie. Puis, on a décidé, sans plus de preuves, que la convulsion, la contracture ou le tremblement correspondaient à l'irritation, tandis que la cessation objective d'action devait nécessairement indiquer une paralysie. On a laissé passer, presque sans les discuter, les curieuses tentatives de classification rationnelle poursuivies, de 1850 à 1860, par Brown-Séquard, en se basant sur les effets opposés de l'oxygène ou de l'acide carbonique ; on laisse passer de la même façon les expériences encore plus précises, encore plus nombreuses, faites par ce maître sur l'inhibition et la dynamogénie, expériences qui montrent tout au moins combien

sont complexes et souvent éloignées ces relations de cause à effet que l'on suppose simples et directes.

Et cependant il suffit de regarder, d'appliquer un kymographe à une artère, ou d'enfoncer un thermomètre dans un rectum ; il suffit d'étudier avec des électrodes les réactions du sciatique ou celles du cerveau, pour voir que l'on ne doit pas réunir dans une même classe tous les troubles produits par les lésions cérébrales, et qu'en tout cas on fait fausse route quand on se borne à observer du côté des muscles, du côté des sens, du côté de la pensée écrite ou parlée, quelques formes objectives de la fonction nerveuse.

Je n'essayerai même pas de donner dans ce mémoire une ébauche de ce qui pourrait et devrait être entrepris dans ce sens; et je vais me borner à dire brièvement les différences de fonctionnement que j'ai cru observer sur des chiens, sur des singes et sur des perroquets atteints de lésions cérébrales, plus ou moins comparables.

Sur ces trois espèces animales, les plus parfaites de celles dont j'ai étudié le développement cérébral, les lésions corticales ou centrales peuvent entraîner trois ordres de troubles que nous distinguerons d'abord par leurs apparences, suivant qu'il y aura paralysie généralisée des centres nerveux, paralysie du cerveau ou coma, enfin paralysie localisée en apparence à quelques groupes musculaires.

A. Paralysie progressive généralisée. — Voici un singe dont on a découvert le cerveau d'un côté, sur un large espace, ou même des deux côtés, pour procéder à un examen comparatif. L'expérience dure longtemps; l'animal s'affaiblit peu à à peu : au début, il mordait, il criait, il s'agitait violemment; il ne fait plus que des mouvements de défense limités ou mal dirigés, et ses cris sont moins forts; jeté à terre, il y reste au lieu de se sauver, ou se traîne péniblement. L'expérience se prolonge ; la sensibilité du cerveau à l'électricité ou les autres sensibilités diminuent; l'animal est de plus en plus affaibli ; il ne peut soulever la tête, mais il remue les yeux si on l'excite; et si on frappe très fort à côté de lui, il agite légèrement l'extrémité des membres et pousse quelques cris

presque aphones. Enfin, plus tard encore, il finit par s'éteindre, après avoir conservé, presque jusqu'aux dernières minutes, des perceptions et des réactions cérébrales incomplètes.

J'ai publié, avec détail, dans les *Archives* de 1879, six expériences sur le singe qui présentent pour la plupart toutes les phases de *cette paralysie généralisée;* mais, je l'avoue, à cette époque je ne m'étais pas rendu compte des phénomènes qui la caractérisent, ou plutôt un seul, l'abaissement de la température centrale m'avait frappé.

Cet abaissement de la température ne me paraît pas avoir attiré suffisamment l'attention; il est souvent considérable, puisqu'il atteint 10, 12 degrés; et il est constant si la lésion ou la mise à nu est assez étendue. Cet abaissement de la température n'a rien de spécial au singe, puisque je l'ai observé, quoique plus difficilement, sur les chiens, et aussi passagèrement, pendant 12, 24 heures, sur les poules dont on a enlevé le cerveau. Cet abaissement de température centrale, avec les autres phénomènes qui l'accompagnent, est la terminaison fréquente des lésions cérébrales qui ont entraîné du ramollissement. Après plusieurs jours, pendant lesquels l'animal a eu des phénomènes purement locaux, on le voit s'affaisser peu à peu, rester couché presque immobile, ou pousser de petits cris, et finit par succomber après 24, 36 heures d'affaiblissement progressif.

Cet état de paralysie avec refroidissement n'est, du reste, pas spécial aux lésions cérébrales; et je l'ai obtenu aussi en faisant sur des singes, à la cuisse ou à l'aine, des pulvérisations locales d'éther, pour répéter les expériences d'inhibition des échanges que M. Brown-Séquard a instituées.

J'ai parlé d'inhibition des échanges; l'état de paralysie progressive auquel aboutissent souvent les lésions cérébrales u singe ou du chien me paraît en effet très analogue à l'état physiologique décrit sous ce nom par mon maître. Voici en effet les troubles principaux qui en constituent l'ensemble : les températures centrale et périphérique s'abaissent de plusieurs degrés; le cœur est fréquent et faible; la pression du sang dans les artères tombe à 3^{cm}, à 2^{cm} de mercure, moins encore, comme je l'ai constaté dans plusieurs expériences;

les respirations sont languissantes, peu amples et du reste peu utiles, puisque à cette période j'ai pu, comme M. Brown-Séquard dans l'inhibition, ouvrir la poitrine et voir persister 15, 20, dans un cas 25 minutes, les mouvements du cœur. L'un de ces cas est rapporté dans les *Archives* de 1879. Enfin et surtout tous les centres nerveux, le cerveau comme la moelle, perdent progressivement, et à *peu près en même temps*, leurs fonctions; dans les cas plus prolongés, l'excitabilité des nerfs périphériques, comme le sciatique et le pneumogastrique, est elle-même plus ou moins diminuée; il y a donc bien paralysie progressive et généralisée; et rien n'est plus remarquable que de voir cette lésion cérébrale vulgaire déterminer sur certains animaux un affaiblissement progressif aussi profond de tous les appareils nerveux et même des appareils intra-cardiaques ou intra-musculaires.

Sur des chiens ou des singes dans cet état, j'ai fait plusieurs fois l'étude des réactions nerveuses centrales, en comparant le nerf sciatique à l'hémisphère intact que je mettais à nu dans ce but; j'ai toujours vu que la sensibilité du cerveau, comme celle du sciatique, était diminuée, le nombre des contractions produites moins grand, le courant minimum plus fort, les convulsions ou les efforts synergiques diminués ou supprimés. Quand j'ai pu suivre assez longtemps l'animal sans produire d'altération du tissu du cerveau, j'ai vu aussi les contractions d'origine cérébrale se réduire sur le singe à une ou deux secousses des membres, en même temps que le sciatique ne déterminait plus qu'un simple réflexe, avec ou sans cris aphones. Sur ces animaux en état de paralysie progressive, comme sur les animaux intoxiqués, les mouvements d'origine cérébrale se comportaient donc comme les mouvements d'origine périphérique, et ils variaient avec les fonctions si multiples, circulatoires et calorifiques, de la moelle et du bulbe, qui toutes étaient peu à peu inhibées, diminuées et supprimées par la lésion primitive.

B. *Paralysie cérébrale, coma.* — Les observations pathologiques les plus curieuses que j'aie pu faire, au point de vue du mécanisme des mouvements d'origine cérébrale, ont porté

sur un autre ordre de troubles pathologiques, fréquent chez l'homme, facile à obtenir sur les singes cébus, possible et plus rare sur les hopalus, assez fréquents et incomplets sur le chien, impossible sur le lapin et même sur le perroquet : j'ai nommé le coma.

Voici un singe cébus : j'ai enfoncé un petit couteau à lame recourbée dans le cerveau, je l'ai fait basculer; je jette l'animal à terre, il y reste; je l'approche, il ne remue pas; je menace ses yeux, je produis des bruits divers, je le touche, il ne réagit pas; alors je le presse plus fort et il agite violemment tous ses membres, ou même il se déplace sans arriver à fuir ou à exécuter des mouvements coordonnés de défense. En un mot, ce singe ne voit pas, il n'entend pas, et sauf des secousses convulsives possibles et même assez fréquentes, il n'a pas de mouvements spontanés, ses fonctions cérébrales sont sûrement supprimées : il est dans le coma.

Je prends sa température; elle est élevée, d'ordinaire plus élevée qu'à l'état normal; je prends la tension, elle est normale ou un peu abaissée; son cœur est presque toujours lent, mais les ondées inscrites au kymographe ou les pulsations sont très amples; je découvre le sciatique, bout central, il est très excitable et il suffit du courant 36, 38 pour déterminer de l'agitation.

Les grandes fonctions calorifiques, circulatoires et nerveuses présentent donc des réactions absolument différentes de celles de l'état pathologique précédent, quoique dans les deux cas il y ait lésion cérébrale, quoique dans les deux cas l'état apparent de l'animal jeté à terre sans mouvements spontanés paraisse comparable.

Sur les chiens, cet état est, sous une forme incomplète, la terminaison assez fréquente des lésions expérimentales. Un animal, qui le premier jour ou les premiers jours aura paru peu modifié comme état général et seulement paralysé légèrement des pattes opposées, sera maintenant couché, incapable de se tenir debout, n'entendant plus, ne voyant plus, mais répondant encore très vite à diverses excitations périphériques. Souvent cet animal pousse spontanément de petits cris qui se distinguent des cris provoqués de l'état précédent,

parce qu'ils ne sont pas aphones; étendu sur le côté, il est agité de petites secousses des membres, ou il présente par moments de la contracture des membres ; en un mot, la paralysie des fonctions psychiques s'accompagne quelquefois d'excitation des fonctions motrices. Mais sur ces chiens aussi la température est généralement augmentée, et la tension n'est pas diminuée; quant au cœur, il est parfois ralenti, d'autres fois assez fréquent.

N'essayant pas encore de description complète, je crois inutile de citer diverses descriptions plus ou moins analogues, notamment celles de Duret, qui pourraient être utilisées; je dirai seulement que, dans cet état, l'animal ressemble, par beaucoup de côtés, aux chiens dont on a réussi à obstruer la circulation carotidienne par des spores de lycopodes. Comme je l'ai fait voir dans un mémoire publié en 1875 dans ces *Archives*, la suppression du cerveau par anémie entraîne, comme l'état dont nous nous occupons, le ralentissement du cœur, sans trouble de la tension et de la température; et aussi elle diffère de l'embolie plus généralisée de l'encéphale, qui abaisse, après quelques minutes, la tension, accélère le cœur et produit de la paralysie progressive et rapide des divers organes nerveux.

Ce qui caractérise du reste cet état purement cérébral, et le distingue de la paralysie généralisée, ce n'est pas seulement l'absence de refroidissement, d'accélération du cœur et de chute de la tension, c'est surtout l'état des réactions nerveuses bulbo-médullaires. Ces réactions persistent : si on excite le sciatique, l'animal pousse des cris de douleur, il salive, la tension et le cœur sont troublés; si on l'excite avec plus de précautions, on obtient des réflexes limités avec des courants assez faibles, 34, 36, par exemple; et si on emploie des courants plus forts, on détermine quelquefois de l'agitation convulsive plus ou moins irrégulière.

On peut faire alors, et je l'ai fait plusieurs fois, des constatations intéressantes sur cet animal paralysé de ses fonctions cérébrales par suite d'une lésion corticale ou centrale unilatérale; il suffit de découvrir avec quelques précautions l'hémisphère resté intact, et, en examinant sa surface, on constate

qu'elle est très excitable, souvent même plus excitable qu'à l'état normal ; les courants 12, 13 et même 14 suffisent à provoquer des contractions opposées, et des convulsions d formes diverses m'ont paru aussi plus facilement réveillées.

La pathologie réalise donc un état très analogue à celui que nous a fourni la toxicologie avec le début des anesthésies ou de l'alcoolisme, et là encore le cerveau paralysé fonctionnellement dans sa substance grise conserve sa substance blanche sensible, et même plus sensible, parce que la moelle elle-même est en état d'hyperexcitabilité, comme aussi les diverses fonctions circulatoires et calorifiques bulbo-médullaires sont plus ou moins intactes.

Je n'essayerai pas de pousser plus loin l'analyse de ces deux états de paralysie progressive généralisée et de paralysie purement cérébrale ; je les ai distingués l'un de l'autre parce que j'ai pu les observer plusieurs fois isolément ; ainsi les singes dont on met les deux hémisphères à nu auront presque toujours d'emblée de la paralysie progressive à laquelle ils succomberont ; les singes dont une lésion aura détruit la région capsulaire auront souvent d'emblée du coma et pourront succomber pendant cette période ; mais je n'ignore pas que ces deux états peuvent se compliquer plus ou moins et surtout succéder l'un à l'autre. Le cas est par exemple possible sur le chien atteint de larges lésions inflammatoires, et il est fréquent sur l'homme : alors l'évolution des troubles commence par le coma, et finit par la paralysie généralisée.

Il suffit que l'on soit prévenu de ces faits pour se retrouver facilement au milieu des variations souvent très grandes de chaque cas particulier ; et quant à ces variations, dues probablement aux différences des réactions individuelles, il faudra peut-être attendre bien longtemps pour en essayer l'étude.

C. Paralysie localisée. — Je passe à l'étude des cas plus simples, conformes aux observations journalières possibles sur l'homme et sur les animaux supérieurs, comme le singe, le chien, le perroquet. Sur tous ces animaux, les troubles

apparents déterminés par une lésion du cerveau, sont le plus souvent localisés aux muscles du côté opposé.

La localisation est différente avec les espèces; ainsi les singes cebus ont le plus souvent comme l'homme des troubles hémiplégiques ; sur le chien, les deux membres opposés sont aussi plus ou moins gênés; sur les petits singes hopalus, le membre antérieur est surtout paralysé; enfin sur le perroquet, la patte opposée est seule troublée et l'aile reste à peu près intacte. Au contraire, pour d'autres animaux plus inférieurs et notamment pour les poules, les vautours urubus, les troubles, réduits à une simple gêne, portent sur les deux pattes, et comme je l'ai fait voir (*Comptes rendus*, janv. 1883), il faut les chercher si on veut les constater.

La localisation des troubles ne varie pas seulement avec les espèces, elle varie aussi avec des conditions individuelles plus difficiles à définir; ainsi plusieurs de nos chiens et quelques singes hopalus sont devenus paraplégiques; des chiens et des singes cebus ont eu uniquement des troubles dans un membre antérieur, trois chiens aussi ont eu une hémiplégie faciale beaucoup plus marquée que d'habitude.

Malgré ces différences et bien d'autres que je ne puis ici indiquer, tous ces cas de pathologie expérimentale ont une série de caractères communs : l'état général de l'animal semble relativement parfait, sa nutrition est bonne, sa circulation, sa température centrale présentent peu de troubles; enfin et surtout, ses fonctions cérébrales de perception ou de volition paraissent dans leur ensemble absolument intactes.

J'ai pris quantité de fois sur des chiens la tension artérielle ou la température, d'abord à l'état normal, ensuite, soit immédiatement, soit quelques heures, soit quelques jours après la lésion, je n'ai pu trouver de différence constante, que l'on puisse affirmer, et le plus souvent j'ai pu faire de grandes lésions intra-cérébrales ou corticales sans modifier les indications du kymographe. D'ordinaire le premier jour après la dilacération ou la section, la température est un peu augmentée et la tension légèrement abaissée; mais le fait non plus n'est pas constant; et si la lésion est étendue on

constate au contraire un abaissement immédiat de température. L'inconstance de ces troubles généraux, au moins chez les animaux, est du reste la meilleure preuve de leur peu d'importance.

Occupons-nous donc seulement des perturbations motrices localisées qui sont plus constantes et plus régulières. Nous réunirons, comme nous l'avons dit, les paralysies et les contractures, comme aussi nous confondrons toutes les sortes d'altérations, en expliquant par la destruction d'un plus grand nombre de fibres cortico-médullaires ou capsulo-pédonculaires les effets marqués de certains sièges de lésions.

Une analyse physiologique bien simple permet d'établir cette assimilation, en pénétrant le mécanisme de tous ces phénomènes.

Voici par exemple un singe cébus atteint de lésion corticale; il est complètement hémiplégique et sa patte antérieure, paralysée et immobile, est d'ordinaire à demi rigide. Voici au contraire un chien dont la capsule interne et le corps strié ont été largement dilacérés par un petit couteau enfoncé à travers une perforation très étroite du crâne; cet animal, à cause de la différence d'espèce, présente des troubles très légers; s'il marche, sa patte antérieure porte quelquefois sur le dos; s'il marche plus vite, il fait de grands cercles autour du côté sain; s'il s'arrête, debout et immobile, la patte antérieure opposée à la lésion se ploie sur le dos ou s'écarte du corps.

Prenons l'animal le moins troublé, le chien, et étudions l'état des contractions réflexes dans ces membres dont les mouvements paraissent à peine gênés.

Je touche ou je pince légèrement chacune des pattes du côté de la lésion, l'animal la retire immédiatement; je répète la même opération du côté opposé, l'animal ne fait aucun mouvement. Le chien est debout, j'écarte doucement la patte antérieure du même côté, et l'animal immédiatement la retire et se défend; j'écarte la patte antérieure du côté opposé, et presque toujours si on opère avec précaution, si on supprime au préalable la vision, ce qui est quelquefois nécessaire, l'animal laisse ce membre loin du corps; alors je sou-

lève le chien par les deux pattes antérieures et je le fais marcher sur les postérieures, il saute presque sur une seule patte, celle du côté de la lésion, laissant la patte postérieure opposée traîner en arrière ou la retirant brusquement sans aucune synergie; et pendant ce temps il cherche à se faire lâcher en tirant sur la main avec la patte antérieure du côté de la lésion, la patte antérieure opposée restant inerte.

Je pourrais multiplier les formes d'examen, les faire porter sur la paupière et l'œil, sur les poils et les lèvres, sur la bouche et les joues, et non plus sur les membres : les observations seraient toujours les mêmes. Elles ont été du reste souvent réalisées, et leur signification seule me paraît avoir échappé à des expérimentateurs comme Schiff, Tripier, etc. Cette signification n'est cependant pas douteuse et la cessation des réactions motrices consécutives à des excitations périphériques légères, d'ordinaire inconsciente, n'a qu'un nom possible, *perte des réflexes*, c'est-à-dire diminution ou perte des fonctions médullaires.

J'ai dit perte des réflexes, et dans un autre mémoire sur le cerveau sensitif, je tâcherai de mieux élucider la nature de ces fonctions simples sensitivo-motrices de la moelle, et je montrerai comment on a été amené à confondre ces troubles des réflexes avec de véritables troubles de la perception cérébrale qui reste presque toujours intacte.

Aujourd'hui, dissociant ce qui devrait être réuni et laissant de côté le travail extérieur de sensation, je vais seulement insister sur l'importance et la constance des perturbations produites dans l'excito-motricité médullaire par les lésions cérébrales.

Sur les chiens et même sur les singes, il arrive souvent que l'animal atteint d'une lésion corticale ou capsulaire ne présente aucun trouble des contractions spontanées.

On a beau lui faire exécuter les mouvements les plus divers, il marche, il saute, il se relève, il grimpe, il se défend parfaitement, et tout au plus, de temps en temps le membre antérieur opposé semble-t-il un peu mal habile ou un peu en retard. Ce singe ou ce chien paraît intact, cependant ses réflexes sont déjà considérablement troublés.

Si l'on prend quelques précautions, si l'on recouvre par exemple les yeux et que l'on excite ensuite légèrement ses pattes, alors on constatera une très grande différence entre les mouvements réflexes restés intacts du côté de la lésion cérébrale et très diminués du côté opposé.

Sur les cébus surtout, l'on est quelquefois tout surpris de voir une patte apte en apparence à tous les mouvements volontaires cesser de répondre par une rétraction ou une flexion à des pressions, à des piqûres, à des excitations légères très diverses, parce que l'hémisphère opposé a été plus ou moins lésé.

La lésion du cerveau a donc pour premier effet de troubler des mouvements simples qui sont sûrement médullaires, et par suite nous devons conclure que cette lésion agit à distance sur la moelle dont le fonctionnement apparaît modifié. Du reste la même conclusion nous sera encore imposée, si nous étudions d'autres ordres de faits sur des animaux complètement paralysés.

Ainsi, voici un chien ou mieux un singe, avec les deux membres opposés presque incapables de mouvements; le membre antérieur est d'ordinaire à demi fléchi, un peu raide et non pas flaccide le long du corps, l'animal marche sur trois pattes, la postérieure opposée traînante servant à peine de point d'appui, et si c'est un singe, il fait avec la seule patte antérieure du côté de la lésion les mouvements de préhension ou même de défense ; la paralysie du membre antérieur notamment paraît aussi complète que possible ; il a perdu ses réflexes, ses mouvements de défense et aussi ses mouvements volontaires. Mais si on irrite l'animal, si on force son attention, il fait un effort plus violent nettement adapté à un but volontaire, et on est toujours surpris de voir remuer plus ou moins bien ce membre antérieur ou même ces deux membres qui étaient restés immobiles et inhabiles pendant les mouvements plus simples. J'ai vu ces faits maintes fois sur des singes que j'empêchais de grimper ou qui cherchaient à me mordre, ou sur des chiens que je forçais à sauter des obstacles ; il est facile de les reproduire et de constater que cet animal dont un hémisphère est lésé a ses mouvements volon-

taires moins troublés que les mouvements plus simples et notamment que les véritables réflexes.

Les phénomènes sont donc inverses de ceux que l'on observerait si l'hypothèse des localisations était exacte. Admettons un moment avec cette théorie que les effets des lésions nerveuses sont directs; et classons, nous aussi, les mouvements en cérébraux ou volontaires, et médullaires ou réflexes ; comme conclusion, toute lésion du cerveau devra supprimer les mouvements volontaires et *laisser intacts les mouvements réflexes*. Comme conclusion, l'examen d'un membre paralysé permettra de diagnostiquer immédiatement l'origine du trouble moteur; ce membre n'a plus de contractions volontaires, mais il exécute des réflexes, la lésion est cérébrale : ce membre n'a plus de réflexes, mais il continue à exécuter des mouvements compliqués : la lésion est médullaire.

Voilà les relations de faits que les localisateurs auraient dû commencer par établir s'ils avaient voulu ou mieux s'ils avaient pu tenter un édifice durable. Mais en cherchant ainsi à faire une analyse exacte et précise, au lieu de se borner à voir quelques formes objectives, ils se seraient heurtés à des observations simples comme celles que nous venons de faire; ils auraient constaté dans tous les cas que les lésions cérébrales troublent en premier lieu les mouvements réflexes, et non pas seulement les mouvements volontaires, et ainsi ils auraient été forcés de reconnaître que leur théorie manquait même de point de départ.

Mais les localisateurs se sont surtout occupés de l'homme; et aux observations qui nous montrent chez les animaux les lésions du cerveau agissant à distance pour troubler le fonctionnement de la moelle, ils se contenteront peut-être de répondre ou mieux ils ont déjà répondu que sur l'homme, les phénomènes sont différents, parce que son encéphale est plus développé. L'objection est une nouvelle hypothèse que l'on ajoute aux autres ; mais il est facile d'y répondre en analysant quelques formes cliniques absolument vulgaires. Nous allons voir que la prédominance du cerveau rend sur l'homme la distinction des divers états pathologiques nerveux encore plus facile.

Voici un malade qui présente une modification plus ou moins brusque de son caractère ; il est plus actif ou plus expansif ; il commet passagèrement des actes délirants sans rapport avec son milieu ou ses habitudes antérieures ; ce délire devient constant et prend des formes ambitieuses, tristes ou hypocondriaques ; le langage et les fonctions compliquées de relation peuvent subir divers troubles ; la mémoire diminue, le cercle psychique se restreint peu à peu ; et plus ou moins tard toutes les fonctions intellectuelles disparaissent en laissant intactes les fonctions diverses de nutrition et de locomotion. Durant le cours de cette longue maladie psychique, il peut survenir transitoirement des accidents de contracture, de convulsion ou de paralysie, comme aussi des anesthésies ou des hyperesthésies ; mais ces épiphénomènes tardifs, passagers et inconstants ne changent rien au type morbide qu'ils viennent compliquer.

Les phénomènes psychiques sont et restent prédominants ; et, dans les cas réguliers, l'individu mourra tôt ou tard en démence complète, — souvent avec des phénomènes de paralysie progressive généralisée. On fait son autopsie et on trouve des lésions irritatives multiples des parties superficielles et quelquefois des parties profondes du cerveau : une inflammation chronique a troublé d'une façon suivie les fonctions propres de l'organe, et cet état peut évidemment être pris pour type des états pathologiques cérébraux.

Au contraire, voici un autre malade qui a eu pendant un temps plus ou moins long des secousses, des contractures et des douleurs diverses souvent violentes dans les membres inférieurs : actuellement il ne peut plus remuer les jambes qui sont immobiles dans son lit : il a perdu les mouvements volontaires et il a perdu aussi les mouvements réflexes ; si on presse les orteils ou si on chatouille la plante, il ne retire pas les pieds. Quant aux excitations qui portent sur ces membres, il peut ne pas les sentir, il y a anesthésie ; plus souvent il les sent mal et commet des erreurs sur le lieu et la nature des excitants.

La peau des membres inférieurs ou des lombes présente quelquefois des eschares, des œdèmes ou des éruptions cutanées et presque toujours des troubles de la température. —

Dans les cas plus complets, les organes musculaires profonds, la vessie, le rectum se paralysent comme les membres inférieurs ; mais les fonctions psychiques cérébrales, intelligence, mémoire, perception, langage, restent complètement intactes ; et les mouvements eux-mêmes ne sont troublés que dans une partie des muscles. La mort se produit par suite de l'extension de la paralysie aux muscles respiratoires ou par suite des troubles généraux nutritifs : à l'autopsie, on constate une inflammation destructive de la moelle, une myélite centrale ; et dans les cas fréquents où l'on retrouvera atténués ou dissociés les symptômes précédents, on dira de l'individu examiné : c'est un médullaire.

Et maintenant voici un troisième malade hémiplégique à la suite d'une hémorragie d'un côté du cerveau. Cet homme n'a pas eu de coma primitif ou il en est revenu ; étendu dans son lit, il présente un état très comparable à celui du malade précédent ; une partie de ses muscles est paralysée ; la paralysie est hémiplégique et non paraplégique, mais tous les autres caractères sont absolument les mêmes. Sur l'hémiplégique par hémorragie capsulaire comme sur le myélitique chronique paraplégique, tous les mouvements, mouvements réflexes, mouvements de défense les plus simples, sont supprimés, et la moelle motrice est donc paralysée ; la sensibilité peut être très diminuée de ce côté, ou plus souvent on constate comme dans les myélites des retards de transmission ou des erreurs du lieu de l'excitation. Les symptômes de début eux-mêmes, douleurs périphériques, secousses, contractures préhémiplégiques peuvent exister durant le cours de ces états pathologiques, comme aussi on constate souvent des eschares, des œdèmes et des troubles de température entièrement analogues à ceux des paraplégiques.

Enfin et surtout, cet homme dont le cerveau est en partie détruit conserve d'ordinaire complètement intactes ses fonctions cérébrales. L'intelligence est bonne, la mémoire conservée ; le langage n'est pas troublé, à moins que la lésion ne siège dans des parties spécialement actives ; et il n'y a pas, même passagèrement, d'idée délirante. Les fonctions propres du cerveau sont donc intactes, et les fonctions de la moitié opposée

de la moelle seule paraissent troublées ; et cependant les anatomo-pathologistes ont classé ce malade parmi les cérébraux ; mais le pathologiste a le droit de protester et de dire aux médecins : Cet hémiplégique que vous observez tous les jours est un médullaire, et la lésion de son cerveau, innocente par elle-même, a agi à distance sur l'organe des mouvements.

Les états pathologiques nerveux pourront recevoir de nombreuses subdivisions ; on insistera si l'on veut sur des formes fonctionnelles mixtes, médullaires et cérébrales, dont les aphasies, certaines paralysies générales, nous offrent des exemples ; on continuera à distinguer les symptômes d'après l'origine et l'évolution des phénomènes morbides bien plus que d'après leur siège et leur mécanisme physiologique ; mais on sera obligé de maintenir ce point de départ vrai en clinique comme en expérimentation, chez l'homme ou chez les animaux : *Les paralysies des mouvements de relation se font toutes par l'intermédiaire de la moelle ;* les unes sont produites par des lésions de cet organe plus ou moins limitées, myélite, paralysie spinale ou infantile, atrophie musculaire progressive, et on peut les appeler directes ; les autres sont produites par des lésions distantes de la moelle qui viennent retentir sur certaines régions de cet organe et paralyser leur fonctionnement ; on peut les appeler réflexes, et les distinguer en deux classes d'après le siège de la lésion initiale, lésion périphérique, viscérale, rénale ou autre, avec paralysie d'ordinaire bilatérale, paraplégique ou généralisée ; ou lésion cérébrale, avec paralysie d'ordinaire hémiplégique opposée.

Mais dans tous ces états, le trouble fonctionnel restant au fond le même, sera localisé dans la moelle ; et comme nous le verrons plus tard en étudiant directement cet organe, le mécanisme initial de la production des phénomènes de paralysie médullaire sera seul différent.

Les états expérimentaux.

Suivant les définitions magistralement données par Claude Bernard, on peut ainsi qualifier les séries de phénomènes dans la production desquelles l'observation intervenant acti-

vement réalise des conditions de fonctionnement que les états physiologiques ou même pathologiques ne pourraient pas présenter.

Si par exemple je lèse simplement le cerveau, je fais de la pathologie expérimentale, parce que la clinique peut offrir des cas plus ou moins analogues ; mais si, en même temps, je mets à nu le cerveau, je lie ou j'anémie la moelle, je découvre le sciatique, je réalise des conditions de phénomènes tellement complexes que l'on ne peut espérer les voir se produire spontanément.

Dans l'étude du cerveau comme dans l'étude des autres fonctions, cette intervention active de l'expérimentateur, va nous permettre de pénétrer plus avant le mécanisme des troubles ; et après avoir suivi les observations qui nous restent à rapporter, il ne restera, je l'espère, aucun doute sur la validité de nos conclusions à tous ceux qui voudront faire abstraction de leurs anciens préjugés.

La meilleure preuve que tous les mouvements de relation, les plus simples comme les plus compliqués, sont bulbo-médullaires et non pas cérébraux est fournie par l'étude si souvent faite des espèces inférieures.

Ces expériences fort anciennes d'ablation du cerveau que Flourens a le premier méthodiquement réalisées et que presque tous les physiologistes ont depuis répétées sur les mêmes espèces et sur d'autres suffisent à montrer qu'aucun mouvement ne peut être considéré comme cérébral puisque aucune forme de contraction ne disparaît sur les animaux inférieurs dont on enlève les deux hémisphères. On peut lire dans le livre récent de Richet un résumé complet de ces expériences si diverses et si nombreuses ; ou mieux on peut se reporter aux livres de Flourens que l'on a peut-être eu le tort d'oublier. Comme l'avait très bien vu cet expérimentateur, les poules, les pigeons, les rats acéphales n'ont plus de mouvements spontanés ; pour les faire remuer, il faut substituer une excitation extérieure à l'excitation cérébrale qui fait défaut ; et alors ils mangent, ils marchent, ils volent, ils crient comme les animaux normaux.

« La faculté de percevoir, de vouloir, faculté cérébrale, est

absolument distincte, écrivait Flourens dans ses recherches sur le système nerveux, de la faculté d'exciter et de coordonner les mouvements » ; et plus loin : « La cause directe des contractions musculaires réside particulièrement dans la moelle épinière et ses nerfs ; la cause coordinatrice du jeu des diverses parties réside exclusivement dans le cervelet. »

Plus loin encore il précisait davantage, et écrivait que : « la volonté (ou mieux l'action cérébrale), n'est jamais que la cause provocatrice éloignée, occasionnelle, des mouvements et même des mouvements appelés volontaires ».

Si les animaux privés de cerveau conservent toutes les formes de mouvement, s'il suffit de suppléer l'excitation cérébrale par d'autres excitations périphériques pour les voir voler, marcher, nager et même se défendre et adapter leurs mouvements, nous sommes évidemment en droit de conclure avec Flourens que le cerveau n'est pas l'organe moteur, et qu'il agit sur les muscles comme ses analogues les appareils d'excitation périphérique, par l'intermédiaire de la moelle.

Et cependant telle est la puissance des idées assimilées par l'éducation, que cette conclusion n'a pas encore été nettement posée ; M. Vulpian, qui a si bien étudié tous les mouvements des animaux acéphales, a fait voir qu'il restaient capables non seulement de tous leurs mouvements habituels, mais aussi des mouvements spéciaux plus compliqués et plus passagers ; ce pouvoir de la moelle d'adapter des mouvements à un but déterminé variable avec l'excitation initiale a été mieux étudié par Pflüger, Auerbach, Carpenter, Goltz, Gergens, etc., sur des animaux très divers : on a même créé des mots et des propriétés motrices nouvelles ; mais la vieille division des mouvements en cérébraux et médullaires a survécu.

Sans fournir aucun fait nouveau puisque ses schémas localisateurs ont été démontrés inexacts et que Hitzig et Fritsch avaient découvert et bien étudié avant lui l'excitabilité cérébrale, Ferrier a fait des livres pour établir le rôle moteur du cerveau. Plus récemment, M. Richet, dans un manuel plein de discussions savantes, donne le détail d'expériences myographiques destinées à séparer les mouvements médullaires des mouvements volontaires supposés cérébraux. Mais après avoir

rempli plusieurs pages de tracés considérés comme différentiels, il ajoute : « Jusqu'ici nous avons considéré ces mouvements (les mouvements représentés par les tracés) comme volontaires, et tout permet de croire qu'ils le sont en effet, car l'animal(la grenouille)est intact ; son appareil cérébral peut réagir et réagit. Toutefois si on enlève les hémisphères cérébraux, on observera des réactions identiques. Cela permet d'affirmer que les mouvements généraux réactionnels qu'on observe alors sont dus à l'action du bulbe plutôt qu'à l'action des hémisphères cérébraux ; c'est un fait qui ne laisse pas d'être assez imprévu. »

On ne peut mieux établir, si cela était encore nécessaire, que sur les animaux inférieurs tous les mouvements de relation, ceux qui paraissent volontaires comme ceux qui paraissent réflexes, les plus simples de formes et les plus compliqués, les plus rapides comme les plus lents et les plus amples, ont le même mécanisme cérébro-médullaire.

A tous ces faits véritablement classiques, je pourrais en ajouter d'autres qui auraient la même valeur. D'après mes expériences, les ablations ou les lésions cérébrales sur les animaux inférieurs comme la poule, le gamba (didelphys cancrivorus), le vautour urubu, troublent légèrement certains mouvements. Sur l'animal le plus commun et le plus étudié, la poule, je l'ai fait voir (Académie des sciences, janv. 1883), il suffit d'une simple lésion unilatérale pour déterminer un trouble bilatéral des deux pattes. Comme on l'a écrit partout, l'oiseau vole, court, saute parfaitement ; mais si on le place par exemple sur une barre transversale et qu'on fasse tourner cet appui rapidement, alors il ne peut plus se maintenir, tombe et retombe, tandis que la poule témoin reste très solide. La fonction la plus simple d'équilibre et de station est donc considérablement troublée ; autrement dit les fonctions motrices que tous attribuent à la moelle peuvent être modifiées et diminuées chez les animaux inférieurs comme elles le sont chez les animaux supérieurs à la suite d'une lésion cérébrale, et l'organe encéphalique une fois lésé agit sur la moelle qu'il vient troubler dans son fonctionnement.

Ces faits sont intéressants parce qu'ils créent une transition

entre les espèces animales qui présentent des relations cérébro-spinales intimes, étroites, quoique unilatérales et opposées, et les espèces inférieures chez lesquelles ces relations sont très réduites, bilatérales ou diffuses. Cependant je suis sûr que là encore on va faire une objection *a priori*, la même qui a déjà précédemment servi; on nous disait : Vous ne pouvez pas conclure du chien ou du singe à l'homme ; maintenant on va nous dire : vous ne pouvez pas conclure de la grenouille ou de la poule au singe ou au chien, et s'il est prouvé par les effets de l'ablation du cerveau que chez les espèces inférieures il n'y a pas de contractions spéciales d'origine cérébrales, il reste à faire la même preuve chez les animaux supérieurs.

Nous pourrions ne pas répondre à cette objection basée sur une hypothèse inadmissible puisqu'elle suppose plusieurs classes d'animaux absolument distincts par leur fonctionnement cérébral ; mais, comme on va le voir, il est facile de faire même chez les espèces supérieures la preuve directe que tous les mouvements normaux ou pathologiques ont leur point de départ dans la moelle et le bulbe.

Sur les animaux comme le singe, le chien ou le perroquet, soit par elle-même, soit par les troubles circulatoires ou les lésions des organes nerveux contigus, l'ablation du cerveau entraîne un affaiblissement et une mort rapide avec des symptômes très analogues à ceux que nous avons décrits sous le nom de paralysie progressive. L'expérience peut réussir sur des chiens, des chats ou des lapins très jeunes ; mais les faits observés dans ces conditions par Flourens et Longet notamment sont passibles de la même objection à cause de la différence d'âge ; aussi pour nous placer dans des conditions absolument normales, éviter les inconvénients possibles de l'ablation du cerveau, nous avons réalisé des expériences inverses en agissant sur les organes moteurs bulbo-médullaires ; et, nous allons le voir, les résultats ne sont pas moins démonstratifs.

A. Anémie de la moelle. — L'on sait depuis Sténon que la ligature de l'aorte au niveau du trépied entraîne d'ordinaire sur le chien une paralysie complète ; l'on sait depuis Flou-

rens que l'injection de spores de lycopodes dans un membre laisse persister la sensibilité plus longtemps que la motricité; mais ces constatations empiriques n'ont pris toute leur valeur qu'après les expériences de M. Vulpian. En anémiant la moelle par le procédé de Sténon ou mieux par le procédé de Flourens, injections de spores de lycopode, notre maître a fait voir que les fonctions propres de la substance grise médullaire se perdaient très rapidement, si bien qu'au bout de peu de temps les mouvements réflexes ou volontaires et aussi la transmission des excitations sensitives étaient absolument impossibles; mais, à ce moment cet organe paralysé fonctionnellement gardait ses parties blanches conductrices excitables, et les courants appliqués sur les cordons antérieurs ou sur d'autres régions continuaient à provoquer pendant un temps assez long des contractions des muscles.

La moelle privée de sang conserve momentanément ses fonctions de voie de passage, et elle est supprimée en tant qu'organe actif de mouvement ou de sensibilité. L'anémie nous fournit donc un moyen facile de juger de la nature du rôle de la moelle dans les contractions provoquées par les électrisations corticales, et nous pouvons savoir si elle sert de simple moyen de transmission ou d'organe de réflexion, d'incitation et de commandement.

La question étant ainsi posée, j'ai réalisé plusieurs fois l'expérience suivante : Un des hémisphères était mis à nu sur un chien ; l'on constatait au préalable que son excitation déterminait des mouvements de la patte postérieure et de la queue; puis brusquement on arrêtait la circulation de la moelle dorso-lombaire en comprimant l'aorte, ou mieux, en injectant des spores de lycopodes par le bout central de l'artère crurale. On excitait à nouveau la même région du cerveau, et l'on constatait que l'électrisation n'agissait plus sur le membre postérieur et sur la queue; et en même temps l'animal, devenu paraplégique, avait perdu ses réflexes.

Cette simple constatation aurait pu nous suffire, et puisque l'anémie de la moelle dorso-lombaire supprimait dans les membres correspondants les mouvements volontaires ou réflexes et les contractions produites par l'électrisation du cer-

veau, tout en laissant persister les fonctions de la substance blanche conductrice, nous devions conclure que le cerveau resté intact n'agissait pas sur les muscles par l'intermédiaire des fibres blanches, mais bien par la mise en jeu du seul tissu paralysé, la substance grise médullaire.

Mais cette conclusion logique fut encore confirmée par les observations plus précises que je pus faire en suivant exactement sur ces animaux la succession de tous les phénomènes.

Cette succession est un peu différente, suivant que l'on emploie les spores de lycopodes ou la ligature de l'aorte comme moyen d'anémie.

L'injection des spores, comme l'a vu M. Vulpian, entraîne la perte presque immédiate de toutes les fonctions, et en même temps aussi la disparition des effets de l'électrisation du cerveau.

Au contraire, d'après l'expérience de Sténon, les mouvements volontaires ou les mouvements compliqués de marche, de défense, se perdent rapidement, et l'animal paraplégié réagit mal ou ne réagit pas, si on presse ou si on pique légèrement ses orteils. L'excito-motricité réflexe, diminuée, n'est cependant pas supprimée ; et en pressant fortement le sciatique ou en électrisant le cerveau, on peut, sur ces animaux anémiés localement, comme sur les animaux curarisés, déterminer encore des réflexes des membres postérieurs ; ils sont seulement plus amples et moins difficiles à produire.

Cet état dure pendant un temps plus ou moins long ; dans quelques cas, la circulation se rétablit suffisamment pour que la paraplégie apparente disparaisse ; plus souvent le trouble de nutrition augmente, et alors la moelle, perdant ses réactions les plus simples, ne répond plus aux excitations les plus fortes du sciatique ou du cerveau, et bientôt elle cesse de transmettre les excitations douloureuses. Sur ces animaux, dont la moelle anémiée s'est paralysée progressivement, comme sur les animaux intoxiqués, il y a donc correspondance complète entre les réactions du sciatique et celles du cerveau.

A cette période de la ligature de l'aorte, le chien est devenu

comparable à celui auquel on a injecté des spores de lycopode ; la moelle, qui a perdu toutes ses fonctions propres, garde ses fonctions de conduction ; et surtout si la ligature ou l'injection de spores est récente, le courant 22 ou 25 du chariot, appliqué sur les cordons antérieurs, fait contracter les muscles correspondants, et les courants 16 ou 18, sur les autres régions, déterminent aussi des mouvements divers. Cependant les courants les plus forts, appliqués sur le cerveau ou sur le bout central du sciatique, n'ont aucun effet ; il faut donc admettre que les relations du cerveau avec les muscles, au lieu de se faire par les fibres blanches restées excitables, nécessitent l'intermédiaire de cette autre substance, la substance grise, devenue inactive et isolante par suite de l'anémie.

Les animaux dont la moelle est privée de sang permettent aussi diverses autres constatations relatives au mécanisme des sensations, de la douleur et à celui des convulsions ; laissant la plupart de ces faits pour un autre mémoire, nous allons signaler ce qui regarde les convulsions.

Un chien avait à l'état normal de l'agitation généralisée asynergique, ou bien des secousses toniques ou cloniques, généralisées ou localisées quand on excitait son cerveau : on anémie la moelle dorso-lombaire avec des spores de lycopodes ; on excite à nouveau le gyrus ; les convulsions se produisent, et souvent même elles sont plus rapides et plus fortes dans la tête et le train antérieur ; mais elles sont nulles dans les membres postérieurs qui présentent seulement des mouvements communiqués. Les convulsions, comme les autres contractions volontaires ou réflexes d'origine cérébrale, ne sont donc pas produites dans le cerveau, comme on l'affirme sans preuves ; et elles nécessitent, elles aussi, l'intervention active de la substance grise médullaire.

Du reste, la preuve que les convulsions ou les contractures consécutives aux excitations ou aux lésions corticales sont produites par la mise en jeu d'éléments nerveux situés plus bas a été depuis longtemps fournie par des expériences d'un autre ordre.

Franck et Pitres, par exemple, ont vu sur les animaux at-

teints de lésions cérébrales que l'on peut enlever la zone corticale enflammée, sans supprimer l'accès de convulsions produit. Mais ils se sont bornés à supposer, sans preuves directes à l'appui, que les phénomènes de décharge des prétendus centres cérébraux pouvaient persister une fois commencés, malgré l'absence du point de départ ; et ils ont même indiqué diverses comparaisons pour rendre cette explication hypothétique compréhensible.

Mes premières expériences faites en 1879, au laboratoire de M. Vulpian, et plus tard au Brésil, après mon arrivée, eurent en partie pour but de reproduire cette constatation dans des conditions plus variées. Quelquefois j'enlevais la zone enflammée ; mais plus souvent j'allais sectionner plus bas la capsule interne, ou même le pédoncule. J'observai alors, moi aussi, que les accès de convulsion ou de contracture spontanées n'étaient pas interrompues par la suppression des rapports du cerveau lésé avec les muscles ; je vis en outre que de nouveaux accès de contracture, plus ou moins semblables aux autres, pouvaient se produire après ces sections, et je conclus de ce dernier fait que les troubles musculaires spontanés, supposés irritatifs, avaient leur point de départ plus bas que le cerveau dans des éléments secondairement modifiés à la suite de la lésion corticale. Je constatai aussi et je fis remarquer (*Comptes rendus,* mars 1879) que les convulsions généralisées provoquées par des excitations diverses prenaient dans ces conditions une forme spéciale, si bien qu'elles étaient souvent plus considérables ou plus durables du côté de la lésion cérébrale, comme si le côté opposé primitivement contracturé était devenu moins apte à répondre aux excitants ordinaires.

Mais je ne poussai pas plus loin à ce moment mes expériences, j'avais prouvé que le cerveau n'était pas l'organe direct des contractures et des convulsions observées à la suite de sa lésion ; et j'attendis près de deux ans avant d'avoir l'idée de faire les expériences qui devaient fixer exactement le siège et le point de départ de ces phénomènes pathologiques, en apparence cérébraux.

B. Section et destruction de la moelle. — Parmi les troubles moteurs consécutifs aux lésions cérébrales, un des plus caractéristiques comme forme, et aussi un des plus durables sur les animaux et sur l'homme quand il se produit, est sûrement la chorée. Cette variété de tremblement a donné lieu à de nombreux travaux; et si on s'en tenait à ce qui est écrit, il faudrait admettre deux ordres de faits. On observe, par exemple, assez souvent, sur des chiens, des tremblements choréiques généralisés ou non; et divers expérimentateurs, notamment M. Chauveau, M. Vulpian, ont fait voir qu'ils avaient leur point de départ dans la moelle; c'est aussi la moelle, je l'ai montré récemment (*Comptes rendus*, décembre 1882), qui commande les secousses choréiques des chiens légèrement curarisés ou fortement strychnisés. Mais à côté de ces chorées médullaires, les anatomo-pathologistes continuent à décrire une autre classe de chorée, les chorées cérébrales; et ils ont même essayé de les localiser comme d'habitude, sans fournir d'autre preuve que la constatation d'une succession possible, mais non certaine, entre une lésion du cerveau et ce trouble objectif des mouvements.

J'ai été assez heureux, moi aussi, pour obtenir une hémichorée très nette sur des singes et des chiens dont le cerveau était lésé dans des régions diverses, et sur cinq de ces animaux j'ai pratiqué l'expérience suivante:

Le singe ou le chien a été attaché sur la table d'expérience et sa moelle mise à nu au niveau de la région dorsale ou cervicale. Je me suis assuré que ces manœuvres n'avaient pas fait disparaître le tremblement; puis j'ai lié la moelle; et toujours j'ai constaté que les tremblements persistaient dans les muscles antérieurs restés en rapport avec le cerveau, comme dans les muscles postérieurs isolés : le tremblement ne dépendait donc pas d'une excitation cérébrale transmise au muscle d'une façon permanente. J'ai pu laisser l'animal dans cet état une heure, deux heures; la respiration s'affaiblissant dans les cas de ligature cervicale, j'ai employé le soufflet artificiel; et tant que la moelle conservait ses fonctions, j'ai vu les secousses choréiques persister. Au contraire, il suffisait de détruire cette moelle dorso-lombaire isolée en

enfonçant une tige de baleine dans le canal spinal pour faire disparaître les secousses. Je devais donc conclure que la moelle était l'organe producteur de l'hémichorée.

Une de mes premières expériences a été particulièrement probante à cause de sa durée prolongée, et aussi à cause des mutilations diverses que l'état de l'animal a permis de pratiquer. Un singe cébus avait depuis plusieurs jours une lésion du cerveau antérieur gauche : déjà refroidi et peu agile, il présentait depuis la veille des tremblements hémichoréiques constants et très forts, non seulement dans les membres, mais aussi dans la face et la tête. Je liai la moelle au niveau des premières vertèbres dorsales; les secousses du membre postérieur et de la queue persistèrent, comme ceux du train antérieur et de la face. Je liai la moelle au niveau de la première lombaire, elles persistèrent encore; je détruisis le fragment postérieur lombaire, la chorée du membre postérieur s'affaiblit; je détruisis le fragment intermédiaire dorsal, les mouvements s'affaiblirent davantage, mais sans disparaître complètement. En voyant ce fait, je fus d'abord surpris ; puis je dis aux assistants, MM. Guimaraës et Sallas : il doit rester des cellules intactes dans le fragment lombaire qui n'a pas été suffisamment détruit, et en effet, en plongeant à nouveau la tige de baleine dans le canal lombo-sacré, je fis disparaître les dernières secousses des membres postérieurs. Pour compléter l'expérience, je détruisis peu à peu le fragment antérieur cervical; et, à mesure que la destruction portait plus loin, je vis la chorée disparaître dans les membres antérieurs et même dans la face, et l'animal refroidi garda encore plusieurs minutes ses mouvements du cœur.

L'origine cérébrale de ces tremblements était donc purerement apparente; les cellules nerveuses spinales étaient leur véritable point départ et l'on ne doit admettre qu'une forme de chorée, la chorée médullaire. J'ai insisté sur l'hémichorée parce que ce trouble constant et régulier de forme offre des conditions d'étude relativement simples ; mais je suis le premier à reconnaître qu'il est plus difficile de faire la preuve directe de l'origine spinale de divers autres troubles.

Dans la plupart des cas, il est presque impossible de décou-

vrir et de lier la moelle pendant la courte durée d'un accès de contracture ou de convulsion généralisées ou locales ; et même, si on y arrive, la ligature de la moelle suffit quelquefois à faire disparaître le trouble apparent des mouvements. Cette disparition, possible mais non constante, pourrait servir d'argument aux partisans de l'origine cérébrale : mais on peut répondre à cette apparence par divers ordres d'observations.

Un chien ou un singe a de la contracture ou des secousses cloniques hémiplégiques spontanées, on découvre l'artère crurale, on attend, si c'est utile, un nouvel accès, et, par le bout central, on pousse des spores de lycopodes vers la moelle. Les phénomènes d'irritation motrice cessent immédiatement dans les muscles correspondant au fragment de moelle anémiée, et ils augmentent d'ordinaire dans les autres : ils avaient donc leur point de départ dans la substance grise spinale privée de ses fonctions.

Ou encore, il suffit d'examiner avec plus de soin les animaux dont on a lié la moelle, pour voir que cette lésion nouvelle, intervenant avec ses effets inhibitoires ou dynamogéniques, modifie simplement dans leur forme les troubles qui préexistaient.

Ainsi, sur des chiens atteints de lésion cérébrale, qui présentaient des troubles paralytiques peu marqués, la ligature de la moelle, au niveau de la quatrième ou cinquième dorsale, a d'ordinaire pour effet de mettre en contracture le membre antérieur opposé à la lésion primitive ; elle donne donc au trouble unilatéral de la moelle dorso-cervicale une forme différente et plus visible.

Cette constatation est relativement facile, quoiqu'elle soit inconstante, comme tous les phénomènes de dynamogénie : la suivante est plus difficile, ou, si l'on préfère, plus rare. Un chien a de la contracture du membre postérieur à la suite d'une lésion corticale ; on lie la moelle dorsale ; la contracture dans quelque cas persiste, comme nous l'avons dit ; mais lorsqu'elle disparait le membre postérieur ne reste pas intact.

Étant donnée l'idée que l'on se fait généralement de la contracture, il paraît simple d'admettre qu'après la ligature

de la moelle le membre et le fragment de la moelle, atteints auparavant d'exagération apparente de fonction, présenteront un tonus plus marqué, et une excitabilité réflexe plus grande. Cependant sur les chiens et sur le singe cébus j'ai observé l'effet inverse; après la ligature de la moelle dorsale, si la contracture cessait, le membre postérieur primitivement contracturé avait moins de tonus, et son excitabilité motrice était très diminuée.

Je donne ces faits comme je les ai vus, et je n'ignore pas leur obscurité. Pourquoi la ligature de la moelle laisse-t-elle toujours persister les tremblement choréiques? pourquoi modifie-t-elle souvent l'état de contracture en le transformant en état de paralysie ou inversement? je donnerai plus loin l'explication qui me paraît possible; mais je n'ignore pas qu'il faudra faire de nouvelles expériences pour pénétrer les liens qui réunissent ces diverses formes de phénomènes, comme aussi pour voir pourquoi certains individus réagissent sous une forme, et d'autres sous une autre.

En tout cas, il reste certain que la contracture et la chorée produites par une lésion cérébrale peuvent persister dans les membres quand on a isolé le fragment de la moelle correspondant ; et même, dans les cas où la forme apparente du trouble primitif est modifiée par la lésion nouvelle, la moelle isolée conserve ses fonctions troublées dans le côté opposé à la lésion primitive. Nous sommes donc en droit d'affirmer que la lésion initiale du cerveau a agi à distance sur la moelle pour y déterminer des modifications durables; et nous devons par suite rechercher dans ces modifications médullaires la cause véritable des perturbations motrices observées.

Nous ne nous sommes occupé jusque-là que des secousses et des contractures: la transformation possible de la contracture en paralysie nous fait déjà supposer que les conclusions vraies pour les contractures s'appliquent aussi aux troubles plus ordinaires de paralysie : seulement la démonstration directe est ici plus difficile.

M'en tenant aux apparences, j'avais cru d'abord impossible d'utiliser la méthode des ligatures pour établir l'intervention de la moelle dans les paralysies ; *a priori*, la lésion nouvelle

ne pouvait qu'augmenter le trouble primitif, en le rendant bilatéral ; et quand je songeais beaucoup plus tard que l'on ne devait pas se borner aux apparences et qu'il fallait comparer l'état des fonctions simples, tonus et réflexes avant et après la section de la moelle, j'éprouvais de réelles difficultés.

Sur les perroquets dont la patte très paralysée me paraissait bien se prêter à cet examen, la ligature au niveau des vertèbres cervicales entraîne une mort rapide, malgré la respiration artificielle, et l'expérience est ainsi interrompue ; sur les petits singes hopalus jacchus la ligature dorsale est d'ordinaire suivie de secousses répétées des deux membres, qui rendent tout examen impossible : sur les quelques singes cébus hémiplégiques chez lesquels j'ai essayé la même opération, elle a produit une paralysie à peu près complète de toutes les fonctions du fragment inférieur : et ainsi dans tous ces cas les effets inhibitoires ou dynamogéniques de la lésion nouvelle ont suffi à masquer complètement les troubles de la lésion primitive.

Sans nier la possibilité d'obtenir sur le singe des expériences mieux réussies, je dois déclarer que la ligature de la moelle, ne m'a permis un examen comparatif que sur les chiens paralysés nettement du côté opposé à la lésion cérébrale, et relativement intacts comme fonction circulatoire, calorifique ou psychique.

Dans ces conditions, comme je l'ai écrit déjà (*Comptes rendus*, décembre 1882), voici ce que j'ai vu. Sur ces chiens auxquels j'avais fait depuis plusieurs heures ou depuis plusieurs jours une lésion du cerveau, j'ai vu le plus souvent les membres postérieurs présenter entre eux les mêmes différences des réflexes et du tonus avant et après la section de la moelle.

Le membre opposé à la lésion cérébrale ne réagissait pas ou réagissait peu si on pinçait, si on pressait, si on grattait ses orteils, tandis que le membre du même côté exécutait des mouvements plus amples ou répondait mieux à des excitations plus légères. Après la section de la moelle, il arrivait qu'une pression forte faite avec une pince sécante sur la patte opposée à la lésion cérébrale déterminait un mouvement

seulement dans l'autre membre postérieur, c'est-à-dire dans le membre du côté de la lésion : la moelle séparée du cerveau paraissait donc avoir perdu complètement sa réflectivité dans la moitié opposée à la lésion encéphalique primitive.

Une différence encore plus facile à constater est celle du tonus. Sur les animaux atteints de paralysie cérébrale, singe, chien, ou perroquet, le membre paralysé, sans être flaccide comme chez l'homme, résiste moins aux pressions et il prend souvent, au repos, des attitudes spéciales : à moins de contracture, de chorée ou d'autres cas complexes assez rares, les lésions cérébrales entraînent donc une diminution du tonus dans les muscles opposés. Après la section de la moelle cette diminution persiste, et le membre postérieur du côté de la lésion cérébrale reste relativement moins flaccide et plus résistant. Cette différence fonctionnelle est bien d'origine médullaire ; car, si on détruit le fragment postérieur de la moelle à l'aide d'une tige de baleine, ou si on tue l'animal par un moyen quelconque, ou s'il meurt naturellement, les deux membres postérieurs perdent leur tonus en même temps que disparaît toute réflectivité ; et l'on pourra seulement observer des différences dans la rapidité de la rigidité cadavérique, analogues à celles que M. Brown-Séquard a signalées.

Sur quelques animaux, on peut faire après la section de la moelle des constatations en apparence très différentes. C'est le membre postérieur primitivement paralysé, le membre opposé à la lésion cérébrale, qui devient le plus sensible aux excitations, et ses muscles ont un tonus plus marqué. J'ai cru remarquer que cette inversion passagère des phénomènes se produisait chez les animaux qui présentaient après la ligature de la moelle des troubles d'hyperfonctionnement ou de dynamogénie : la perturbation dynamogénique serait donc plus facile du côté primitivement paralysé.

Mais je n'insiste pas sur cette interprétation, et je laisse volontairement obscur le mécanisme intime des paralysies d'origine cérébrale. Il me suffit d'avoir constaté qu'une lésion unilatérale du cerveau crée un défaut d'harmonie physiologique entre les deux parties droite et gauche de la moelle, et une diminution relative des fonctions normales, toniques

ou réflexes du côté opposé. Il me suffit d'avoir établi que ce trouble médullaire, une fois produit, devient indépendant de la lésion cérébrale primitive, si bien qu'il persiste dans l'organe isolé. Le cerveau lésé agit donc à distance sur d'autres centres de substance grise qu'il vient modifier; et tant que l'on n'aura pas prouvé, par des expériences précises, qu'il existe dans l'encéphale des cellules capables de commander directement aux muscles, on sera en droit d'expliquer tous les phénomènes de paralysie par ces troubles intermédiaires et secondaires des fonctions de la moelle et du bulbe.

Je n'ajouterai rien à ces dernières conclusions, et je terminerai ici ce mémoire sur le cerveau moteur. J'ai accumulé des faits pour montrer que ces deux mots ne peuvent être accolés l'un à l'autre; et mon but sera atteint si, après m'avoir lu, on reste convaincu que les phénomènes de fonctionnement cérébral n'ont aucun rapport *direct* avec les phénomènes de fonctionnement musculaire.

Considérant le cerveau par rapport aux contractions de la vie de relation, je l'ai assimilé aux appareils périphériques; et je ne crois pas que l'on puisse trouver à ce point de vue de meilleur terme de comparaison; l'acte cérébral, et l'acte sensoriel périphérique vont réveiller le fonctionnement des mêmes organes intermédiaires bulbo-médullaires, qu'il faut considérer comme seuls véritablement moteurs. Mais il ne faudrait pas conclure de là que je confonds la volition d'un mouvement parfait avec l'excitation périphérique d'un réflexe adapté; dans les deux cas, le mécanisme est médullaire, l'organe d'exécution est le même; mais la nature du commandement primitif et aussi le sens dans lequel il s'exerce sont évidemment différents. Je tâcherai de définir plus tard cette différence en séparant l'acte périphérique de sensation de la perception et de l'*idée* cérébrales.

J'ai affirmé que le bulbe et la moelle étaient les organes directs de tous les mouvements de la vie de relation, parce que tous les faits prouvent la prédominance de leur rôle, et j'ai par suite confondu toutes les formes de mouvements ou tous les troubles pathologiques. Mais je n'ignore pas que

d'autres organes sous-cérébraux, comme la protubérance et le cervelet, peuvent intervenir dans l'incitation ou la régularisation des contractions des muscles; et il faudra rechercher la part respective de ces divers appareils, comme aussi fixer les différences de mécanisme des diverses sortes de mouvements.

Si je ne craignais d'être trop ambitieux, je dirais que ce travail de cinq années doit servir surtout pour d'autres, comme il a servi pour moi, à déblayer le terrain et à indiquer la voie. A la suite d'expériences souvent répétées, j'ai été amené à penser que le cerveau ne jouait aucun rôle direct dans les mouvements, et aussi, nous le verrons, dans les sensations; et qu'il formait un organe absolument à part, un organe psychique, dont l'étude nécessite des procédés particuliers.

Je me suis convaincu que cet organe psychique avait avec d'autres centres nerveux sous-jacents des relations tellement intimes que, sur les espèces supérieures, ses lésions et ses excitations entraînaient presque toujours des troubles à distance de ces autres organes, moteurs ou sensoriels; et, sans essayer de pénétrer le mécanisme de cette action complexe, j'ai cherché à faire la preuve de son existence pour un assez grand nombre d'états toxiques, physiologiques ou même pathologiques.

Je désire que l'on excuse les lacunes considérables que suppose ce mode de procéder. Si je puis compléter ces études, les actes du fonctionnement musculaire, sensitif et psychique, s'éclaireront les uns par les autres; et, je l'espère du moins, les médecins et les physiologistes qui ne seraient pas encore convaincus de la légitimité de ces conclusions, perdront alors tous leurs doutes.

Quant à ceux qui suspecteraient *a priori* l'exactitude de mes observations, comme cela s'est déjà produit, du reste, sans que je m'en émeuve autrement, en attendant que je puisse réunir en volume une partie de mes rédactions d'expériences, je les prierai de faire ce que j'ai fait, et d'aller, aux dépens d'autres intérêts, multiplier les observations, au milieu de conditions de travail essentiellement favorables, dont je suis, malgré tout, reconnaissant au pays qui m'offre, depuis plusieurs années, une large hospitalité.

III

ANATOMIE PATHOLOGIQUE DE LA MALADIE KYSTIQUE DES MAMELLES,

Par **E. BRISSAUD.**

(Laboratoire du professeur Cornil).

M. P. Reclus a décrit dans un travail tout récent une affection sinon nouvelle, du moins méconnue par les classiques, à laquelle il a nonné le nom de *maladie kystique des mamelles*. Cette désignation, inattaquable au point de vue clinique, peut paraître insuffisante au point de vue anatomo-pathologique, si l'on prend l'histologie pour base de classification. Cependant il y a un précédent qui justifie l'expression adoptée par M. Reclus. On appelle *maladie kystique du testicule* une affection qui, à beaucoup d'égards, rappelle la maladie kystique des mamelles; les histologistes savent parfaitement ce qu'il faut entendre par là. Sans doute c'est d'un épithéliome qu'il s'agit; mais comme la marche de la maladie et la production kystique qui la caractérise n'ont que des rapports assez éloignés avec les autres tumeurs épithéliales, il n'y a aucun inconvénient à employer le nom clinique de cette maladie, de préférence à celui de sa lésion microscopique.

Il n'est guère de tumeurs du sein où l'on ne puisse trouver des kystes; toutes les descriptions concordent sur ce point. Mais dans l'affection étudiée par M. Reclus, il n'existe pas de tumeur, à proprement parler; les kystes sont tout. Au reste

pour donner une idée générale de la *maladie kystique des mamelles*, laissons parler M. Reclus : « Elle présente deux caractères bien nets : d'abord les kystes en nombre souvent considérable, occupent la glande toute entière. Or d'habitude il n'en est pas ainsi, et les cavités se développent au milieu d'une tumeur, sarcome, épithéliome, carcinome, qui, quel que soit son volume, n'atteint guère qu'une partie de la mamelle, saine en ses autres points. Ici la glande est partout envahie, et, de la périphérie au centre on trouve des kystes épars dans tous les lobes.

« Le second caractère n'est pas moins singulier : dans cette affection particulière, les kystes sont bilatéraux. On sait pourtant combien sont exceptionnelles les néoplasies qui siègent à la fois dans les deux glandes, on les signale dans nos livres comme des raretés pathologiques, et il faudrait de longues recherches pour en trouver quinze exemples dans les recueils. Ici les deux mamelles sont atteintes, et simultanément ou consécutivement, les cavités apparaissent et se développent dans les deux seins. »

La maladie kystique des mamelles est loin d'être rare. En deux ans M. Reclus en a vu quatre exemples. L'ablation ayant été pratiquée dans chacun de ces cas, et deux fois sur la même malade, nous avons pu étudier à loisir cinq pièces anatomiques aussi intéressantes par leur singularité que par la ressemblance frappante, on pourrait dire l'identité absolue qu'elles présentaient entre elles. Une seule différait un peu des quatre autres, mais seulement par un mode particulier de la répartition et de la formation des kystes. Au fond la lésion était rigoureusement la même.

I

Une seule description pourra suffire pour les quatre premiers cas.

Il faut rappeler tout d'abord qu'avant l'opération la palpation donnait la sensation d'une tumeur plus ou moins étendue, plus ou moins diffuse, composée de nodules ou de grains

durs, dont les plus petits étaient analogues aux grains glandulaires normaux.

Or, immédiatement après l'amputation de la glande, on peut constater qu'il n'y a pas trace de tumeur là où l'on supposait qu'il en existait une. Au lieu et place d'une tumeur on trouve, sur la surface de coupe, des kystes de volumes différents à contenu liquide ou visqueux ; mais dans l'intervalle de ces kystes le tissu propre de la glande a conservé tous ses caractères normaux : même dureté, même résistance à la section, même coloration nacrée (au moins dans la plus grande partie de la coupe) ; bref la mamelle est saine *en apparence*, et la formation kystique surajoutée ne semble pas avoir agi sur le parenchyme glandulaire autrement qu'en le comprimant.

Cet entassement de kystes, plus compact dans une région circonscrite de la mamelle, explique et justifie même le diagnostic erroné de *tumeur mammaire* porté avant l'opération. Mais, si l'agglomération kystique paraît quelquefois limitée à un département glandulaire, en réalité elle ne l'est jamais. Une série de coupes, divisant la mamelle dans tous les sens, montrent qu'il y a des kystes *partout*, de très petits il est vrai, tantôt disséminés, tantôt conglomérés, mais identiques par leur nature aux kystes plus volumineux qui avaient seuls attiré l'attention.

Les kystes de grandes dimensions consistent en des poches à parois minces, non lobulées, lisses à leur surface interne. Les plus gros sont comme un œuf de pigeon ; la plupart ne dépassent pas le volume d'une cerise ou d'un grain de raisin. Quelques-uns ont leur cavité traversée par de minces cloisons celluleuses. Leur contenu est presque toujours un liquide un peu visqueux, brunâtre, avec des reflets verts, trouble et chargé de petits globules huileux comme le bouillon maigre. Toujours plusieurs kystes, dans le nombre, renferment un liquide plus clair, plus transparent, de la couleur du café au lait. Enfin quelques-uns sont remplis d'une substance demi-solide, demi-liquide, sorte de bouillie athéromateuse qui tient en suspension un sable crayeux.

Tous ces caractères se retrouvent dans les kystes de petites dimensions. Cependant la plupart de ceux-ci renferment

de la substance athéromateuse, et quand on presse la glande entre les doigts, on fait sourdre, à la surface de section, une infinité de filaments vermiformes pareils à ceux des tannes cutanées. Ces caractères ne sont pas spéciaux à la maladie kystique des mamelles; on les a signalés de longue date dans les innombrables observations de tumeurs du sein accompagnées de kystes.

Les kystes, gros ou petits, sont beaucoup plus abondants à la périphérie qu'au centre de la glande. Cette localisation permet déjà de supposer que c'est dans les acini et non dans les conduits galactophores qu'ils prennent naissance. La répartition des grandes et des petites cavités présente elle-même un certain ordre : ainsi les grands kystes sont généralement accollés les uns aux autres; tout autour de ce premier groupe est une zone de kystes moins volumineux, au delà de laquelle s'étend la grande zone des kystes de petit calibre (ceux qui ressemblent à des comédons, ou même ceux qui ne peuvent être reconnus qu'au microscope.) Cette disposition toutefois est loin d'être rigoureusement parfaite.

Il ressort naturellement de ce qui précède que la production morbide ne ressemble en rien à une tumeur encapsulée dans une poche de tissu scléreux. Elle est même exactement le contraire de cela puisque ce qui la caractérise c'est l'infiltration.

Mais il faut encore tenir compte d'un fait anatomique de la plus haute importance, que l'examen à l'œil nu révèle du premier coup et que confirme le microscope. Nous venons de dire que les kystes étaient épars dans un parenchyme glandulaire normal. Or la mamelle a plusieurs manières d'être normale, suivant qu'elle est active ou inactive. La surface de section d'un sein qui sécrète est absolument différente de celle d'un sein qui ne sécrète pas encore; et un sein qui n'a pas encore secrété ne ressemble pas davantage à un sein qui ne sécrète plus.

Les mamelles kystiques que nous avons examinées présentaient en des régions différentes ces trois aspects parfaitement distincts. Ainsi sur une coupe de la totalité de la glande on reconnaissait la substance dure, fibreuse et nacrée du sein

vierge, puis la substance grenue, grisâtre et lobulée du sein en lactation, enfin la substance fibro-graisseuse et à grains durs du sein flétri.

La dernière de ces cinq mamelles kystiques différait des précédentes par trois caractères principaux : 1° La petitesse des kystes ; 2° leur très grande abondance ; 3° l'égalité de leur répartition dans le la totalité de la glande. Sur cette mamelle il n'existait pas de gros kystes ; en revanche les petits la criblaient comme des grains de plomb. L'identité des lésions microscopiques dans ce cas et dans les précédents était d'ailleurs aussi complète que possible.

Nous n'avons presque rien à dire du liquide des kystes. Dans les grandes poches, à contenu d'un brun verdâtre, on ne trouvait rien que des cellules tuméfiées, granuleuses, avec des globules huileux, quelques globules sanguins et du pigment en abondance. Dans les petits kystes athéromateux, on ne voyait que des granulations graisseuses en grande quantité, mélangées à quelques fragments cellulaires et à des cristaux gras. Du reste, tout ce qui concerne les produits kystiques des tumeurs mammaires a été étudié et décrit dans les publications de Cadiat, Coyne, Malassez. Nous n'avons rien à y ajouter. La seule chose importante à relater est l'absence de tout produit de sécrétion analogue au liquide du galactocèle.

II

La lésion anatomique principale étant constituée par des kystes, il paraît logique, au premier abord, de commencer l'étude anatomo-microscopique des pièces par la description et l'examen comparatif des kystes de grand et de petit calibre. On verra cependant que l'étude des kystes eux-mêmes ne donne que fort peu de renseignements sur leur nature et leur mode de développement ; il est préférable d'examiner d'abord le tissu glandulaire, surtout dans les points où il paraît le moins malade [1].

(1) Les planches annexées à cette note complètent la description microscopique, insuffisante à certains égards.

Les coupes faites dans les parties blanches dépourvues de kystes montrent, lorsqu'on les examine à un faible grossissement, ce qui suit :

Un tissu cellulo-fibreux à mailles serrées est traversé par des fentes, la plupart assez étroites, revêtues d'une couche de cellules cubiques aplaties et pourvues d'un petit noyau. Ces fentes ne sont autre chose que des cavités glandulaires inactives, comme on n'en voit guère que dans le parenchyme mammaire. Étant donnée la faiblesse du grossissement, elles paraissent n'avoir pas de paroi propre distincte, et on pourrait aisément les confondre avec des lacunes lymphatiques, n'étaient leur longueur et leur terminaison ramifiée en squelette de grappe. Mais à côté de ces lacunes, on distingue des groupes lobulés de cellules, enfermées dans des espaces régulièrement cylindriques ou sphériques, et qui représentent évidemment le même appareil glandulaire en activité. Seulement ces lobules sont moins abondants que les fentes ramifiées, et cette différence de nombre explique que l'aspect général de la partie examinée ait conservé l'apparence de la glande inerte.

Si, avec le même grossissement, on examine une coupe faite à travers le parenchyme grisâtre et lobulé qui semble représenter une portion de glandes actives, on reconnaît que la disposition acineuse y est en effet beaucoup plus nette que dans le cas précédent (Pl. I, *fig.* 1), et que les cavités, dont le stroma est creusé en tous sens, sont remplies de cellules plus volumineuses, cubiques à la périphérie, polygonales au centre de l'acinus (Pl. I, *fig.* 3). Il est évident, d'autre part, que ces cavités communiquent entre elles suivant un ordre déterminé qui correspond parfaitement à l'arrangement général des glandes dites en grappes. D'ailleurs les hasards de la coupe permettent de reconnaître, sur certains points, des lobules glandulaires sectionnés très exactement dans le sens de leur longueur ; et alors on distingue, aussi nettement que sur une mamelle qui secrète, les acini, les lobules primitifs et les lobules secondaires (Pl. I, *fig.* 1, B). Mais l'insuffisance du grossissement ne permet pas encore de reconnaître que ces fragments glandulaires, malgré l'identité apparente qu'ils offrent avec

une portion quelconque de mamelle active, en diffèrent cependant à certains égards.

Enfin, d'autres coupes font voir le stromá cellulo-fibreux de la glande parsemé de nodules fibreux sphériques ou ovalaires, quelquefois en connexion avec une traînée cicatricielle ou avec une lacune à épithélium indifférent ; et il est impossible de ne pas reconnaître dans cette disposition les vestiges d'une activité glandulaire actuellement ralentie ou disparue. Ces nodules fibreux sont en effet absolument identiques à ceux qu'on voit sur les mamelles qui ont sécrété, mais dont la sécrétion est tarie. Ils représentent les anciens lobules ou acini transformés en tissu cicatriciel.

Cette description presque macroscopique des coupes (oc. 1 obj. O, Vérick) ne semble donc comporter, *abstraction faite des kystes*, que des faits normaux. *L'anomalie consiste uniquement dans la réunion ou la coexistence, sur une seule et même mamelle, de caractères qu'on n'observe point ensemble dans l'un ou l'autre des états physiologiques de cette glande.* Il faut remarquer aussi que la présence d'un tissu glandulaire actif, mélangé en quelque sorte avec un tissu inactif, est de nature à faire croire à l'existence d'une tumeur infiltrée. Il n'en est rien cependant : on peut s'en rendre compte par l'examen des coupes vues à un plus fort grossissement.

Les parties de la glande qui avoisinent le mamelon sont celles qui paraissent avoir conservé le plus intégralement les caractères de l'état normal. Elles sont constituées par un tissu cellulo-fibreux, traversé par des conduits aplatis légèrement, ou rarement cylindriques, et tapissés par un épithélium cubique à petites cellules. Lorsque ces conduits sont sectionnés perpendiculairement à leur axe, ils se présentent sous l'aspect de petites lacunes régulièrement circulaires que leur revêtement épithélial permet de distinguer facilement des vaisseaux sanguins. Souvent on voit de ces conduits se ramifier et se terminer par des culs-de-sac. Bref, la disposition normale de la mamelle se retrouve dans ces préparations, à de très petites différences près.

Ce qui ressort en effet de l'étude des portions les plus saines,

c'est que beaucoup des terminaisons ramifiées des voies glandulaires, au lieu de se présenter sous la forme de cavités étroites et vides, sont constituées par de petites agglomérations sphériques de cellules épithéliales. Les derniers culs-de-sac sont remplis de cellules polyédriques, qui comblent en les dilatant les extrémités acineuses du système. C'est une disposition qui rappelle celle de l'épithélium mammaire dans la période fœtale. Seulement, tandis que dans la mamelle fœtale, tous les acini sont composés de la même façon, dans les préparations dont il s'agit, on ne voit qu'un ou plusieurs culs-de-sac d'un même lobule remplis d'épithélium.

Sur des préparations provenant d'une région en apparence moins saine, dans les points, par exemple, où le parenchyme ressemble à celui d'une mamelle en lactation, les grains glandulaires à couches épithéliales multiples et superposées sont en nombre bien plus considérable. Presque tous les culs-de-sac sont constitués de la même manière. C'est exactement la disposition de la mamelle du fœtus.

Mais cette grande analogie avec l'état fœtal est loin de se retrouver partout. Ce qui fait la différence, c'est la dilatation souvent très considérable des acini dans les mamelles kystiques.

Ici, en effet, les acini et les groupes d'acini (ou lobules) n'ont pas partout les mêmes dimensions. Un lobule rempli d'éléments épithéliaux, et semblable par son volume à ce qu'on observe chez le fœtus, confine à un autre lobule, constitué essentiellement de la même façon, mais double ou triple de volume (Pl. I, *fig.* 1, B., D). Quelquefois même, dans un lobule, deux acini adjacents ont des capacités tellement différentes qu'ils ne semblent pas, au premier abord, représenter la même unité anatomique.

Enfin, on reconnaît en beaucoup d'endroits que ce développement insolite de l'épithélium acineux est le point de départ, non pas exclusif, mais très fréquent, de formations kystiques à contenu granulo-graisseux. Dans un lobule bien circonscrit, on voit un acinus acquérir des dimensions relativement colossales, et les éléments épithéliaux qu'il renferme subir un commencement de désintégration granuleuse (Pl. I, *fig.* 4).

C'est vraisemblablement à ces accumulations d'épithélium dégénéré dans un grand nombre d'acini ou de lobules qu'est due la formation de ces sortes de petits comédons d'où s'échappe à la pression une matière jaunâtre et graisseuse.

Nous venons de décrire très sommairement les deux aspects principaux sous lesquels se présentent les coupes, suivant qu'on examine une portion de glande, en apparence inerte, et une portion en apparence active Il y a encore un troisième aspect, celui de la glande redevenue inactive ; il est caractérisé par des grains fibreux, sensibles à la palpation et visibles à l'œil nu sur les coupes.

Ces grains fibreux sont des lobules formés par une réunion d'acini dont les lumières sont rétrécies au point d'être devenues linéaires ou punctiformes, suivant le sens de la coupe, mais dont les parois, par contre, ont subi une hypertrophie très considérable. Dans un lobule ainsi constitué, on ne distingue plus qu'une série de cercles fibreux, épais, presque hyalins, adjacents ou cotangents, et traversés seulement à leur centre par un petit conduit, où deux ou trois cellules épithéliales, irrégulières et granuleuses, ont peine à trouver place.

Quel que soit le degré d'intensité des processus qui caractérisent ces trois états des éléments épithéliaux, le stroma conjonctif de la mamelle ne présente que de très légères modifications. Nous y reviendrons d'ailleurs un peu plus loin. Actuellement, il suffit de signaler l'intégrité presque absolue du type fondamental de la glande dans la plupart des régions où on l'examine.

Si, au lieu d'étudier la portion péri-mamelonnaire, on considère la périphérie de la mamelle, c'est-à-dire la région kystique, on se rend compte immédiatement que les différents aspects des lobules et des acini, qui viennent d'être passés en revue, s'y confondent et se combinent dans des espaces très restreints, Dans un seul lobule, par exemple, on voit des acini fibreux, des acini normaux et des acini kystiques.

L'examen des petits kystes est plus intéressant que celui des grands, dont il explique le mode de formation. Dans un

lobule pris au hasard, on distingue une cavité longitudinale et sinueuse dans laquelle s'ouvrent quatre ou cinq culs-de-sac de calibre différent. Ces culs-de-sac, ou acini, sont formés d'une membrane propre, excessivement mince, sur laquelle repose une couche de cellules cubiques très régulières (Pl. I, *fig.* 3). Immédiatement au-dessus de cette couche épithéliale sont amonclées des cellules de toutes formes, mais vraisemblablement de même volume que les précédentes, polyédriques, anguleuses et pourvues d'un noyau très sensible au carmin (cellules métatypiques de Malassez). Ces éléments semblent provenir d'une desquamation incessante de la couche épithéliale. Elles remplissent complètement la cavité de l'acinus; et, dans la lumière longitudinale, où s'ouvrent tous les culs-de-sac, on les suit encore jusqu'à une certaine distance. Quelques-uns de ces culs-de-sac ne s'abouchent avec le conduit central que par un orifice assez étroit, une sorte de goulot. La distension de l'acinus, dans de pareilles conditions d'activité de l'épithélium, efface peu à peu les saillies qui séparent les culs-de-sac les uns des autres; et sur certaines préparations heureuses, on voit que le lobule tout entier n'est plus représenté que par une cavité bondée d'épithélium métatypique, avec des anfractuosités hémisphériques correspondant aux anciens culs-de-sac acineux (Pl. I, *fig.* 1, C).

A un degré encore plus avancé de ce processus correspondent aussi les cavités kystiques de grandes dimensions qui se continuent avec un conduit galactophore de petit calibre.

Ainsi, dans beaucoup de préparations, les kystes paraissent formés par l'effacement progressif des saillies qui séparent les acini; et suivant les hasards de ce travail de dilatation de l'appareil lobulaire, on voit proéminer dans la lumière centrale des éperons de tissu conjonctif plus ou moins saillants, plus ou moins analogues à des papilles (*fig.* I, K). Mais il n'y a pas à comparer cette disposition pseudo-papillaire aux végétations dendritiques signalées par Cornil et Ranvier dans les tumeurs proprement dites de la mamelle, dans le sarcome en particulier.

Ainsi, de petits kystes, assez régulièrement sphériques, sont

remplis par des cellules métatypiques. Cependant ceux-là sont l'exception. En effet, lorsque les cavités ont acquis une certaine dimension, la masse cellulaire reste d'abord accolée à une portion restreinte de la paroi, et se désagrège ensuite peu à peu ; le reste de la poche se remplit de liquide. Cette apparition d'un espace libre dans le kyste résulte-t-elle de la résorption des éléments métatypiques ou de leur régression granulo-graisseuse? On peut discuter. En tout cas, les kystes de grand volume semblent bien être le résultat d'une sorte de sécrétion séreuse ou muqueuse, — à n'en juger que par l'aspect de la couche épithéliale, à cellules cylindriques, qui les tapisse dans presque toute leur étendue (*cellules muqueuses ; épithéliome mucoïde*) (*fig.* 4).

A mesure que ces kystes grossissent, on voit en effet leur paroi fibreuse s'épaissir ainsi que leur membrane propre (celle-ci a quelquefois quinze μ d'épaisseur) ; et dans une seule et même cavité on distingue *toutes les formes d'épithélium* que Malassez a décrites dans les épithéliomes kystiques. Il suffit de mentionner le fait sans recommencer cette description. Seul l'épithélium à cellules vibratiles nous a toujours paru faire défaut.

Faut-il, d'après ce qui précède, admettre que tous les kystes, dans la maladie que nous étudions, se produisent aux dépens d'un lobule tout entier, par la fusion et le développement en surface de ses acini? Nous ne le pensons pas, attendu que certaines préparations font voir des kystes déjà volumineux dans des lobules où les acini sont relativement indemnes, et où, par conséquent, le développement n'a pu se faire exclusivement par l'épanouissement des acini. Il faut au contraire admettre que dans un lobule en prolifération épithéliale un seul acinus peut s'accroître, indépendamment de ses voisins. Il n'est pas non plus indispensable que le col de cet acinus soit bien étroit pour que la dilatation kystique s'effectue, sinon il s'agirait toujours de kystes par rétention, ce qui n'est pas. Et il est évident que, dans une période indéterminée de la maladie, le processus épithélial a une tendance marquée à s'accuser par les formations kystiques, dans les

points mêmes où la rétention (d'origine épithéliale ou d'origine intestitielle) n'a pas de raison d'être.

En résumé les lésions histologiques que nous venons de résumer consistent essentiellement dans une activité pervertie des acini glandulaires. Cette activité, plus ou moins intense, plus ou moins rapide suivant les régions, donne au parenchyme sectionné des aspects divers; mais c'est toujours un parenchyme *presque* normal en apparence qui constitue la totalité de la glande. Le tissu interstitiel est sain et les voies galactophores sont simplement modifiées dans leurs dimensions et dans leur contenu. Quant aux kystes, absolument indépendants, quant à leur origine, du stroma cellulo-fibreux, ils sont le résultat ultime du même travail épithélial qui a tout d'abord provoqué la dilatation des acini et des lobules.

Il ne nous resterait plus qu'à signaler quelques altérations dont les conduits galactophores sont le siège. La principale de ces altérations est une prolifération épithéliale analogue à celle des parties sécrétantes; parallèlement, la paroi est épaissie jusque dans le mamelon, et est infiltrée de noyaux abondants. Ces lésions se produisent sans doute en même temps que celles des lobules. Il n'y a pas à attribuer celles-ci aux premières ni réciproquement. L'appareil tout entier subit aux mêmes moments la même influence, et, suivant les différences de structure, les différentes portions de l'appareil réagissent à leur façon. Ainsi, les cellules épithéliales qui tapissent les galactophores, au lieu de se présenter sous la forme cubique, comme dans l'état de lactation, s'accumulent en grandes masses dans ces conduits et s'y montrent avec tous les aspects des éléments métatypiques. En même temps on voit, dans la paroi, une multiplication plus ou moins profuse de cellules arrondies, de petites dimensions et munies d'un gros noyau.

Donc, qu'il s'agisse de la portion sécrétante ou de la portion excrétante de la glande, partout on retrouve le même caractère général d'irritation fonctionnelle, avec des variantes suivant les localisations. Dans le mamelon d'ailleurs, aussi bien que dans le corps de la glande, certains galactophores, soumis aux mêmes influences, présentent les signes d'une

inflammation proliférative, avec dilatation de leur calibre et transformation fibreuse de leurs parois.

III

Le pronostic des tumeurs ne peut être uniquement fondé sur l'examen histologique. La chose fondamentale, en matière de pronostic, c'est l'état des ganglions. Or, chez les quatre malades dont nous avons examiné les pièces, les ganglions étaient rigoureusement sains.

En l'absence de lésions ganglionnaires on peut cependant observer quelquefois, dans les organes malades, des altérations du tissu conjonctif qui sont d'un fâcheux augure, car leur signification pronostique équivaut presque à celle de l'adénite. D'une façon générale l'altération dont il s'agit consiste dans l'infiltration du tissu interstitiel par des bourgeons épithéliaux.

Ici nous avons signalé plusieurs fois l'intégrité du tissu interstitiel, mais il y a, sous ce rapport, deux restrictions à faire.

Si l'on envisage sur une préparation vue à un faible grossissement le tissu cellulo-fibreux qui sépare plusieurs grains glandulaires, on constate d'abord que ce tissu est sain. Mais si, avec un plus fort grossissement, on limite son examen au lobule lui-même, on voit que tous les acini sont en quelque sorte encerclés dans une série de lames cellulo-fibreuses sur lesquelles l'épithélium paraît reposer immédiatement (Pl. II, *fig.* 5). Dans les espaces géométriques laissés libres par ces cercles cotangents, sont accumulés des éléments en travail de prolifération active. Là, peut-être, sont des capillaires sanguins dont la sclérose péri-acineuse a fait disparaître la lumière (C). En dehors de cette sclérose circonscrite à la région des lobules glandulaires, le tissu interstitiel n'est pas altéré ; les cellules adipeuses interposées aux lames fibro-conjonctives sont même conservées indemmes (Pl. II, *fig* 5, *G*).

Sur d'autres points, les lobules sont moins nettement isolés les uns des autres par ce tissu cellulo-fibreux. Celui-ci présente quelques modifications très importantes. Entre les culs-

de-sac acineux, l'infiltration cellulaire est plus abondante, et par places, elle prend une disposition telle qu'on peut croire à un envahissement des lymphatiques. On voit en effet des espaces triangulaires remplis d'éléments irréguliers, à gros noyaux, comparables aux cellules métatypiques qui remplissent les cavités voisines (Pl. II, *fig.* 6, *K*). La différenciation des éléments en question est cependant trop peu prononcée pour qu'on puisse rien affirmer relativement à l'infiltration lymphatique. Il faut aussi tenir compte de ce fait que les espaces triangulaires où ces cellules sont accumulées sont beaucoup trop voisins des culs de sac pour être considérés sûrement comme des lymphatiques. Les lymphatiques du parenchyme mammaire sont en effet séparés des acini par une lame de tissu dermique assez épaisse et ici les culs-de-sac et les espaces sont en bon nombre d'endroits presque en contact. Il serait très utile de pouvoir être affirmatif sur ce point. En tout cas, si la propagation du processus épithélial se fait à un moment donné dans les lymphatiques ou dans les mailles du tissu conjonctif, le retentissement ganglionnaire est singulièrement tardif.

Enfin il ne semble pas que la tendance invariable de ce travail irritatif soit, comme dans certaines tumeurs, l'envahissement progressif du stroma et la généralisation. Nous en avons la preuve dans l'atrophie scléreuse de certains lobules ; et il ne peut pas s'agir là de l'atrophie normale qui fait suite à la lactation ou qui accompagne la ménopause, puisque nous l'avons observée chez une femme de 35 ans qui n'a jamais été enceinte.

Cette description, comme on l'a pu voir, se rapproche beaucoup de celle que Billroth et Coyne ont consacrée aux *épithéliomas* dits *intracanaliculaires;* elle s'en écarte aussi par quelques différences. Le dernier de ces auteurs a signalé la possibilité de l'existence de kystes dans cette espèce anatomopathologique, mais il la considère comme exceptionnelle. Dans nos observations les kystes ne manquaient jamais, même dans les régions où la palpation la plus minutieuse n'en avait pu déceler la présence. D'un autre côté encore, M. Coyne considère que l'épithélioma intracanaliculaire est une modalité parti-

culière d'irritation *secondaire à une autre tumeur*. Dans nos préparations rien ne permet de supposer qu'il en soit ainsi. Il est possible, comme le veut M. Coyne, qu'une tumeur exerce sur une portion de mamelle inactive une irritation d'où résultent quelques-unes des modifications que nous venons de décrire. Mais, entre ces modifications *localisées et secondaires* et les lésions *généralisées et primitives* de nos observations il y a autre chose qu'une différence du plus au moins.

Enfin la grande abondance des kystes n'est-elle pas un fait bien spécial ? jointe à toutes les variétés d'altération de l'épithélium, elle permet de classer l'affection dont il s'agit dans la catégorie des *épithéliomes kystiques;* et la bilatéralité de la lésion est un fait qui les rapproche encore des tumeurs ovariennes de la même espèce, tumeurs auxquelles Malassez et de Sinéty ont consacré une étude si consciencieuse. Pour ces raisons, la désignation histologique qui nous paraît répondre le plus exactement aux faits observés est celle d'*épithéliome kystique intra-acineux*.

EXPLICATION DES PLANCHES I ET II

Fig. 1.

Coupe d'une mamelle kystique au voisinage du mamelon. (Vérick, oc. 1, obj. 1.)

A, un petit lobule glandulaire dont l'épithélium commence à végéter. Les acini n'y sont pas tous également dilatés.

B, un lobule plus volumineux que le précédent; les culs-de-sac sont inégalement dilatés; les uns sont obstrués, les autres sont libres.

C, un lobule dont les acini se sont confondus en une seule cavité; l'effacement des cloisons qui séparent les culs-de-sac n'est pas complètement achevé.

D, un lobule où s'est formé un kyste indépendant du canalicule excréteur.

E, kystes de moyen et petit calibre.

Sur cette coupe vue à un très faible grossissement on constate que le tissu conjonctif interlobulaire est parfaitement sain. On remarque aussi du premier coup l'extrême inégalité des lobules, des acini, des conduits excréteurs.

Fig. 2.

La paroi d'un kyste de la préparation précédente vue à un plus fort grossissement. (Oc. 1, obj. 3.)

E, l'épithélium qui en ce point est cubique repose sur une membrane anhiste très mince, laquelle le sépare du tissu conjonctif de la glande.

Fig. 1

Fig. 2

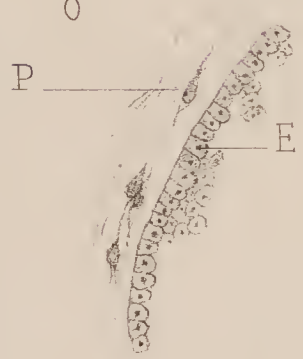

Fig. 4.

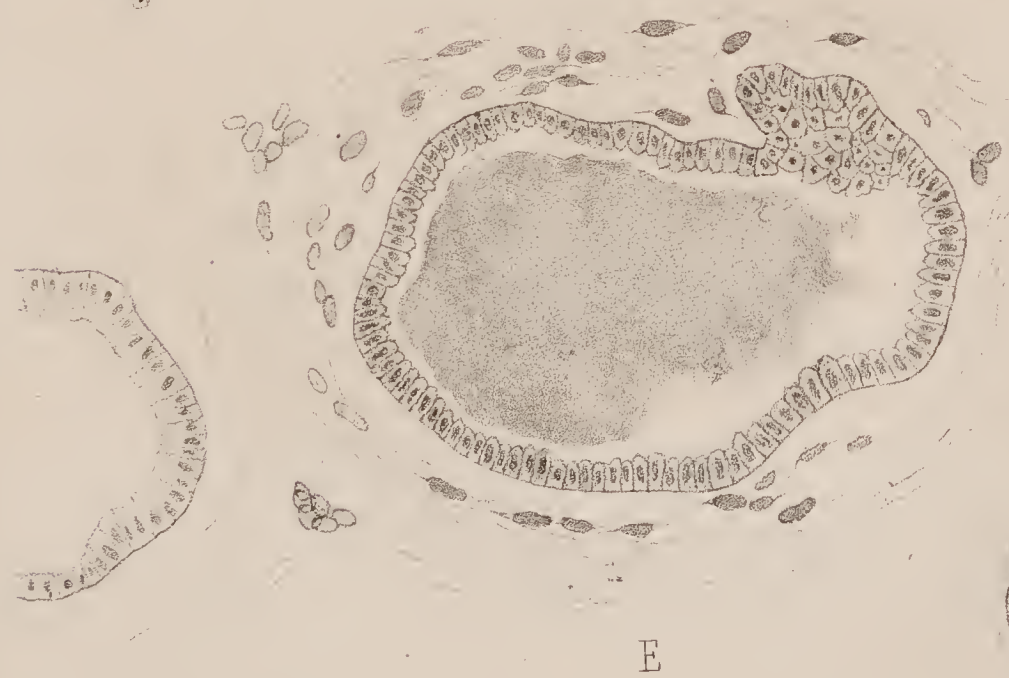

Fig. 3.

E. Brissaud del. Imp Lemercier & Cie Paris Ch. de Monvel lith.

Fig. 5



Fig. 6.

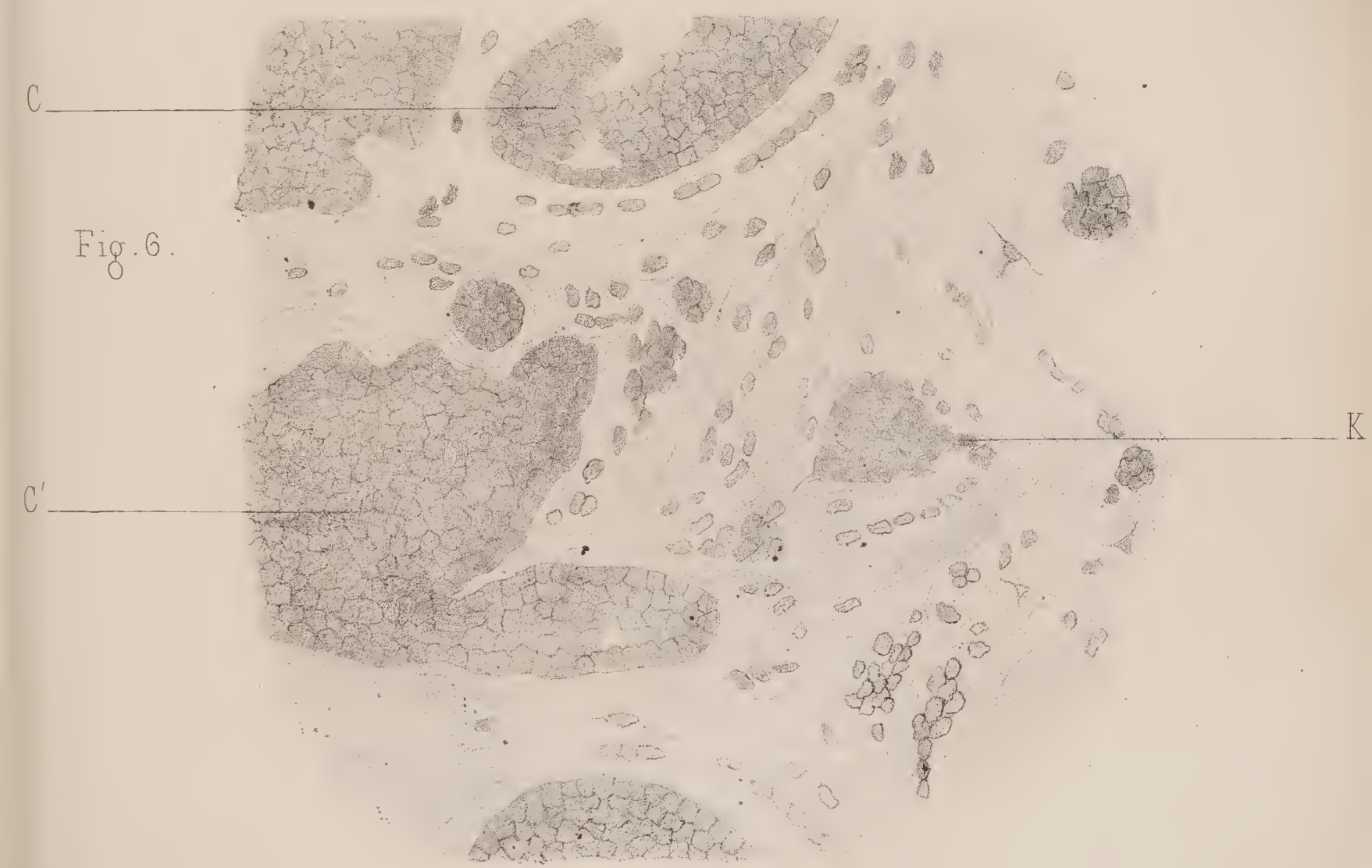

E. Brissaud del. Imp. Lemercier & Cie Paris Ch. de Monvel lith
G. Masson Editeur

Fig. 3.

Acini du lobule A de la figure 1, à un plus fort grossissement. (Oc. 1, obj. 3.) L'épithélium est cubique sur toute la surface de la cavité. Il est polyédrique (métatypique) dans l'intérieur; il ne remplit pas complètement la cavité.

Fig. 4.

Un petit kyste (E') de la figure 1. Il renferme une matière épaisse, formée probablement de détritus cellulaires. L'épithélium est cubique sur certains points, cylindrique sur d'autres. Dans un diverticulum, à la partie supérieure de cette petite poche, l'épithélium est polyédrique (métatypique).

Fig. 5.

Section transversale d'un lobule en voie de transformation fibreuse. (Oc. 10, obj. 3.) Les culs-de-sac sont remplis de cellules polyédriques. Chacun d'eux (A, A') est entouré d'une gaine fibreuse (F) dense, et les intervalles de ces gaines sont remplis en partie par des cellules conjonctives C. Le lobule, dans son ensemble, est parfaitement isolé. Le tissu conjonctif de la mamelle, qui l'enveloppe de tous côtés, est absolument normal (B, B'). Les groupes de cellules adipeuses (G, G') sont conservés.

Fig. 6.

Coupe d'un lobule dont les culs-de-sac sont remplis de cellules épithéliales de toutes formes. (Oc. 1, obj. 7.)

C, C', culs-de-sac glandulaires.

E, E, le tissu conjonctif interacineux; il est assez lâche et n'est séparé des culs-de-sac que par une couche anhiste extrêmement mince (P, P').

F, un cul-de-sac dont la paroi est un peu plus épaisse.

K, une agglomération de cellules polyédriques, identiques à celles des culs-de-sac, isolés au milieu du tissu conjonctif. Il est possible, en raison de la minceur de la paroi des culs-de-sac, que cette agglomération de cellules soit intra-glandulaire. Il est possible aussi qu'elle soit une infiltration épithéliale dans le tissu conjonctif ou dans un lymphatique (commencement d'infection épithéliale ?). Cette disposition est rare.

RECUEIL DE FAITS.

NOTE SUR UN CAS DE MYÉLITE TRANSVERSE

(MYÉLITE SUBAIGUË AVEC ESCHARE. — DÉGÉNÉRESCENCES SECONDAIRES DES CORDONS POSTÉRIEURS ET DES CORDONS LATÉRAUX),

Par MM. **RAYMOND**, agrégé de la Faculté, médecin de l'hospice des Incurables, et **G. ARTAUD**, interne des hôpitaux.

Les faits de myélite transverse, avec autopsie, présentent toujours un certain intérêt, soit au point de vue clinique, soit au point de vue anatomique. A ce double titre, l'observation suivante nous a paru intéressante à faire connaître.

Observation. — Le nommé D... Armand, âgé de 47 ans, coupeur en chaussures, entre à l'hospice des Incurables le 30 octobre 1882. (Infirmerie de médecine, salle Saint-Jean-Baptiste, n° 21).

Le père et la mère de ce malade sont actuellement bien portants. Un de ses frères est mort de la fièvre typhoïde à l'âge de 21 ans et une de ses sœurs à 18 ans, après une suppression brusque des règles. Il n'y a pas eu de nerveux dans la famille.

Quant à lui, dans sa première enfance, il a eu quelques manifestations de scrofule (engorgements ganglionnaires sous-maxillaires et léger écoulement d'oreille). Puis, jusqu'à 21 ans, il jouit d'une bonne santé. A ce moment, il est soldat pour 7 ans et contracte une petite ulcération du frein, qui se cicatrise rapidement et qui par cela même est de nature douteuse, bien que le malade nous assure n'avoir jamais eu d'accidents secondaires.

Son service militaire terminé, le malade revient à Paris où il reprend son premier métier de coupeur en chaussures. Puis à 42 ans, il a un

bubon suppuré de l'aine gauche et un an plus tard, un anthrax de la fesse du même côté.

Pas d'autres antécédents morbides. Pas d'excès alcooliques ni vénériens. En somme, étiologie banale, si nous n'avions à relever l'ulcération du frein, à cicatrisation rapide.

L'affection actuelle remonte aux premiers jours d'août 1882. A cette époque, sa santé paraissait excellente, lorsqu'un jour sa femme lui fit remarquer qu'il boitait de la jambe gauche. Cette boiterie était si légère que le malade, lui-même, ne s'en était pas aperçu; elle était survenue insidieusement, sans phénomènes douloureux, sans attaque apoplectiforme. A quelques jours d'intervalle, se promenant sur le boulevard des Italiens, il sentit tout d'un coup ses jambes se dérober sous lui; cette chute ne s'accompagna pas de perte de connaissance, ni d'attaques épileptiformes. D.... put se relever et continuer sa route, mais il fit bien la remarque que sa jambe gauche était devenue plus faible et commençait à traîner sur le sol. Vers le 10 ou 12 août, survinrent de la difficulté à uriner et une certaine gêne à retenir les matières fécales. Ces nouveaux symptômes furent bientôt suivis d'un affaiblissement très marqué des membres inférieurs; la marche était difficile, les pieds s'attachaient au sol, les jambes étaient le siège de fourmillements, de spasmes musculaires, plus rarement de trépidation spinale. C'est alors que le malade se décida à consulter M. le professeur Charcot, qui ordonna l'iodure de potassium et les frictions mercurielles, puis M. le professeur Lasègue dans le service duquel il resta trois semaines, soumis à l'iodure de potassium et aux bains sulfureux. Du service de M. Lasègue, il passe aux Incurables où il entre le 13 septembre 1882. Depuis cette époque jusqu'à aujourd'hui, sont survenus des symptômes nouveaux et une accentuation des symptômes anciens: incontinence absolue de l'urine et des matières fécales, paraplégie complète, eschares sur divers points de la moitié inférieure du corps, etc.

C'est à ce moment-là que nous voyons le malade. Il est dans le décubitus dorsal; quand on le découvre, on voit que les cuisses sont dans l'abduction et que les pieds sont très rapprochés l'un de l'autre, à tel point que les deux talons se touchent. Tout mouvement volontaire, provoqué par la contraction des muscles du pied, de la jambe, de la cuisse, est impossible ; le malade peut encore se soulever dans le lit, mais seulement avec l'aide des bras ou des muscles du tronc. La paraplégie est donc complète; elle ne s'accompagne pas de contracture et par le relèvement brusque de la plante du pied on ne provoque pas d'épilepsie spinale. De temps à autre, soit spontanément, soit sous l'influence d'une légère excitation cutanée, on observe une contraction brusque et violente des muscles adducteurs de la cuisse et fléchisseurs de la jambe.

La sensibilité est pervertie sous toutes les formes. La sensibilité, au

contact, est abolie complètement sur les pieds, les jambes, les cuisses, elle n'a pas entièrement disparue sur la moitié sous-ombilicale de l'abdomen. Mais là elle est modifiée, car le contact du doigt donne la sensation de picotement, et le siège de la sensation ne correspond pas habituellement au point où a porté la pression.

Il en est de même de la sensibilité à la *température* qui est abolie sur les deux membres inférieurs, depuis les orteils jusqu'à l'aine. L'application d'un verre sur la moitié inférieure de l'abdomen n'est pas perçue en tant que sensation de froid; mais, comme la pression du doigt, elle donne la sensation de picotement.

Le *grattage* n'est pas senti non plus sur les jambes ni les cuisses; dans la zone sous-ombilicale seulement, quand le grattage est énergique, le malade accuse une légère sensation. Mais il est à remarquer que sous l'influence de ce moyen d'excitation, il se produit par instants à la cuisse des mouvements d'adduction et de rotation en dedans, et à la jambe, des mouvements de flexion.

La sensibilité à *la douleur*, provoquée par la piqûre d'une épingle, est abolie presque absolument sur le pied et la jambe. Cependant la piqûre, en ces points, détermine une légère sensation de douleur; mais cette sensation est perçue dans un autre point, à la cuisse le plus souvent. Sur la cuisse, la piqûre profonde est seule sentie; mais le point piqué n'est presque jamais exactement désigné par le malade. Dans la zone sous-ombilicale, la piqûre est encore sentie, mais la sensation est très affaiblie, surtout au niveau de l'hypogastre. Il est aussi à noter que la sensibilité à la douleur est plus diminuée encore sur la cuisse gauche, surtout à la partie externe, que sur la cuisse droite.

En somme, au point de vue des troubles de la sensibilité extérieure, on peut dire que l'anesthésie est complète sur les pieds et les jambes, presque complète sur les cuisses où elle s'accompagne d'erreurs de sensation et d'erreurs de lieu. Dans la moitié sous-ombilicale de l'abdomen, l'anesthésie existe, mais moins accentuée. Dans la zone sous-ombilicale, tous les modes de sensibilité sont conservés.

Cette anesthésie de la peau s'accompagne aussi d'une anesthésie complète des muqueuses; ce qui donne lieu à une incontinence absolue de l'urine et des matières fécales.

Les réflexes patellaires sont abolis, mais les réflexes cutanés sont en partie conservés, et, en excitant légèrement la peau, on détermine des contractions musculaires, non seulement dans un membre, mais dans les deux.

La faradisation donne des résultats différents pour les divers segments du membre; à la jambe, le courant, même très fort, n'est pas senti et ne détermine que quelques légers mouvements dans les extenseurs du pied. A la cuisse, il est encore faiblement perçu et la

contractilité est en partie conservée, surtout dans les muscles adducteurs.

A part quelques fourmillements dans les jambes et les cuisses, le malade n'a jamais eu, depuis le début de sa maladie, de symptômes douloureux.

La couche adipeuse sous-cutanée est conservée, mais les masses musculaires sont très diminuées; à la jambe, où la contractilité faradique est très affaiblie, la mensuration donne, pour la jambe droite, 30 centimètres, pour la jambe gauche, 23 centimètres à la partie moyenne du mollet. A la cuisse droite (partie moyenne), la mensuration donne 44, à la cuisse gauche, 42.

Ala face inférieure e interne des deux talons, existent deux eschares de la grandeur d'une pièce de 5 francs; l'une d'elles est sèche, noire et encore adhérente; l'autre s'est détachée, laissant à nu une surface rouge, bourgeonnante et insensible.

A la face interne des deux genoux, on voit aussi deux petites eschares noires entourées d'une zone érythémateuse, et qui sont apparues à une époque où le malade, pour éviter le décubitus dorsal, s'était accoutumé à se coucher sur le côté.

A la région sacrée, mais surtout latérale gauche, existe une plaie bourgeonnante, de la largeur de la paume de la main et assez excavée; en avant de l'anus et sur la face interne des deux fesses, siègent aussi deux ulcérations qui paraissent avoir été causées par le contact des urines et des matières fécales.

L'examen de la région dorsale inférieure et lombaire ne présente rien de particulier; pas de déformation, pas de douleur spontanée ni provoquée.

L'état général est assez bon; l'appétit est conservé. Il n'y a pas de vomissements. Léger tympanisme par paralysie de muscles de la paroi. Incontinence des matières qui sont moulées et de consistance normale.

Les urines laissent déposer un peu de muco-pus. Filtrées, elles ne renferment ni sucre ni albumine.

Le pouls est régulier, sans intermittences. Il bat de 70 à 80 pulsations par minute.

Rien au poumon. Rien à noter du côté de l'intelligence, des sens spéciaux ni des membres supérieurs dont la force est bien conservée.

Cet état va en s'aggravant jusqu'au mois de mars. A ce moment, par suite de l'extension continue des eschares, se montrent des accès intermittents avec frissons et élévation notable de la température (40° ou 41°) Ces accès fébriles surviennent chaque matin, entre 7 et 10 heures et ne sont que très peu influencés par le sulfate de quinine, puis l'appétit se perd, le malade se met à vomir et est tourmenté par une diarrhée persistante. L'amaigrissement s'accentue de jour en jour, la peau prend une teinte plombée, les urines sont purulentes, et,

sans avoir présenté de nouveaux symptômes nerveux, le malade finit par succomber le 26 mars à cette intoxication septicémique lente.

Autopsie.

Faite le 27 mars, 24 heures après la mort.

Cavité thoracique. La cavité pleurale, des deux côtés, renferme environ un litre de liquide citrin ; il n'y a pas d'adhérences entre les deux feuillets de la plèvre, si ce n'est au sommet, et les deux poumons ne présentent comme lésion qu'une congestion passive des deux bases. Pas de tubercules ; pas de noyaux de broncho-pneumonie, d'infarctus ni d'abcès métastatiques.

Le cœur est libre dans le péricarde. Son poids est de 250 grammes. Légère surcharge graisseuse au niveau des sillons et à la pointe. A la coupe, le tissu est flasque, couleur feuille-morte, et les ventricules se laissent retourner comme un doigt de gant. Peu de sang dans les cavités et absence complète de caillots. Pas de lésions des valvules auriculo-ventriculaires et artérielles.

L'aorte est relativement saine pour un homme de cet âge ; c'est à peine si on aperçoit çà et là quelques plaques graisseuses.

Cavité abdominale. Le foie est volumineux et gras. Il pèse 1,800 grammes. Il se laisse facilement déchirer par le doigt et offre, à la coupe, une teinte uniformément jaunâtre, parsemée de petits points rouges ; les contours des acini ont disparu et il n'y a pas d'épaississement de trame fibreuse. Pas d'abcès métastatique. La vésicule biliaire ne renferme pas de calculs ; elle est remplie par une bile jaune verdâtre qui s'écoule facilement, sous la pression du doigt, par les canaux cystique et cholédoque.

La rate pèse 220 grammes et est d'une coloration noir foncé. Elle est très molle, presque diffluente. Pas de dégénérescence amyloïde.

Les reins ne paraissent pas augmentés de volume. Ils se décortiquent facilement et ne présentent à leur surface ni kyste ni cicatrice. A la coupe, ils sont remarquablement pâles ; la substance corticale est d'une teinte blanc jaunâtre, sur laquelle tranche la coloration rouge des glomérules et des vaisseaux droits. La substance pyramidale, plus pâle également qu'à l'état normal, est parsemée de stries jaunâtres, indices de tubes en voie de dégénérescence.

Cavité cérébro-spinale. Cerveau et bulbe normaux.

Du côté de la cavité rachidienne, pas de lésions des vertèbres ni des méninges. Celles-ci se détachent très bien des vertèbres et ne sont pas épaissies ; elles se séparent facilement aussi de la moelle avec laquelle elles n'ont aucune adhérence. Rien à noter à la surface de la moelle elle-même ; pas de plaques de sclérose, pas de changements de conformation, ni de coloration. A la coupe, on reconnaît que la consistance de la moelle est un peu diminuée dans le segment de l'organe

compris entre la sixième et la dixième dorsale ; mais il n'y a pas de foyer de ramollissement proprement dit, ni de foyer hémorragique, car la surface de section est très nette et l'on peut reconnaître à l'œil nu les différents éléments.

Examen histologique.

La moelle a été mise pendant 24 heures dans l'alcool absolu, puis pendant six semaines dans une solution de bichromate d'ammoniaque. Des fragments de sciatique et des muscles adducteurs de la cuisse avaient été également enlevés et placés dans la liqueur de Müller. C'est sur ces trois organes (moelle, sciatique et muscles adducteurs) qu'a porté l'examen microscopique.

Lésions de la moelle (examen avec $\frac{oc.\ 1}{obj.\ 2}$ et $\frac{oc.\ 1}{obj.\ 8}$ de Vérick.

Région dorsale moyenne. — Un faible grossissement permet de constater sur les coupes intéressant la région dorsale moyenne, l'existence d'une myélite transverse subaiguë occupant à peu près toute la largeur de la moelle et ne laissant d'intacts que quelques faisceaux de tubes nerveux, en avant, autour des cornes antérieures, en arrière, dans l'intervalle qui sépare les cornes postérieures. Les lésions atteignent leur maximum dans les cornes antérieures et les cordons latéraux ; elles portent sur les cellules motrices, les tubes nerveux, la névroglie, les capillaires et l'épendyme. Les méninges sont saines.

Les groupes cellulaires des *cornes antérieures* ne sont plus représentés dans chaque corne que par huit et dix cellules plus ou moins atrophiées. Les unes sont globuleuses, dépourvues de prolongements, possédant encore un noyau et un nucléole entourés de granulations pigmentaires ; les autres, par leur forme étoilée et leurs prolongements, se rapprochent plus de la structure normale, dont elles s'écartent cependant nettement par leurs dimensions moindres. Entre ces cellules, bien reconnaissables malgré leur atrophie, on distingue un certain nombre de corps arrondis, se colorant mal par le carmin, chargés de pigment, munis les uns d'un noyau, les autres de petites vacuoles et qui représentent évidemment des vestiges d'éléments cellulaires. Nulle part nous n'avons observé de cellule hypertrophiée et remplie d'exsudat colloïde, comme cela s'observe dans la myélite aiguë. Les espaces intercellulaires sont remplis par un tissu conjontif peu coloré, parsemé de noyaux embryonnaires et de corps granuleux.

Les cellules des *cornes postérieures*, très rares et très atrophiées, possédant encore leur noyau, ne se reconnaissent que par leur forme allongée au milieu des noyaux de nouvelle formation et des globules blancs qui les entourent.

Le *canal épendymaire* est entièrement comblé par les cellules épithéliales proliférées et desquamées.

Autour des cornes antérieures et des cornes postérieures seulement,

on rencontre quelques faisceaux de *tubes nerveux* qui paraissent normaux ; leur cylindre d'axe bien coloré par le carmin est entouré d'une couronne de myéline teintée de jaune par le bichromate d'ammoniaque. Mais partout ailleurs (cordons antérieurs, latéraux et postérieurs) les tubes nerveux sont altérés ; la myéline a disparu ou s'est réduite en corps granuleux, le cylindre d'axe, plus volumineux qu'à l'état normal, persiste partout, mais en bien des points, il est à peine reconnaissable, tant sa coloration est faible. Sur des coupes montées dans la glycérine, on constate la présence d'un grand nombre de corps granuleux, soit dans les mailles de la névroglie, soit dans les gaines périvasculaires. Quant à la *névroglie* elle-même, loin d'être épaissie, elle paraît plus fine et plus délicate qu'à l'état normal ; elle est parsemée de distance en distance de noyaux fortement teintés par le carmin. Par endroits. elle paraît granuleuse et non plus réticulaire, ce qui tient sans doute à la présence de fines granulations graisseuses, résultat de la désintégration des éléments nerveux.

Dans la substance blanche comme dans la substance grise, les *vaisseaux* sont remplis de sang et plus ou moins dilatés ; leurs parois sont épaissies et leur tunique externe est infiltrée de noyaux. Cette distension vasculaire est surtout prononcée autour du canal central; il semble même qu'en ce point les vaisseaux soient plus nombreux qu'à l'état normal.

Les lésions que nous venons de décrire représentent en somme les reliquats d'une myélite aiguë avec dégénérescence consécutive des tubes nerveux.

Régions cervicale et lombaire. Au-dessus et au-dessous du foyer de myélite, les cornes antérieures reprennent peu à peu leur structure normale, et dans la région cervicale comme dans la région lombaire on distingue facilement les divers groupes des éléments cellulaires. En revanche, les faisceaux blancs sont le siège de dégénération secondaire qui affectent la disposition suivante :

Au-dessus de la lésion (région dorsale supérieure et région cervicale), existe une dégénération des cordons postérieurs (cordons de Goll et cordons de Burdach) et du faisceau cérébelleux direct. La dégénération du cordon de Burdach disparaît rapidement, mais celle du cordon de Goll et du faisceaux cérébelleux direct peut être suivie jusqu'à l'étage supérieur de la moelle.

Au-dessous de la lésion (région dorsale inférieure et région lombaire) existe une dégénération des faisceaux pyramidaux croisés qui peut être suivie jusqu'à la région lombaire.

Lésions des muscles et des nerfs. Les fragments des *muscles* adducteurs sont le siège d'une atrophie dégénérative, telle qu'on l'observe à la suite des lésions aiguës des cornes antérieures.

Les *ganglions spinaux* et les *sciatiques* nous ont paru sains. Les

nerfs cutanés, correspondant aux eschares, n'ont pas été examinés, en raison de l'heure à laquelle a été faite l'autopsie.

Dans le fait qui précède, nous voyons un homme de 47 ans, jouissant jusque-là d'une bonne santé, mais entaché peut-être de syphilis, être atteint d'une paraplégie qui, après avoir débuté *brusquement* par le membre inférieur gauche, devient complète dans l'espace de quinze jours. Ce début brusque mérite la peine d'être relevé en passant. (Il est impossible de savoir, du malade, s'il a eu ou non de la fièvre.) La paraplégie s'accompagne d'une perte absolue de la sensibilité, d'incontinence d'urine et des matières fécales, d'atrophie musculaire et d'eschares siégeant sur divers points de la moitié inférieure du corps (sacrum, genoux, talons). Grâce à l'extension continue des eschares, des phénomènes septicémiques se développent et entraînent la mort au bout de six mois. A l'autopsie, on constate l'existence d'une myélite transverse totale de la région dorsale moyenne, avec dégénérations secondaires, sans lésions des ganglions spinaux ni des sciatiques. Ce fait offre donc un triple intérêt au point de vue étiologique, clinique et anatomo-physiologique.

Comme cause de cette myélite transverse, devons-nous incriminer la syphilis ? Nous ne le pensons pas. Notre malade, pendant son séjour à l'armée, a eu, il est vrai, une ulcération du frein à cicatrisation rapide ; mais cette ulcération ne paraît pas avoir été suivie d'accidents secondaires. D'un autre côté, la médication spécifique instituée par MM. les professeurs Charcot et Lasègue a été impuissante à enrayer la marche fatale de l'affection. A ces deux arguments, insuffisance de symptômes syphilitiques et impuissance du traitement, viennent s'en ajouter d'autres tirés de l'évolution clinique et des lésions trouvées à l'autopsie.

La syphilis détermine sur la moelle et sur ses enveloppes des altérations *spécifiques* et des altérations *banales*. Parmi les premières sont les exostoses du canal vertébral, l'épaississement et l'adhérence des méninges avec dépôts gommeux à leur surface, les gommes de la moelle. Parmi les secondes doivent être comprises toutes les inflammations diffuses du parenchyme médullaire, à marche aiguë ou chronique, aboutissant ou non à la sclérose. En l'absence des premières altérations, il est, croyons-nous, impossible d'affirmer la nature syphilitique d'une myélite, car il n'existe pas de caractère anatomique spécial aux myélites spécifiques. La diffusion seule des lésions doit plutôt faire songer à la syphilis,

bien que quelquefois on ait signalé celle-ci dans l'étiologie des myélites systématiques.

De plus, en présence d'une myélite diffuse chez un homme soupçonné de syphilis, on ne doit pas forcément incriminer cette diathèse. Ainsi que le fait remarquer Savard dans sa thèse sur les myélites syphilitiques (1882) « un homme qui a eu, dans un temps plus ou moins éloigné, un chancre suivi d'accidents secondaires, peut être atteint de myélite sans que les troubles médullaires soient nécessairement dus à la syphilis ; comme tout autre, il a le droit d'avoir une affection de la moelle, et si *cette affection ne survient pas en même temps que des manifestations syphilitiques,* et si *elle ne présente pas les allures quelquefois spéciales* que nous étudierons plus loin, on ne doit pas affirmer qu'elle est spécifique ; c'est une myélite chez un syphilitique, et non une myélite syphilitique ».

Cliniquement, les deux caractères symptomatiques différentiels des myélites syphilitiques sont : la diffusion des symptômes et la fréquence des rechutes. Or ces deux caractères ont fait défaut chez notre malade qui a présenté une myélite transverse, *parfaitement localisée* à la région dorso-lombaire, à marche fatalement progressive et nullement interrompue par le traitement spécifique. La syphilis ne doit donc pas très vraisemblablement être mise en cause, et la myélite de notre malade se rattache sans doute à une cause plus banale : fatigue, surmenage, ou excès de quelque nature qu'ils soient.

Un autre point intéressant à relever est le développement rapide à la région sacrée, aux talons, aux genoux, d'eschares dont l'extension a été assez considérable pour amener la mort. On sait, depuis les travaux de M. le professeur Charcot, que cette formation rapide d'eschares (decubitus acutus) a lieu dans les cas de lésions traumatiques de la moelle, d'hématomyélite, de myélite aiguë centrale, toutes les fois en un mot que la substance grise de l'axe médullaire est rapidement altérée dans une certaine étendue. Le decubitus acutus coïncide fréquemment avec l'atrophie rapide des muscles paralysés, mais, en revanche, l'absence d'eschare sacrée dans la paralysie infantile et dans la paralysie spinale de l'adulte prouve que le décubitus n'est pas sous la dépendance d'une lésion des cellules motrices des cornes antérieures et qu'une altération plus étendue de la substance grise est nécessaire pour le produire.

Le decubitus acutus a été diversement expliqué par les auteurs. Au milieu des opinions contradictoires, nous ne voulons relever

que celle de Samuel. Comme on le sait, il a rattaché l'altération de la peau et des parties sous-jacentes à une lésion des ganglions spinaux et des nerfs périphériques. Mais, ainsi que le fait remarquer M. Charcot, cette opinion ne saurait être admise, car elle est en contradiction formelle avec les faits nombreux de myélite traumatique occupant un point élevé de la moelle, faits dans lesquels le décubitus aigu survient à la région sacrée, et assurément sans participation directe des ganglions spinaux ou des nerfs périphériques.

Par sa marche et par la nature des lésions trouvées à l'autopsie, la myélite observée chez notre malade rentre plutôt dans le cadre des myélites subaiguës que dans celui des myélites chroniques, et c'est la raison pour laquelle nous avons relevé chez lui des symptômes de décubitus aigu. Ce décubitus aigu a coïncidé avec une atrophie musculaire rapide, et à l'autopsie, nous avons trouvé des lésions très étendues de tout un segment de l'axe médullaire, sans lésions des ganglions spinaux ni des sciatiques : fait conforme à l'opinion de M. le professeur Charcot.

Nous ferons remarquer, en terminant, qu'il n'a pas été possible de noter, du côté des membres supérieurs, pendant la vie, de phénomènes particuliers, malgré la dégénérescence ascendante des cordons postérieurs.

ARCHIVES

DE

PHYSIOLOGIE

NORMALE ET PATHOLOGIQUE

MÉMOIRES ORIGINAUX

I

DE L'ÉLÉIDINE ET DE LA RÉPARTITION DE CETTE SUBSTANCE DANS LA PEAU, LA MUQUEUSE BUCCALE ET LA MUQUEUSE ŒSOPHAGIENNE DES VERTÉBRÉS,

Par **L. RANVIER.**

(Travail du laboratoire d'histologie du Collège de France.)

PLANCHE III.

Depuis ma première communication sur l'éléidine à l'Académie des sciences[1] et la publication du sixième fascicule de mon *Traité technique d'histologie*, il a paru un mémoire de Waldeyer[2] et une note de Unna[3] dans lesquels il est également question de l'éléidine.

[1] RANVIER, *Comptes rendus de l'Académie des sciences*, 30 juin 1879.

[2] WALDEYER, *Untersuchungen über die Histogenese der Horngebilde, inbesondere des Haare und Federn, in Beitrage zur Anatomie und Embryologie als Festgabe.* Jacob Henle; Bonn 1882.

[3] UNNA, Ueber das Keratohyalin und seine Bedeutung fur den Prozess der Verhornung. In *Monastshefte fur praktische Dermatologie.* 1 Bd. 10 Heft. December 1882.

Waldeyer pense que cette substance n'est pas liquide, qu'elle doit être rapprochée de l'hyaline que Recklinghausen et Meyer ont décrite dans certains produits pathologiques.

Unna, se fondant sur cette interprétation, cherche à enlever à l'éléidine le nom que je lui ai donné et à lui substituer celui de kératoyaline. En dehors de cette substitution de nom, la note de Unna ne renferme rien de saillant.

Je croyais avoir établi que l'éléidine, tout au moins celle qui infiltre le stratum lucidum de l'épiderme, est liquide et se rapproche par sa consistance et certaines de ses propriétés d'une huile essentielle. Je confirmerai cette donnée dans la présente communication. Or l'hyaline de Recklinghausen étant une substance colloïde, solide par conséquent, la confondre avec l'éléidine me paraît une erreur. Je ne parlerai plus du travail de Unna, mais je donnerai encore quelques renseignements sur celui de Waldeyer.

Waldeyer a trouvé de l'éléidine, non seulement chez les mammifères où on la connaissait déjà, mais encore chez les oiseaux et les reptiles. Il en a vu par exemple dans la moelle des plumes en voie de développement. Il en décrit chez l'homme dans la matrice de l'ongle et dans les couches épithéliales de l'écorce et de la moelle des poils. Parmi ces dernières observations, il en est qui ne sont pas d'accord avec celles que j'ai mentionnées dans mon traité technique. C'est cela surtout qui m'a engagé à reprendre la question, car si, aujourd'hui, je ne donnais pas mon opinion sur la publication de Waldeyer, on pourrait croire que j'ai adopté sa manière de voir, alors qu'il n'en est rien. Parmi les faits nouveaux relatifs à la répartition de l'éléidine, consignés dans le mémoire de Waldeyer, je n'ai pu en confirmer qu'un seul : la présence de cette substance dans les cellules formatives de la moelle des poils de l'homme. J'ai examiné avec soin l'épiderme, les plumes, le bec et la muqueuse buccale des oiseaux, l'épiderme et les productions épidermiques des serpents et des lézards, je n'y ai jamais trouvé d'éléidine. Il n'y en a pas chez les batraciens, et je n'en ai observé pas plus dans les productions cornées de quelques-uns de ces animaux, l'ergot des pélobates (pélobates brun et cultripes) par exem-

ple, que dans les régions où l'épiderme est souple. L'éléidine paraît donc exister chez les mammifères seulement. Je dirai de suite que chez eux elle n'est pas limitée à l'épiderme. Dans plusieurs espèces, les rats entre autres, on la retrouve dans l'épithélium buccal, dans l'épithélium de l'œsophage, et jusque dans l'estomac ; mais avant l'aller plus loin, je dois indiquer exactement les procédés auxquels il convient d'avoir recours dans ces recherches, car je suis convaincu que les divergences qui existent encore à leur sujet entre les histologistes sont liées surtout à la qualité des réactifs et à leur mode d'emploi.

C'est sur des coupes convenablement colorées que l'on devra observer l'éléidine. Ces coupes seront exécutées après durcissement des tissus par l'alcool et seront colorées au moyen du picrocarminate d'ammoniaque. La coloration sera d'autant plus rapide et plus complète que le séjour des tissus dans l'alcool aura été moins prolongé. Une immersion de vingt-quatre heures dans l'alcool à 36° de Cartier suffit amplement, si le fragment n'est ni trop épais, ni trop étendu. Les coupes sont placées pendant quelques minutes dans l'eau ordinaire pour enlever l'alcool; on les dispose sur une lame de verre où on les soumet à l'action du réactif colorant. Il convient d'employer une solution de picrocarminate d'ammoniaque très étendue, 1 pour 1000 environ. Lorsque l'éléidine est colorée, ce qui se produit au bout de quelques minutes, et ce dont on s'assure en examinant la préparation avec un grossissement faible, on ajoute une lamelle, on dépose sur un des bords de celle-ci une goutte de glycérine et l'on porte le tout sous une cloche formant chambre humide, afin que la glycérine diffuse lentement. Au bout de quelques heures, la préparation est exposée à l'air et, l'eau en excès étant évaporée, on termine la préparation par les procédés habituels.

Pour obtenir un plein succès, il importe d'employer du picrocarminate d'ammoniaque et non du picrocarmin ordinaire. Il est vrai que les auteurs allemands et quelques Français à leur suite ont désigné mon picrocarminate sous le nom de picrocarmin. Il me serait encore indifférent qu'on l'appelât

ainsi, si on voulait le préparer exactement selon mes indications; mais je le répète, parce que cela est important, le picrocarmin des Allemands et de beaucoup de Français n'est pas le picrocarminate que j'ai recommandé.

On peut aussi au moyen de l'hématoxyline déceler la présence de l'éléidine dans les tissus. Pour cela, il faut les faire durcir par le liquide de Müller ou le bichromate d'ammoniaque, compléter le durcissement par l'action successive de la gomme et de l'alcool; pour la coloration, on emploiera avec avantage la solution d'hématoxyline que j'ai indiquée récemment[1] : le dépôt que forme cette substance dans la solution par le procédé de Böhmer, repris par l'alun à 1 0/0; mais cette dernière méthode qui donne de très belles préparations ne fournit pas cependant des résultats aussi certains que la première.

Pour exécuter les préparations avec le picrocarminate d'ammoniaque, il faut avoir à sa disposition de la glycérine neutre; il suffit, en effet, d'y ajouter une faible quantité d'acide, l'acide acétique ou l'acide formique par exemple, pour décolorer complètement l'éléidine. Cette réaction est importante parce que, si on hésitait sur la nature des granulations colorées, si on était disposé à les prendre pour des noyaux, elle suffirait à dissiper toute hésitation. J'ajouterai que quelques auteurs ont dit avoir observé l'éléidine dans des préparations colorées au picrocarminate et traitées par l'acide acétique; il m'est impossible de me rendre compte de la cause de l'erreur qu'ils ont commise. Cependant, chose curieuse, lorsque des coupes dans lesquelles l'éléidine est bien colorée par le carmin sont traitées quelques minutes par une solution d'acide osmique à 1 0/0, lavées et ensuite soumises à l'action de l'acide formique même concentré, l'éléidine ne se décolore pas. Il est intéressant d'observer comment agissent les acides acétique et formique sur les granulations d'éléidine colorées par le carmin et non fixées par l'osmium. Pour cela, il faut déposer une goutte de l'un de

[1] Ranvier, Sur la structure des cellules du corps muqueux de Malpighi (*Comptes rendus de l'Académie des sciences*, 26 décembre 1882).

ces acides sur le bord de la lamelle qui recouvre la préparation colorée et observer leur action au moment où ils ils atteignent le tissu. On voit alors les granulations d'éléidine se gonfler tandis que leur coloration s'affaiblit, puis disparaître tout à coup. Le gonflement progressif et la dissolution se produisent avec une grande rapidité.

Je ne m'étendrai pas longuement sur la répartition de l'éléidine dans la peau de l'homme et des mammifères parce que j'ai déjà eu l'occasion de l'exposer, d'une manière très générale il est vrai, dans mon *Traité technique d'histologie* Cependant, il est certains faits sur lesquels je dois revenir, et il en est d'autres que je publierai dans ce travail pour la première fois.

Comme on le sait, Langerhans[1] est le premier histologiste qui ait signalé l'existence du stratum granulosum de l'épiderme. Il l'a découvert en employant le picrocarminate d'ammoniaque comme réactif colorant. Je ne reviendrai pas sur l'interprétation de Langerhans parce qu'elle est complètement abandonnée aujourd'hui ; mais son observation en ce qui concerne la présence dans cette couche de l'épiderme de granulations se colorant vivement par le carmin est parfaitement exacte. C'est Unna qui a donné à cette couche le nom qu'elle porte aujourd'hui. Ce dernier auteur a désigné les granulations sous le nom de matériel rouge. La méthode qu'il a suivie n'était pas assez bonne pour lui permettre de distinguer ces granulations d'autres granulations différentes, des granulations albuminoïdes par exemple, qui se colorent également en rouge lorsqu'on emploie des solutions fortes de picrocarminate d'ammoniaque. Quant à l'éléidine qui infiltre le stratum lucidum ces deux auteurs ne l'ont pas vue. C'était là, à mon sens, une observation importante parce qu'elle a permis de reconnaître la nature liquide de l'éléidine. Je rappellerai, à ce sujet, que dans les coupes de l'épiderme de l'homme colorées par le procédé que j'ai indiqué plus haut, on voit à la surface de la préparation, au niveau du stratum

[1] Langerhans, Ueber Tastkœrperchen und Rete Malpighi (*Arch. f. micr. Anat.*, t. IX, 1873).

lucidum, des gouttes et des flaques colorées en rouge vif, et j'ajouterai que, si on déplace la lamelle par rapport à la coupe du tissu, il y a toujours un certain nombre de gouttes ou de flaques d'éléidine qui restent adhérentes à la face inférieure de cette lamelle.

Dans les coupes de l'ongle faites perpendiculairement à sa surface, longitudinales ou transversales, convenablement colorées, on n'observe d'éléidine, ni au niveau du lit de l'ongle, ni au niveau de sa matrice, tandis que cette substance est extrêmement abondante dans l'épiderme du repli sus-unguéal, dans l'épiderme que recouvre le bord libre de l'ongle et jusque dans le liseré blanchâtre qui, en avant, limite le lit de l'ongle.

Le poil à bulbe plein est, comme on le sait, fixé au-dessous de l'embouchure de la glande sébacée à une masse épithéliale formée par la gaine épithéliale externe revenue sur elle-même. Il y a là, comme l'a fait remarquer justement Unna, une sorte de greffe du poil sur le tissu épithélial. Je dois dire incidemment que je ne partage pas l'opinion de cet auteur [1] au sujet de la croissance du poil à bulbe plein. Le seul point sur lequel je veux insister ici est le suivant : il n'y a de grains d'éléidine dans aucune des cellules épithéliales au milieu desquelles le bulbe pileux est implanté. Tout au contraire, l'épiderme du col du follicule, au niveau et au-dessus de l'embouchure de la glande sébacée, possède un stratum granulosum extrêmement riche en éléidine.

Parmi les poils à bulbe creux, il y a lieu d'en considérer deux variétés : ceux qui ont une moelle centrale et ceux qui n'en possèdent pas. En général, les gros poils à bulbe creux, qui composent la barbe de l'homme, ont un canal médullaire d'un diamètre relativement considérable et, par suite, ils conviennent très bien pour rechercher l'éléidine dans les cel-

[1] Unna, Beitrage zur Histologie und Entwickelungsgeschichte der menschlichen Oberhaut und ihrer Anhangsgebilde (*Archiv. f. mikr. Anatomie*, Bd. XII, 665).

lules médullaires. Sur des coupes faites suivant leur axe, comprenant leur papille et leur follicule, on peut facilement vérifier l'observation de Waldeyer relative à la présence de grosses granulations d'éléidine dans les cellules épithéliales formatives de la moelle du poil. On reconnaît également sans difficulté les grosses gouttes d'éléidine contenues dans les cellules formatives de la couche de Henle et de la couche de Huxley de la gaine épithéliale interne; mais pour vérifier les détails que je vais indiquer maintenant, il faut une observation plus attentive et de très bonnes préparations. Les cellules épithéliales formatives de l'écorce du poil et de son épidermicule ne contiennent d'éléidine à aucun des stades de leur évolution, tandis que les cellules qui forment la cuticule de la gaine épithéliale interne en renferment. (*Voy. fig.* 6.) C'est là un fait assez intéressant, parce qu'il permet d'établir une distinction importante entre les cellules de la gaine épithéliale interne, quelles qu'elles soient, et celles de l'écorce et de l'épidermicule du poil.

Les poils à bulbe creux, qui ne possèdent pas de canal médullaire, mais seulement une écorce et un épidermicule, ont, comme les poils que je viens de décrire, une gaine épithéliale interne à la kératinisation de laquelle concourt l'éléidine. On en trouve toujours un certain nombre dans le cuir chevelu et dans d'autres régions poilues de la peau de l'homme. Les petits poils tactiles du groin du cochon appartiennent tous à cette variété. Il n'est même pas nécessaire d'aller chercher un autre matériel si l'on veut faire la critique expérimentale de l'opinion que Waldeyer a soutenue relativement à la présence de l'éléidine dans les cellules formatives de l'écorce du poil. On ne pourra pas être trompé par l'éléidine des cellules médullaires, puisqu'elles n'existent pas, et l'on reconnaîtra aisément que le processus de kératinisation s'effectue dans l'écorce du poil comme dans les ongles, sans la participation de l'éléidine.

Dans ces poils, l'épiderme du col du follicule possède un stratum granulosum riche en éléidine qui se poursuit dans une zone étroite, tout autour de l'orifice du follicule pileux; mais, au delà de cette zone, la kératinisation de l'épiderme du

groin du cochon se produit comme dans les ongles, sans trace d'éléidine. A la place du stratum granulosum à éléidine et du stratum lucidum, se trouve une couche dans laquelle les cellules contiennent des granulations qui se colorent en brun sous l'influence du picrocarminate d'ammoniaque. Le *stratum corneum* est du reste plus épais, plus dense que dans les autres régions, et il se raproche par sa consistance de la plaque cornée de l'ongle. Cette observation me conduit à parler maintenant de la présence ou de l'absence d'éléidine dans les pièces cornées qui terminent les doigts chez quelques mammifères, en particulier les ruminants et les solipèdes.

Chez le mouton, il y a à distinguer dans le sabot la paroi qui correspond à l'ongle et la sole qui représente la pulpe du doigt. La sole est molle à sa partie postérieure ; elle prend la consistance cornée en avant, où elle est soudée intimement à l'ongle proprement dit. En outre, l'ongle n'est pas serti comme chez l'homme ; il n'y a pas de repli sus-unguéal. Dans des coupes de l'ongle faites perpendiculairement à sa surface et le comprenant dans toute son épaisseur, colorées au moyen du picrocarminate, en suivant les indications formulées plus haut, on reconnaît dans le corps de l'ongle deux couches tout à fait distinctes : une externe, colorée en rouge strié de jaune ; une interne, colorée en jaune à peu près uniforme. La première correspond à la couche épidermique de l'ongle, l'autre à sa lame cornée. Si l'on poursuit l'observation de ces deux couches au niveau de la matrice de l'ongle, on reconnaît que, dans la région supérieure qui correspond à la couche épidermique proprement dite, au corps muqueux qui recouvre les papilles succède un stratum granulosum chargé de granulations d'éléidine, tandis que le corps muqueux qui appartient à l'ongle lui-même ne contient pas trace de cette substance, et qu'à sa place se montre de la substance onychogène colorée en brun. Dans la sole du mouton, il y a une quantité considérable d'éléidine, et les gouttes que forme cette substance sont volumineuses, bien que le processus de kératinisation conduise à la formation de pièces cornées, dont la consistance est très grande. On pour-

rait faire la même remarque au sujet de l'épiderme de l'ongle qui est au moins aussi dur que l'ongle lui-même.

Chez le bœuf, la paroi (ongle proprement dit) est recouverte d'une couche épidermique, comme chez le mouton. Cette dernière couche contient de l'éléidine, tandis que la kératinisation de la première se fait sans la participation de cette substance. La sole possède de l'éléidine en arrière ; mais en avant, au voisinage de l'ongle, où elle est extrêmement dure, on n'en trouve plus du tout dans les cellules du corps muqueux.

Chez le cheval, l'épiderme de l'ongle (cutidure) et l'ongle lui-même (paroi) prêtent, au sujet de l'éléidine, à des considérations semblables à celles que je viens de présenter sur l'ongle du mouton et du bœuf : présence d'une grande quantité d'éléidine dans la matrice de l'épiderme, absence d'éléidine dans la matrice de l'ongle. Il n'y a pas d'éléidine non plus dans la matrice ou le corps muqueux de la fourchette et de la sole ; mais on en trouve dans cette région que les vétérinaires désignent sous le nom de glome de la fourchette.

Je pourrais donner encore quelques observations que j'ai faites sur l'ongle d'autres mammifères, mais les indications formulées plus haut relativement à l'ongle de l'homme et celles que je viens de fournir sur l'ongle des ruminants et des solipèdes me paraissent suffisantes. Je dois ajouter seulement quelques renseignements sur l'ongle embryonnaire qui, chez l'homme, à une certaine période du développement, est noyé dans l'épiderme comme l'ongle adulte du mouton, du bœuf, du cheval, du cochon, etc. Chez les embryons, l'épiderme qui recouvre l'ongle est formé de plusieurs couches de cellules molles, extrêmement riches en glycogène, et qui contiennent en outre de grosses gouttes d'éléidine. J'avais observé ce fait il y a quelques années, et je l'avais montré aux auditeurs de mon cours ; mais je ne l'avais pas publié. Plus récemment, Waldeyer a insisté sur la présence de l'éléidine dans l'ongle embryonnaire du cheval. Je n'ai jamais trouvé de matière glycogène, ni d'éléidine dans la plaque unguéale proprement dite, ni dans la matrice de l'ongle, ni dans son lit. Je le

répète, l'épiderme seul qui le recouvre contient ces deux substances.

Je passe maintenant à la recherche de l'éléidine dans la muqueuse buccale, la muqueuse linguale et la muqueuse œsophagienne de quelques mammifères.

Chez le rat et chez le cochon d'Inde, ces trois muqueuses contiennent de l'éléidine en forte proportion, tandis que j'en ai cherché vainement dans la muqueuse buccale et œsophagienne du lapin, de l'homme et du chien. Chez l'homme et chez le chien, j'en ai trouvé seulement dans la muqueuse linguale au niveau de certaines papilles.

Chez le cochon d'Inde, presque toutes les cellules épithéliales de la muqueuse bucco-œsophagienne renferment deux noyaux; c'est là un fait que je note en passant et sur lequel je me propose de revenir. Chez le rat, *mus decumanus*, on observe, également dans les mêmes régions, des cellules épithéliales à deux noyaux, mais elles ne sont pas aussi nombreuses que chez le cochon d'Inde. Chez ces animaux, les cellules épithéliales de la muqueuse qui contiennent de l'éléidine ne forment pas une couche mince et nettement limitée comme le stratum granulosum de l'épiderme. Dans la plupart des régions, il apparaît déjà quelques granulations d'éléidine dans la troisième et la quatrième rangée de cellules. Ces granulations sont plus nombreuses et plus grosses dans les rangées supérieures, et elles augmentent en nombre et en volume jusques à la couche lamellaire. Elles sont extrêmement abondantes à la muqueuse palatine dans sa région antérieure, celle qui correspond à la charpente osseuse. Chez le rat, à la limite postérieure de cette région, l'épithélium est particulièrement chargé d'éléidine. (*Voy. fig.* 4.) Chez le cochon d'Inde, dans la partie molle ou glandulaire de la muqueuse, il y a une accumulation de cette substance au niveau des canaux excréteurs des glandes palatines. C'est là un phénomène que nous devons rapprocher de celui que l'on observe dans le groin du cochon où il y a de l'éléidine dans l'épiderme qui environne l'embouchure de chaque follicule pileux, tandis qu'elle manque dans les régions intermédiaires. Chez le cochon d'Inde,

il y a de l'éléidine dans toute l'étendue de la muqueuse œsophagienne. Au niveau du cardia, à la limite de la muqueuse gastrique, se trouvent des papilles recouvertes d'une couche épithéliale épaisse dont les cellules sont chargées d'éléidine.

Chez le rat, la limite des deux muqueuses ne se fait pas au cardia, mais dans l'estomac lui-même qui se trouve ainsi divisé en deux régions. L'une, qui correspond au grand cul-de-sac, ne renferme pas de glandes et, comme l'œsophage, est tapissée d'épithélium pavimenteux stratifié ; l'autre, beaucoup moins étendue et qui se poursuit jusqu'au pylore, contient les glandes gastriques et est recouverte de l'épithélium caliciforme à petites cellules caractéristique. A la limite de ces deux régions, on observe un bourrelet blanchâtre relativement épais qui, sur des coupes perpendiculaires à la surface, se montre sous la forme d'une élevure papillaire munie d'un épithélium pavimenteux stratifié dont les cellules contiennent de l'éléidine.

En deçà de ce bourrelet, dans l'épithélium pavimenteux qui recouvre la muqueuse de l'estomac jusques à l'œsophage, comme dans l'œsophage lui-même, il y a une couche de cellules renfermant de l'éléidine.

Parmi les différentes papilles que l'on trouve à la surface de la langue du rat, il y a lieu de distinguer les papilles dentées qui correspondent aux papilles filiformes de l'homme, les papilles fongiformes et les papilles caliciformes. Les papilles caliciformes et les papilles fongiformes qui possèdent des organes ou bourgeons du goût sont recouvertes, comme on le sait, d'un épithélium pavimenteux stratifié. Je n'ai jamais observé d'éléidine dans cet épithélium, pas plus que dans les cellules qui composent les bourgeons du goût. Tout au contraire, il y a une grande quantité de cette substance dans l'épithélium des papilles dentées. Ces papilles ont toutes leur sommet dirigé en arrière comme des sortes d'épines disposées de manière à favoriser le cheminement du bol alimentaire. Or, l'étui épithélial de ces papilles n'a pas la même constitution dans toutes ses parties : il est beaucoup plus épais en avant sur la face antérieure de la papille qu'en arrière sur la face

postérieure de celle-ci. Chose curieuse, il contient une grande quantité d'éléidine en avant et point du tout en arrière. (*Voy. fig.* 3.) Ce que je viens de dire des papilles de la langue et de l'épithélium qui les recouvre chez le rat peut être observé chez un grand nombre de mammifères, le chien et les singes par exemple. Chez ces animaux, les papilles dentées dont les dimensions sont plus ou moins considérables et qui sont plus ou moins compliquées ont toujours leur pointe dirigée en arrière, et leur revêtement épithélial contient de l'éléidine en avant seulement. Chez le chat, les papilles dentées qui sont recouvertes d'un étui corné ayant la résistance et la dureté de l'ongle ne contiennent pas d'éléidine. Chez cet animal, on peut en observer cependant, mais en très petite quantité, sur les papilles dentées plus molles et plus petites qui se trouvent aux bords et à la pointe de la langue.

Chez une chauve-souris (*vesperugo noctula*) j'ai observé à côté des papilles dentées d'autres papilles qui ne sont ni fongiformes, ni caliciformes; elles se terminent par une excavation, une sorte de cratère; je les ai désignées sous le nom de papilles cratériformes. L'épithélium qui se trouve au fond du cratère de ces papilles est riche en éléidine.

Chose assez singulière, il existe chez l'homme à la face dorsale de la langue, au voisinage du V lingual, des papilles cratériformes[1]; mais elles sont beaucoup plus larges et plus hautes que celles des chauves-souris. Le revêtement épithélial qui occupe le sommet de ces papilles renferme une grande quantité de gouttes d'éléidine, tandis que les papilles filiformes n'en contiennent pas.

En terminant cet exposé rapide de la répartition de l'éléidine dans la peau et la muqueuse bucco-œsophagienne des mammifères, je répète que les animaux de ce groupe sont parmi les vertébrés les seuls chez lesquels j'aie trouvé de l'éléidine. Je n'en ai observé ni chez les oiseaux, ni chez les chéloniens, ni chez les reptiles, ni chez les sauriens, ni chez les batraciens, et cependant je l'ai recherchée chez un grand

[1] Ranvier, *Traité technique d'histologie*, p. 942.

nombre de ces animaux et dans toutes les régions où je pensais qu'il pouvait en exister.

Dans la note que j'ai présentée à l'Académie des sciences et que j'ai rappelée plus haut, j'ai rendu compte de quelques observations que j'avais faites sur la formation exagérée de l'éléidine dans certains produits pathologiques, par exemple dans les papillomes et dans le bourrelet de la pustule de variole. Depuis cette époque, M. E. Suchard a étendu ces premières recherches et a étudié plusieurs maladies cutanées dans lesquelles l'éléidine disparaît de l'épiderme.

Dans les épithéliomes et les hypertrophies papillaires quelles qu'elles soient, si la structure essentielle de l'épiderme est conservée à leur niveau, le stratum granulosum se montre considérablement épaissi, et les cellules qui le composent sont remplies de gouttes d'éléidine volumineuses beaucoup plus nombreuses qu'à l'état normal.

C'est là la donnée la plus générale que l'on puisse fournir sur la formation exagérée de l'éléidine, et l'accumulation de cette substance à la périphérie de la pustule de variole n'en est qu'un cas particulier.

Mais, au niveau de la pustule, même lorsque la suppuration ne s'est pas encore produite, l'éleidine manque complètement. Ce qui permet d'établir une autre considération générale qui est le complément de la première, c'est que toutes les fois que dans un état pathologique inflammatoire ou autre, le processus de kératinisation ne s'effectue pas, il ne se fait plus d'éléidine. C'est ainsi que, d'après l'observation de M. E. Suchard[1], dans les affections squameuses, vésiculeuses ou pustuleuses de la peau (psoriasis et eczéma vésiculeux) on ne trouve plus de cette substance au niveau des squames ou des vésicules.

Nous avons distingué[2] deux formes d'épithéliome pavimen-

[1] E. Suchard, Des modifications et de la disparition du *stratum granulosum*, etc. (*Archives de physiologie*, 1882, t. X, p. 204).

[2] Cornil et Ranvier, *Manuel d'histologie pathologique*.

teux lobulé, l'épithéliome corné et l'épithéliome colloïde ou muqueux. Dans l'épithéliome pavimenteux corné, le globe épidermique représente le terme du processus de kératinisation s'effectuant de la périphérie au centre dans un lobule épithélial de la tumeur. Chaque globe formé de cellules imbriquées et cornées est entouré d'une couche plus ou moins régulière de cellules légèrement aplaties et qui contiennent des gouttes d'éléidine. Dans les épithéliomes pavimenteux lobulés cornés bien caractérisés, ces gouttes sont nombreuses, et quelques-unes d'entre elles ont un diamètre relativement considérable ; elles sont plus volumineuses encore que celles que l'on observe dans l'épiderme des ongles embryonnaires.

En général, dans les épithéliomes pavimenteux muqueux ou colloïdes, il n'y a pas d'éléidine si la dégénérescence muqueuse qui se produit au centre des lobules de la tumeur est très accusée; mais on observe des cas dans lesquels les globes ayant l'apparence et les réactions de la matière colloïde, les cellules qui les entourent contiennent quelques granulations d'éléidine en général très petites. Ce sont là des exemples qui montrent qu'entre l'épithéliome pavimenteux lobulé corné et l'épithéliome pavimenteux muqueux, il peut exister des intermédiaires; du reste, il n'est pas absolument rare de trouver des épithéliomes dans lesquels certains lobules ont un globe colloïde à leur centre tandis que d'autres renferment un globe corné.

Je terminerai cette revue rapide sur l'éléidine dans les produits pathologiques par quelques observations sur l'acné varioliforme. J. Renaut[1] y a signalé la présence de cette substance, et partant, de là, il a considéré les globes réfringents que l'on observe dans le produit de la sécrétion morbide comme formés par de la matière cornée. Il y a une grande quantité d'éléidine dans les masses épithéliales qui constituent les lobules

[1] J. Renaut, Anatomie pathologique de l'acné varioliforme (*Annales de dermatologie et de syphiligraphie*, 2e série, t. I, p. 39).

de l'acné varioliforme et, sur des coupes de ces petites tumeurs faites en suivant les indications que j'ai données plus haut, il n'est pas difficile de suivre pas à pas l'évolution des cellules qui les composent. Mais, pour la bien comprendre, il faut partir de la stucture des glandes sébacées normales. Or, dans ces glandes, outre les cellules glandulaires proprement dites, qui, nées à la face interne de la membrane propre, se chargent progressivement de gouttelettes de graisse à mesure qu'elles avancent vers le centre de l'acinus et en prenant une forme globuleuse de plus en plus accusée, il y en a d'autres, au moins dans les grosses glandes sébacées de la face de l'homme, qui s'aplatissent et se soudent les unes aux autres pour former des travées qui cloisonnent la cavité glandulaire et limitent des espaces dans lesquelles les cellules sébacées proprement dites sont comprises.

Dans les lobules de l'acné varioliforme, le processus sébacé des cellules glandulaires est supprimé et les cellules qui à l'état physiologique sont destinées à le subir deviennent des globes homogènes, réfringents, qui augmentent progressivement de diamètre. Elles sont séparées les unes des autres par certaines cellules polyédriques et granuleuses d'abord, mais qui s'aplatissent bientôt et de plus en plus à mesure qu'on se rapproche du centre du lobule. Ce sont ces cellules qui, à une certaine phase de leur évolution, contiennent de l'éléidine. Celle-ci disparaît ensuite, et finalement les cellules qui en contenaient se kératinisent et forment des travées cornées entre lesquelles les cellules globuleuses sont comprises. L'éléidine concourt si peu à la formation de ces dernières cellules, qu'elles existent déjà avec tous leurs caractères dans le fond et sur les côtés des lobules de l'acné varioliforme dans des régions où l'éléidine ne se montre pas encore. Si, au lieu de colorer les coupes de l'acné varioliforme avec le picrocarminate, on les traite successivement par l'hématoxyline et l'éosine, les cellules globuleuses se montrent colorées en violet, les travées cornées qui les séparent sont rouges, et le stratum corneum de l'épiderme voisin normal affecte la même coloration. Je ne sais pas quelle est la nature de la substance qui infiltre les cellules globuleuses, mais, d'après

ses réactions, je pense que ce n'est ni de la matière colloïde, ni de la matière cornée [1].

EXPLICATION DES FIGURES DE LA PLANCHE III.

Toutes les préparations représentées dans cette planche ont été faites par la même méthode : coupes faites après durcissement du tissu par un séjour de 24 heures dans l'alcool ordinaire. Coloration au moyen du picrocarminate d'ammoniaque en solution faible, conservation dans la glycérine.

Fig. 1.

Coupe transversale de la peau de la face palmaire du doigt indicateur de l'homme faite perpendiculairement aux crêtes papillaires.

l, Stratum lucidum; — *g*, stratum granulosum; — *m*, corps muqueux; — *d*, derme; — *v*, vaisseaux sanguins. — Grossissement faible.

Fig. 2.

La même coupe observée à un fort grossissement; — *c*, couche cornée; — *f*, flaques d'éléidine répandues à la surface du stratum lucidum et dans l'intérieur desquelles se sont produites des vacuoles incolores; *e*, cellules du stratum granulosum chargées de gouttelettes d'éléidine; — *m*, cellules du corps muqueux de Malpighi; — *d*, dents au moyen desquelles les cellules de la première rangée du corps muqueux sont implantées dans le derme.

Fig. 3.

Coupe verticale antéro-postérieure de la muqueuse du dos de la langue du rat; — *a*, face antérieure des papilles dentées; — *p*, face postérieure des mêmes papilles; — *e*, éléidine. — Grossissement faible.

Fig. 4.

Coupe verticale antéro-postérieure de la muqueuse palatine du rat; — *d*, chorion muqueux; — *m*, cellules profondes de l'épithélium pavimenteux stratifié; — *g*, cellules chargées de granulations d'éléidine; — *l*, couche lamellaire superficielle. — Grossissement moyen.

Fig. 5.

Coupe longitudinale d'un poil à bulbe creux de la barbe de l'homme. — La papille *a* a été coupée obliquement; — *c*, enveloppe connective du follicule; —

[1] La note que j'ai communiquée à l'Académie des sciences, le 10 décembre 1883, *De l'existence et de la distribution de l'éléidine dans la muqueuse bucco-œsophagienne des mammifères*, a été faite après ce travail, bien qu'elle porte une date antérieure.

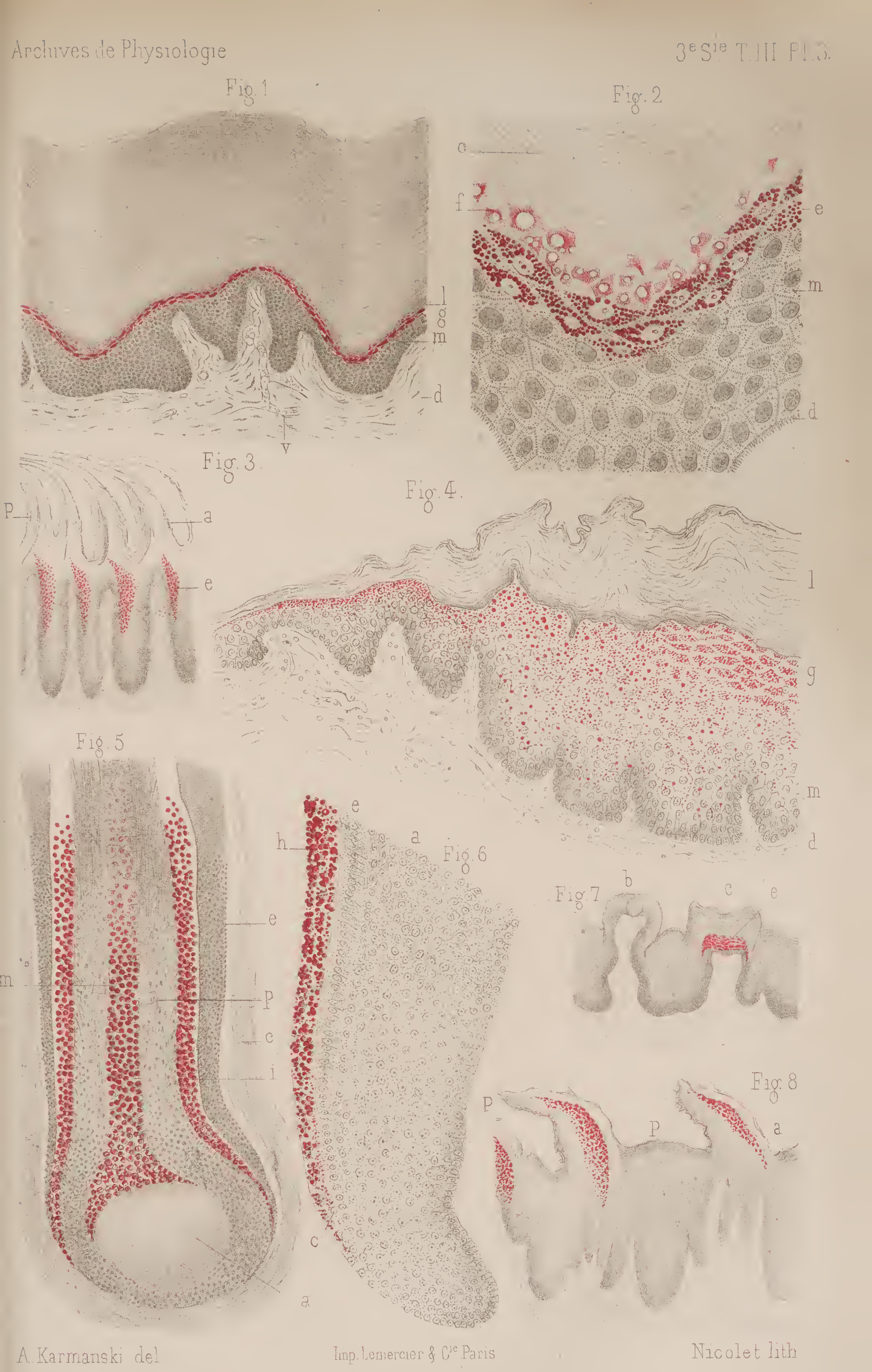

A. Karmanski del

Imp. Lemercier & Cie Paris

Nicolet lith

e, gaine épithéliale externe ; — *i*, gaine épithéliale interne ; — *p*, écorce du poil; — *m*, moelle du poil. — Grossissement faible.

Fig. 6.

Portion d'une coupe verticale d'un poil de la barbe de l'homme correspondant aux couches épithéliales qui recouvrent la papille;— *a*, cellules formatives de l'écorce du poil; — *e*, cellules formatives de l'épidermicule du poil ; — *c*, région correspondant à la cuticule de la gaine épithéliale interne dans laquelle on voit des grains d'éléidine; — *h*, gaine épithéliale interne chargée de granulations d'éléidine. — Grossissement moyen.

Fig. 7.

Coupe verticale antéro-postérieure de la langue de la chauve-souris *(vesperugo noctula)* ; — *b*, papilles fongiformes avec un bourgeon du goût ; — *c*, une papille cratériforme contenant de l'éléidine. — Grossissement moyen.

Fig. 8.

Coupe verticale antéro-postérieure de la muqueuse de la face dorsale de la langue du macaque; — *a*, face antérieure des papilles dentées ; — *p*, face postérieure des mêmes papilles. — Grossissement faible.

II

RECHERCHES ANATOMO-CLINIQUES SUR LES SCLÉROSES BILATÉRALES DE LA MOELLE ÉPINIÈRE CONSÉCUTIVES A DES LÉSIONS UNILATÉRALES DU CERVEAU,

Par le Dr **A. PITRES.**

Professeur à la Faculté de médecine de Bordeaux.

PLANCHE IV.

Tout le monde admet, depuis les travaux justement estimés de Ludwig Türck et de MM. Charcot, Bouchard, Vulpian, etc., que les dégénérations secondaires de la moelle, consécutives aux lésions en foyers des hémisphères cérébraux, occupent systématiquement certains faisceaux médullaires déterminés dont elles partagent la distribution topographique, de telle sorte que la localisation nettement précisée de la dégénération secondaire, permet d'affirmer la spécialisation anatomique et fonctionnelle des faisceaux dégénérés. C'est sur ces principes que sont fondées nos connaissances les plus certaines sur la constitution du faisceau pyramidal. Les dégénérations secondaires d'origine cérébrale siègent, dit-on, tantôt exclusivement dans le cordon latéral du côté opposé à la lésion cérébrale, tantôt à la fois dans le cordon latéral du côté opposé et dans la partie la plus interne du cordon antérieur du coté correspondant à la lésion cérébrale. On en conclut, que, chez certains sujets, toutes les fibres du faisceau pyramidal d'un côté s'entrecroisent avec leurs congénères à la partie inférieure du bulbe et passent dans le cordon latéral du côté opposé,

tandis que chez d'autres sujets, une partie seulement des fibres du faisceau pyramidal passe dans le cordon latéral du côté opposé, l'autre partie se continuant directement dans le cordon antérieur du côté correspondant. Tel est en quelque mots le résumé des idées développées par Ludwig Türck, en 1853, et devenues depuis cette époque tout à fait classiques, car les travaux les plus récents n'ont fait que les confirmer sans y rien ajouter d'essentiel. Les recherches de M. Flechsig en particulier ont mieux précisé les variétés individuelles que peut présenter l'entrecroisement des faisceaux pyramidaux, mais elles n'ont rien changé à l'ensemble de nos connaissances sur ce point spécial de l'anatomie de la moelle : elles conduisent toutes à cette conclusion, à savoir que le faisceau pyramidal croisé occupe toujours le cordon latéral du côté opposé, que le faisceau pyramidal direct, quand il existe, occupe toujours le cordon antérieur du côté correspondant.

J'espère pouvoir démontrer dans le présent mémoire que les dégénérations descendantes d'origine cérébrale n'ont pas toujours la distribution topographique indiquée par Ludwig Türck et par ses successeurs ; que, dans certains cas par exemple, une lésion unilatérale du cerveau peut donner lieu à une dégénération descendante occupant symétriquement les deux cordons latéraux de la moelle épinière ; que ce mode de distribution de la dégénération secondaire qui n'est en rapport ni avec la nature ni avec le siège ni avec l'étendue de la lésion initiale du cerveau, dépend, selon toute vraisemblance, de variations individuelles et préexistantes dans l'entrecroisement du faisceau pyramidal ; et qu'enfin la notion des formes anormales des dégénérations cérébro-médullaires doit entrer en ligne de compte dans l'interprétation de certains symptômes bilatéraux de l'hémiplégie d'origine cérébrale.

J'exposerai d'abord, sans y joindre aucun commentaire, dix observations que j'ai pu recueillir de dégénérations des deux cordons latéraux de la moelle épinière survenues consécutivement à des lésions unilatérales du cerveau. Je chercherai ensuite à tirer de ces faits les principales déductions anatomiques et pathologiques que me semble comporter leur étude.

I

Observation I. — *Hémiplégie droite datant de trois ans; contracture secondaire du membre supérieur droit; marche impossible sans béquille. Autopsie : foyer ocreux de la région capsulaire gauche; intégrité de l'hémisphère cérébral droit; dégénération descendante dans le pédoncule et la pyramide du coté gauche; sclérose bilatérale de la moelle épinière, très dense dans le cordon latéral droit, plus légère et plus diffuse dans le cordon latéral gauche.*

Blanc Laurent, agé de 30 ans, marchand ambulant, est entré dans mon service à l'hôpital Saint-André de Bordeaux, salle XVI, n° 17, le 1er juin 1881.

D'une constitution robuste, Blanc ne signale dans ses antécédents qu'une varioloïde à l'âge de 7 ans et des fièvres intermittentes bénignes à l'âge de 22 ans. En 1877 il eut un chancre mou avec un bubon suppuré de l'aine. Le chirurgien qui incisa le bubon ne fit suivre au malade aucun traitement général et il n'y eut, après la cicatrisation du chancre, ni maux de gorge, ni plaques muqueuses, ni alopécie temporaire, ni éruptions cutanées d'aucune espèce.

En 1878, sans aucun prodrome et après avoir travaillé comme à l'ordinaire pendant toute la journée, Blanc, se rendant au café où il allait rejoindre ses amis, ressentit un éblouissement tel qu'il fut obligé, pour ne pas tomber, de s'accrocher à la grille d'un square près duquel il passait. Il n'eut pas de convulsions et ne perdit pas connaissance. Il lui sembla, dit-il qu'il allait tomber tout à coup dans un précipice. Deux personnes qui l'aperçûrent accroché à la grille du square s'offrirent à le reconduire chez lui, mais il ne put leur répondre; il prit leur bras et se dirigea avec eux vers son domicile, en indiquant la route par gestes.

Lorsqu'il arriva chez lui on constata qu'il était hémiplégique droit et aphasique. Il resta au lit un mois sans pouvoir parler ni se lever, puis la parole revint peu à peu et la paralysie des membres diminua graduellement sans cependant disparaître tout à fait, car jamais le malade n'a pu se servir facilement du membre supérieur droit et il n'a jamais pu marcher qu'avec beaucoup de peine et en se soutenant avec une béquille. Jamais il n'a eu d'autre attaque apoplectique.

Dans les premiers jours de juin 1881, Blanc s'aperçut que ses membres inférieurs étaient très enflés. Les jours suivants le gonflement œdémateux gagna les membres supérieurs et la face; il était généralisé par tout le corps quand le malade rentra à l'hôpital.

État actuel le 15 *juin* 1881. — Anasarque considérable. Urines abondantes (2,700 c. c. par 24 heures) renfermant 4 grammes d'albumine par litre. Bronchite albuminurique avec expectoration de crachats verdâtres légèrement sanguinolents. Battements du cœur faibles, réguliers, sans souffle ni bruit de galop, pas de signes d'hypertrophie cardiaque.

Hémiplégie droite totale, sans troubles de la sensibilité cutanée. La face est asymétrique, la narine gauche est plus large et plus mobile dans les mouvements respiratoires que la gauche; la commissure labiale droite est un peu abaissée; la pointe de la langue est sensiblement déviée vers la droite. L'articulation des mots est un peu gênée, mais sans aphasie véritable. Les pupilles sont égales; les mouvements des yeux et des paupières sont normaux.

Le membre supérieur droit est contracturé, les doigts sont assez fortement fléchis dans la paume de la main. Les mouvements volontaires sont possibles mais ils sont lents et limités. Le malade ne peut pas porter la main droite à la hauteur de sa bouche. Les mouvements communiqués sont peu étendus et provoquent des douleurs articulaires très vives.

Le membre inférieur droit repose sur le lit en extension complète. Le malade peut le soulever à une certaine hauteur et fléchir assez fortement la jambe sur la cuisse. Les mouvements du pied sont presque nuls. Il n'y a pas de rigidité notable des muscles, on peut facilement imprimer des mouvements passifs au membre inférieur sans éprouver de résistance et sans provoquer de douleurs. En relevant la pointe du pied en flexion dorsale on obtient quelques soubresauts de trépidation épileptoïde qui diminuent et cessent complètement après quelques secondes, bien qu'on s'étudie à ne pas diminuer la pression exercée sur le pied.

Le réflexe rotulien est très fort du côté droit et aboli du côté gauche; le reflexe au chatouillement de la plante des pieds est très fort des deux côtés.

Il n'y a, lorsque le malade est couché dans le lit, aucun trouble apparent dans la mobilité des membres du côté gauche. Il peut aisément, lorsqu'on l'en prie, fléchir ou étendre la jambe ou la cuisse gauche, élever ou abaisser le bras. Mais quand on veut le faire marcher, il éprouve de grandes difficultés à se tenir en équilibre, il ne peut se tenir debout et mettre les jambes l'une devant l'autre que lorsqu'il est fortement soutenu par un aide ou solidement appuyé sur une béquille.

Quelques jours après son entrée à l'hôpital, le malade est pris d'accidents urémiques (diarrhée, somnolence) et il meurt le 23 août 1881.

Autopsie le 24 *août.* — Les *reins* sont très volumineux, lisses, avec une coloration blanc jaunâtre parsemée de marbrures rouges. La capsule se détache facilement. A la coupe, les pyramides ont leur aspect normal, tandis que la substance corticale est très épaissie et pré-

sente une couleur jaune pale. Le *cœur* n'est pas hypertrophié : valvules et myocarde sains ; *foie* normal. Dans le *poumon* gauche, on trouve des tubercules caséeux dont trois déjà ramollis forment de petites cavernules grosses comme des noisettes. Le poumon droit est simplement congestionné.

Encéphale. — Les os du crâne et la dure-mère sont normaux, Les artères de la base et des méninges sont remarquablement saines. Le *cerveau* est ferme.

L'*hémisphère droit* est absolument sain. Les méninges se détachent partout très facilement de l'écorce sous-jacente ; leurs vaisseaux ne présentent pas de traces de sclérose ni d'athérome. Les circonvolutions, le centre ovale, les masses centrales, les ventricules latéraux sont dans un état de parfaite intégrité.

Hémisphère gauche. — Les méninges sont saines, sans adhérences. Les circonvolutions ne présentent aucune altération appréciable, elles ont partout, et particulièrement au niveau de la zone motrice, du lobule de l'insula et de la troisième circonvolution frontale, leur couleur et leur consistance normales. Les circonvolutions de la face interne sont saines aussi. Sous l'épendyme du ventricule latéral on aperçoit, au niveau de la portion moyenne du noyau caudé, une grosse dépression irrégulière, à fond celluleux, d'une couleur jaune verdâtre. Cette dépression correspond à un ancien foyer ocreux de la région capsulaire et du corps strié, dont on peut facilement déterminer la topographie sur des coupes méthodiques de l'hémisphère. Il commence en avant au niveau de la coupe pédiculo-frontale et s'étend en arrière jusqu'à la coupe pariétale. Sur les coupes pédiculo-frontale et frontale il a détruit en totalité les deux noyaux du corps strié et la portion correspondante de la capsule interne sans atteindre l'avant-mur et les circonvolutions de l'insula. Sur la coupe pariétale, le foyer se prolonge dans les masses grises du noyau caudé et du noyau lenticulaire en épargnant la couche optique et la capsule interne. La coupe pédiculo-pariétale est saine.

Il n'y a rien d'anormal dans le cervelet.

Sur le *pédoncule cérébral gauche*, on distingue nettement une bande longitudinale, triangulaire, d'un gris jaunâtre, occupant exactement le tiers moyen de la face inférieure du pédoncule.

La *protubérance* est asymétrique. La moitié gauche est notablement plus grêle que la droite.

La *pyramide antérieure gauche* est également plus grêle que la droite et présente une teinte grisâtre des plus manifestes.

Sur la surface extérieure de la *moelle*, examinée à l'œil nu, après section de la dure-mère, on distingue une légère coloration grisâtre dans toute l'étendue du cordon latéral droit.

Examen microscopique de la protubérance du bulbe et de la moelle épinière après durcissement[1].

A. — *Protubérance.* — Sur les coupes minces de la protubérance, préparées et colorées d'après les procédés ordinaires, il est facile de s'assurer que la diminution de volume de la moitié gauche de cet organe tient uniquement à l'atrophie du faisceau pyramidal correspondant. En comparant les deux moitiés des coupes, on constate en effet que du côté droit le faisceau pyramidal a conservé toutes ses apparences normales. Il est formé par des fascicules séparés les uns des autres par de petits amas de substance grise. Ces fascicules sont constitués par des fibres nerveuses moins volumineuses que celles qui entrent dans la composition des cordons médullaires, mais formées aussi d'un cylindre-axe central entouré par une mince gaine de myéline. Du côté gauche le faisceau pyramidal a de tout autres apparences. Il est de moitié environ plus petit que du côté opposé. Les fascicules des fibres sont remplacés par des nappes d'un tissu dense, fibroïde, parsemé de noyaux assez abondants et de vaisseaux sanguins très nombreux. C'est à peine si de loin en loin on peut reconnaître au milieu de ce tissu quelques rares tubes nerveux entourés de leur gaine de myéline. Les faisceaux de fibres transversales sont normaux; les amas de substance grise sont plus grêles que du côté opposé mais ne paraissent pas notablement sclérosés (*Voir* Pl. IV, *fig.* 1).

Les autres parties de la protubérance, les fibres du pont de Varole, tout ce qui entre dans la constitution de l'étage supérieur, etc., ne présentent aucune altération.

[1] Les questions de technique histologique ont pris une telle importance qu'il convient d'indiquer toutes les manipulations que nous avons fait subir aux portions des centres nerveux destinées à l'examen microscopique. Le durcissement a toujours été obtenu par l'action successive du bichromate d'ammoniaque, de l'acide picrique, de la gomme et de l'alcool. Aussitôt après l'autopsie, la moelle, le bulbe et la protubérance, divisés en fragments de 2 centimètres de longueur, sont plongés dans un grand flacon renfermant deux litres de solution à 2 0/0 de bichromate d'ammoniaque. Après deux ou trois mois de séjour dans ce liquide le tissu nerveux a acquis une certaine fermeté, mais il serait encore très difficile d'y pratiquer des coupes minces. Pour achever le durcissement, les fragments destinés à l'étude sont lavés à grande eau et immergés dans une solution concentrée d'acide picrique (48 heures), puis dans une solution sirupeuse de gomme arabique (24 heures) et enfin dans de l'alcool ordinaire (48 heures.) On peut alors les monter facilement dans le microtome de Ranvier et les couper en tranches très minces. Les coupes plongées pendant quelques heures dans de l'eau pure se dépouillent de la gomme et de l'excès d'acide picrique qui les imprégnait. Elles sont alors colorées par l'immersion dans des solutions faibles de picro-carmin ou de noir d'aniline, deshydratées par l'alcool absolu, éclaircies par l'essence de girofle et montées en préparations persistantes dans le baume de Canada.

En somme : *atrophie avec transformation scléreuse du faisceau pyramidal du côté gauche, intégrité complète des autres régions, et particulièrement du faisceau pyramidal du côté droit.*

B. — Bulbe. — Les coupes transversales pratiquées au niveau des noyaux de l'hypoglosse et du pneumogastrique permettent de constater de prime abord une atrophie très manifeste de la pyramide antérieure gauche. Avec un très faible grossissement (obj. 0, oc. 1, Vérick) on peut apprécier le degré de cette atrophie et constater que les diamètres des aires occupées par les pyramides gauche et droite sont entre eux dans le rapport de 2 à 3 environ (Pl. IV, *fig.* 2).

Pour étudier les détails de la structure des pyramides, il faut employer un grossissement plus fort (obj. 2 à 6, oc. 1, V.). On voit alors que le tissu qui constitue la pyramide droite est tout à fait normal.

Celui qui apparaît sur la coupe de la pyramide gauche est au contraire très altéré : il est dense, vivement coloré par le carmin, formé par un tissu fibrillaire ou fibroïde au milieu duquel on aperçoit les coupes de vaisseaux sanguins relativement très volumineux et très nombreux, entourés de parois et de gaines conjonctives périvasculaires fort épaisses. Dans ce tissu on n'aperçoit presque plus de sections de tubes nerveux entourés de gaines de myéline. Peut-être y existe-il des cylindraxes nus, mais, en tous cas, ils ne se distinguent pas nettement des cellules ou des noyaux plongés dans la masse fibroïde.

Les fibres arciformes qui contournent la face antérieure des pyramides et les faisceaux de fibres transversales qui pénètrent dans leur intérieur sont également saines à droite et à gauche. Il en est de même des noyaux pyramidaux, des olives, des prolongements du raphé médian, de tous les noyaux situés sur le plancher du quatrième ventricule, etc.

Sur les coupes pratiquées à la partie inférieure du bulbe, au-dessous du bec du calamus scriptorius, la pyramide du côté gauche présente les mêmes altérations que dans les coupes pratiquées au niveau du quatrième ventricule.

La forme seule de la région pyramidale altérée est différente : au lieu d'être ovalaire et située à la partie la plus antérieure de la coupe, comme cela avait lieu dans les coupes des régions moyenne et supérieure du bulbe, l'îlot sclérosé est devenu triangulaire et s'enfonce jusqu'au voisinage du noyau du spinal en longeant la lèvre correspondante du sillon médian antérieur. Jusqu'au niveau de l'entrecroisement les lésions sont exactement limitées à la pyramide gauche : toutes les autres parties du bulbe paraissent être normales :

En résumé : *atrophie avec transformation scléreuse de la pyramide antérieure du côté gauche ; intégrité complète des autres parties du bulbe et particulièrement de la pyramide du côté droit.*

C. — Moelle épinière. — Un très faible grossissement (obj. 0, oc. 1 V.)

suffit pour reconnaître et pour fixer exactement les limites des altérations.

A la région cervicale on remarque tout d'abord dans le cordon latéral droit une tache de sclérose, tranchant fortement par sa coloration d'un rouge vif et par l'homogénéité apparente de son tissu sur les parties voisines (Pl. IV, *fig.* 3).

Cette tache, dont les bords sont assez nettement tranchés, a une forme triangulaire. Elle n'occupe que la partie postérieure du cordon latéral. Son bord externe est séparé de la limite extérieure de la moelle par une bande assez large de tissu nerveux normal. Son bord interne touche en certains points le bord externe de la corne postérieure droite.

Étudiée avec un grossissement moyen ou fort (obj. 2 ou 7, oc. 1, V.) le tissu qui la forme paraît être un tissu dense, fibroïde, peu nucléé. Il contient un nombre relativement considérable de vaisseaux sanguins remplis de masses hématiques altérées par le bichromate. Ces vaisseaux ont des parois épaisses et sont entourés de lamelles conjonctives circulaires et imbriquées, dont l'ensemble rappelle un peu l'aspect des enveloppes lamelleuses des nerfs périphériques. Au centre même de l'îlot de sclérose on ne distingue qu'un très petit nombre de tubes nerveux à myéline : ces tubes deviennent un peu plus abondants vers la périphérie.

Le cordon latéral du côté gauche est moins profondément altéré que son congénère, mais il est cependant le siège d'altérations évidentes.

Il est traversé par une série de tractus rouges qui s'anastomosent les uns avec les autres et forment sur presque toute la surface de sa coupe un véritable réseau à mailles serrées. Ces tractus ont la même structure dense et fibroïde que l'ilot sclérosé du côté opposé. Les mailles qu'ils forment limitent des espaces de dimensions très inégales, dans lesquels on aperçoit des tubes nerveux ayant toutes les apparences de l'état normal. Le nombre des tubes nerveux renfermés dans chacune ces mailles varie de 1 à 12.

Il résulte de ces dispositions une sorte de *sclérose réticulée* qui occupe les deux tiers postérieurs du cordon latéral, dans des points symétriques à ceux occupés par l'îlot de *sclérose massive* du côté opposé. — A gauche comme à droite la portion la plus externe du faisceau latéral (faisceau cérebelleux direct) est totalement épargnée, ainsi que la portion du faisceau latéral qui confine à la corne antérieure et au col de la corne postérieure.

Les cordons de Türck sont à peine altérés : celui du côté droit est très légèrement sclérosé dans toute son étendue. Sur la moitié postérieure du bord le plus interne de celui du côté gauche existe un léger épaississement réticulaire formant une bande très étroite qui borde le sillon médian antérieur. Ces altérations méritent à peine d'être signalées tant elles sont légères.

Les cordons antérieurs proprement dits (zones radiculaires antérieures) ne présentent aucune altération appréciable. Il en est de même des zones radiculaires postérieures. Les cordons de Goll sont un peu plus rosés que les parties voisines, sans qu'on puisse dire qu'ils soient manifestement sclérosés.

Les cornes antérieures paraissent parfaitement saines. Leurs cellules, munies de beaux prolongements, sont très nombreuses. Il y en a sensiblement autant dans la corne droite que dans la gauche. Les cornes postérieures ne présentent rien d'anormal.

Les commissures antérieure et postérieure ont toutes les apparences de l'état normal. Il ne paraît y avoir aucune altération des tubes nerveux ni de la névroglie qui entrent dans la constitution de la commissure blanche antérieure. Il n'y a pas d'épaississement péri-épendymaire.

Sur les coupes pratiquées au niveau du renflement lombaire, il existe un îlot de sclérose massive, limité à la partie postérieure du cordon latéral droit, et un îlot de sclérose réticulaire dans le point symétrique du cordon latéral gauche. Leur structure est identique à celle des îlots analogues décrits dans la région cervicale. Au point de vue topographique, il y a ces différences à noter que dans la région lombaire les points altérés sont proportionnellement plus petits que dans la région cervicale, et qu'ils s'étendent en dehors jusqu'à la limite extérieure de la moelle. Les cordons antérieurs (cordons de Türck et zones radiculaires), les cordons postérieurs (cordons de Goll et zones radiculaires), les cornes et les commissures ne présentent absolument aucune altération appréciable (Pl. IV, *fig.* 4).

En résumé : *Sclérose massive et continue dans toute la hauteur de la moelle, du cordon latéral droit; sclérose réticulaire étendue aussi à toute la hauteur de la moelle, du cordon latéral gauche : altérations insignifiantes du cordon de Türck du côté gauche. Intégrité complète de toutes les autres parties de la moelle.*

Observation II. — *Hémiplégie gauche totale, datant de deux ans; contracture secondaire des membres du côté gauche; marche très difficile. — Vaste foyer de ramollissement cortical et central sur l'hémisphère droit; dégénération secondaire du pédoncule et de la pyramide droits; sclérose bilatérale de la moelle épinière, très marquée dans le cordon latéral gauche, beaucoup plus légère dans le cordon latéral du côté opposé.*

Roland, Marie, journalière, âgée de 40 ans, est entrée dans mon service, à l'hôpital Saint-André, le 5 mai 1881.

Sujette depuis son enfance à des étouffements et à des battements

de cœur, bien réglée, d'une constitution vigoureuse, Roland n'a eu, jusqu'en 1880, aucune maladie sérieuse.

Le 14 avril 1880, étant à table avec sa mère, elle eut, dit-elle, « un moment de faiblesse ». On la transporta sur son lit, où elle reprit bien vite ses sens, mais à partir de ce moment elle fut paralysée de tout le côté gauche du corps. Quatre mois après le début de l'hémiplégie, elle eut, un jour, sans cause connue, une « crise nerveuse » caractérisée par des vertiges, des convulsions du bras gauche et finalement par une perte complète de connaissance. Des crises semblables d'*épilepsie jacksonienne* se sont montrées depuis, une dizaine de fois environ.

Lorsque Roland entra à l'hôpital, on constata qu'elle était atteinte d'une *hémiplégie gauche* totale, avec contracture secondaire très forte dans le membre supérieur, et un peu moins marquée dans le membre inférieur. — Trépidation épileptoïde par le relèvement de la pointe du pied gauche. Réflexe rotulien très exagéré à gauche. Les mouvements volontaires des membres du côté gauche sont lents, difficiles, manifestement gênés par la rigidité musculaire. Les mouvements provoqués sont possibles, mais ils déterminent d'assez vives douleurs. Légère asymétrie faciale. Pas d'aphasie. Les membres du côté droit paraissent jouir de leur mobilité normale. Ils ne sont pas le siège de contracture : leur force est assez bien conservée. Malgré cette intégrité apparente de la motilité des membres du côté droit, la malade peut à peine se tenir debout seule; il ne lui est possible de faire quelques pas qu'en se tenant solidement accrochée à son lit ou au bras d'un aide. Même dans ces conditions, la marche est très pénible, presque impossible, et ne peut être prolongée au delà de quelques minutes. Rétrécissement mitral. Chute de l'utérus. Mort d'asystolie le 9 février 1882.

Autopsie. — Le *cœur* est volumineux : l'hypertrophie porte spécialement sur le ventricule gauche. La valvule mitrale est parcheminée, épaissie et forme un entonnoir rigide qui permet difficilement l'introduction du bout de l'index. *Foie* muscade. *Reins* congestionnés, non granuleux. *Poumons* œdémateux, avec nombreuses adhérences pleurales anciennes.

Encéphale. — Les os du crâne et la dure-mère ne présentent rien d'anormal. Les artères de l'héxagone et des méninges ne sont pas athéromateuses. L'*hémisphère cérébral gauche* est sain; les méninges se détachent facilement. On ne trouve dans les circonvolutions, le centre ovale, les noyaux centraux, aucune altération appréciable. L'*hémisphère droit* est au contraire le siège d'une grosse lésion destructrice. Avant même d'avoir enlevé les méninges, on remarque le long de la scissure de Sylvius une dépression allongée qui correspond à un vaste foyer de ramollissement. Sur la face interne du ventricule, au

niveau de la partie moyenne du noyau caudé, on remarque aussi une large dépression sous-épendymaire, à fond ocreux.

Les méninges se détachent facilement des circonvolutions, sauf au niveau du foyer de ramollissement cortical, où elles entraînent de gros fragments de substance cérébrale ramollie.

Ce ramollissement intéresse : 1° la première circonvolution sphénoïdale dans toute son étendue ; 2° le tiers antérieur et le tiers postérieur de la deuxième sphénoïdale, jusqu'au pli courbe qui est conservé ; 3° toutes les circonvolutions de l'insula de Reil, dont il ne reste plus trace ; 4° l'extrémité inférieure des circonvolutions frontale et pariétale ascendantes ; 5° le pied et le bord inférieur de la troisième circonvolution frontale.

Les lésions ne sont pas limitées à l'écorce ; elles s'enfoncent au contraire très profondément dans l'intérieur de l'hémisphère, si bien qu'au niveau des coupes frontale et pariétale le ramollissement pénètre jusqu'au noyau caudé, en détruisant complètement l'avant-mur, la capsule externe, le noyau lenticulaire et la capsule interne. La couche optique est intacte.

Les *pédoncules cérébraux*, examinés par leur face inférieure, sont inégaux : le droit est plus étroit que le gauche, et ses deux tiers internes présentent une coloration grisâtre. La *protubérance* est asymétrique, moins saillante du côté droit que du côté gauche.

La pyramide antérieure droite est aussi plus grêle que la gauche, sans que sa coloration paraisse sensiblement modifiée.

La *moelle* ne présente à sa surface aucune anomalie appréciable. Sur les coupes à l'état frais on aperçoit une légère teinte grisâtre du cordon latéral gauche.

Examen microscopique après durcissement.

A. — Protubérance. — Le faisceau pyramidal du côté droit est considérablement atrophié. Son volume représente à peu près la moitié de celui du côté gauche. Son tissu est transformé en un tissu fibrillaire fortement coloré par le carmin ou par le noir d'aniline et dans lequel les tubes nerveux à myéline ont presque totalement disparu. Cette transformation scléreuse n'épargne aucun des petits faisceaux secondaires dont l'ensemble représente le système des fibres cortico-médullaires. Les noyaux de substance grise qui se trouvent placés entre l'écartement des fibres du faisceau pyramidal sont déformés, et manifestement moins volumineux que leurs congénères du côté opposé, mais ils paraissent avoir subi une atrophie simple ; les cellules qui persistent dans leur intérieur sont bien conservées ; leur tissu ne paraît pas avoir subi d'épaississement interstitiel appréciable (Pl. IV, *fig.* 5).

Les fibres du pont de Varole et tout l'étage supérieur de la protubérance sont parfaitement sains. Il en est de même du faisceau pyramidal du côté gauche.

B. — Bulbe. — Atrophie de la pyramide antérieure droite dont le tissu interstitiel, beaucoup plus dense que du côté opposé, forme des réseaux à mailles serrées dans le centre desquels on distingue encore un assez grand nombre de tubes nerveux à myéline. Les noyaux pyramidaux, les olives et tout le reste du bulbe sont normaux. La pyramide antérieure gauche ne présente aucune altération appéciable (Pl. IV, *fig.* 6).

C. — Moelle. — Dans toute la hauteur de la moelle, le cordon latéral gauche est le siège d'une sclérose réticulée des plus nettes.

Cette altération occupe toute l'aire du cordon latéral proprement dit, n'épargnant absolument que la portion de ce cordon qui correspond au faisceau cérébelleux direct. Les travées ne sont pas plus denses dans la partie postérieure du cordon latéral (siège ordinaire des dégérations secondaires) que dans sa partie antérieure. Dans les mailles formées par les anastomoses des travées on distingue un bon nombre de tubes nerveux intacts et assez souvent aussi, des espaces clairs, arrondis, présentant à leurs centres ou sur leurs bords un ou plusieurs petits noyaux pâles. Ces espaces paraissent correspondre à des corps granuleux dont la substance graisseuse est devenue transparente par le fait des opérations subies par les coupes (Pl. IV, *fig.* 7).

Le cordon latéral droit présente des altérations tout à fait semblables mais moins avancées. L'épaississement des travées névrogliques occupe, de même que du côté opposé, toute l'aire du faisceau pyramidal, et il épargne seulement la région externe qui contient les fibres du faisseau cérébelleux direct. Mais ces travées sont moins épaisses, les vaisseaux qui les traversent sont moins abondants et moins larges, les tubes nerveux qui sont renfermés entre leurs anastomoses sont proportionnellement plus nombreux.

Tout le reste de la moelle est sain. Les cordons de Türck ne présentent pas traces d'altération. Les cordons antérieurs proprement dits, les cordons postérieurs en totalité, les cornes de substance grise, les deux commissures ont toutes les apparences de l'état normal.

Observation III. — *Hémiplégie droite ancienne; contracture permanente du membre supérieur droit et des deux membres inférieurs. Autopsie : foyer ocreux de la région capsulaire gauche ; dégénération secondaire du pédoncule et de la pyramide antérieure gauches ; sclérose bilatérale de la moelle, un peu plus dense dans le cordon latéral droit que dans le gauche ; léger épaississement interstitiel du cordon de Türck du côte droit, dans la région cervicale seulement.*

Vandernoot, Thérèse, 59 ans, morte à l'hôpital Saint-André de Bor-

deaux (service de M. de Fleury), le 2 février 1881. Cette malade était atteinte d'une hémiplégie droite ancienne sans aphasie. Contracture très marquée du membre supérieur droit. Les deux membres inférieurs étaient également contracturés, les jambes fléchies sur les cuisses et les cuisses repliées sur le bassin. Le membre supérieur gauche était libre et la malade pouvait priser et même manger seule avec la main gauche ; la main droite ne pouvait lui rendre aucun service. La malade ne pouvait se lever ni se tenir debout.

Autopsie. — Les vaisseaux de la base de l'encéphale sont peu athéromateux. *Cerveau. Hémisphère droit :* sain. *Hémisphère gauche :* sur la paroi du ventricule latéral on voit une forte dépression sous-épendymaire, à fond jaune ocreux, occupant la portion moyenne du noyau caudé. Les circonvolutions sont normales. La coupe de Flechsig fait reconnaître à l'extrémité postérieure du tiers moyen de la capsule interne, en arrière du genou, un foyer hémorragique ancien, du volume d'une noix, à parois celluleuses infiltrées de masses cristallines rougeâtres. *Cervelet :* sain.

Sur le tiers moyen du *pédoncule cérébral gauche*, on aperçoit une bande grisâtre triangulaire de dégénérescence secondaire, qui n'existe pas du côté opposé.

La *pyramide antérieure gauche* est plus petite que la droite et d'une coloration grise.

La *moelle* est sectionnée transversalement à diverses hauteurs. Sur toutes les surfaces de coupe on voit que le cordon latéral droit présente une teinte grisâtre translucide que ne présente pas le cordon latéral du côté opposé.

Cependant, en examinant au microscope des fragments frais des cordons latéraux, droit et gauche, dissociés sur une lame de verre dans une goutte de picro-carmin, on y trouve des corps granuleux à peu près en aussi grand nombre d'un côté que de l'autre.

Sur des coupes minces de la moelle pratiquées après durcissement dans la solution de bichromate d'ammoniaque et montées dans le baume du Canada par les procédés ordinaires, on aperçoit à un faible grossissement des altérations très évidentes.

Sur les coupes provenant de la région cervicale il existe dans le cordon latéral droit une bande de sclérose fortement colorée en rouge, dense, fibroïde, renfermant des vaisseaux à parois épaissies et des corps granuleux en assez grand nombre.

Cette lésion n'est pas limitée à la partie postérieure du cordon latéral. Elle s'étend en avant jusqu'à l'extrémité antérieure de ce cordon; cependant elle est plus dense, plus massive, dans ses deux tiers postérieurs. La région du faisceau cérébelleux est normale.

Le cordon latéral gauche est un peu moins fortement sclérosé que son congénère. La topographie de la lésion est identique des deux côtés. La seule différence à signaler c'est que les travées scléreuses

sont sensiblement moins épaisses à gauche qu'à droite (Pl. IV, *fig.* 8).

Le cordon de Türck du côté gauche est tout à fait sain. Celui du côté droit (du même côté que l'hémiplégie et que la sclérose la plus massive) est très légèrement sclérosé, mais seulement dans ses deux tiers postérieurs.

Le reste de la moelle ne présente rien d'anormal ; cordons, cornes, commissures, tout paraît absolument sain.

Dans les régions dorsale et lombaire la sclérose des cordons latéraux persiste, en se limitant toutefois aux parties postérieures de ces cordons.

En outre, le bord externe des taches scléreuses se rapproche graduellement de la limite extérieure de la moelle à mesure qu'on se rapproche de la région lombaire. Sur les coupes pratiquées au niveau même du renflement lombaire, les îlots scléreux ont une une forme triangulaire et leur bord externe se confond exactement avec la limite extérieure de la moelle. Toutes les autres parties sont normales. Il n'y a plus trace d'épaississement interstitiel des cordons de Türck.

Observation IV. — *Hémiplégie droite datant de cinq ans; marche impossible sans béquille. Autopsie : foyer capsulaire dans l'hémisphère gauche; sclérose bilatérale de la moelle épinière (massive dans le cordon latéral droit, réticulaire dans le cordon latéral gauche). Intégrité complète du reste de la moelle.*

F. Landi, décédée le 10 juillet 1880, à l'âge de 56 ans, à l'hospice des Incurables de Bordeaux, service de M. Solles. — Hémiplégie droite depuis 1875. Contracture secondaire à peu près nulle dans le membre inférieur, légère au coude, très prononcée aux doigts qui sont fortement fléchis dans la paume de la main. La malade est restée jusqu'en 1879 sans pouvoir marcher ; depuis cette époque elle marche un peu, mais en s'aidant d'une béquille. Sensibilité conservée.

Autopsie. — Hémisphère droit: sain. Au centre de *l'hémisphère gauche*, sur la coupe pariétale, on trouve un foyer ocreux à parois celluleuses, siégeant dans le noyau lenticulaire et la région contiguë de la capsule interne.

La moelle durcie et préparée pour l'examen microscopique par les procédés précédemment indiqués, est le siège d'une sclérose bilatérale mais d'intensité inégale à droite et à gauche.

Sur les coupes provenant de la région cervicale on remarque, avec un très faible grossissement, au centre même du cordon latéral droit, un îlot triangulaire de sclérose, très vivement coloré par le carmin ou le noir d'aniline, et formant une nappe presque homogène, traversée

seulement par de nombreux vaisseaux sanguins. Cet îlot n'est pas en contact immédiat avec les cornes de substance grise dont il est partout séparé par une zone de tissu nerveux non altéré. Il est séparé également de la surface extérieure de la moelle par le faisceau cérébelleux direct qui est tout à fait normal. En étudiant sa structure avec un fort grossissement, on constate qu'il est constitué par un tissu fibroïde serré, traversé de loin en loin seulement par quelques tubes nerveux à myéline. (Sclérose massive.)

Le cordon latéral gauche est moins profondément altéré ; cependant toute la partie centrale est le siège d'une sclérose réticulaire très nette, dont la distribution topographique est identique à celle du côté opposé (Pl. IV, *fig.* 9).

Les cordons de Türck, les cordons antérieurs et postérieurs, les commissures, les cornes de substance grise ne présentent rien d'anormal.

Sur les coupes provenant des régions dorsale et lombaire on constate les mêmes particularités que dans la région cervicale : sclérose massive du cordon latéral droit, sclérose réticulaire du cordon latéral gauche ; intégrité du reste de la moelle. La seule différence que l'on puisse signaler c'est qu'à mesure qu'on se rapproche de l'extrémité inférieure de la moelle, les îlots scléreux deviennent de plus en plus limités et qu'ils se rapprochent peu à peu de la surface extérieure de la coupe.

Observation V. — *Hémiplégie droite ancienne ; contracture secondaire du membre inférieur droit, marche très difficile. Plusieurs foyers ocreux dans les masses centrales du côté gauche. Dégénération secondaire symétrique des deux cordons latéraux.*

Jeanne Bourre, 45 ans, entrée dans mon service à l'hôpital Saint-André, en mars 1882, pour une hémiplégie droite ancienne.

C'est en novembre 1879 que Bourre, qui avait joui jusque-là d'une excellente santé, fut frappée de paralysie. Depuis quelques jours elle éprouvait des lourdeurs de tête et des éblouissements. A la suite d'un éblouissement plus violent que les autres, mais non accompagné cependant de perte de connaissance, elle ressentit dans les membres du côté droit une faiblesse notable, qui persista à partir de ce moment, sans aggravation sensible jusqu'en juillet 1881. La malade pouvait marcher et coudre un peu, mais elle était incapable de tout travail violent ou assidu.

A partir de juillet 1881 la faiblesse des membres augmenta progressivement : les mouvements des membres du côté droit devinrent plus difficiles ; la malade dut renoncer à tout ravail manuel ; la marche de-

vint très pénible. En septembre 1881, la parole devint hésitante et l'articulation de certains mots tout à fait impossible. — Pas de douleurs spontanées.

État actuel, le 22 mars 1882. — Hémiplégie droite incomplète. La bouche et la langue ne sont pas sensiblement déviées. Le membre supérieur droit est beaucoup plus faible que le gauche. Les mouvements volontaires ne sont pas abolis. La malade peut porter la main droite sur la tête, elle peut fléchir et étendre les doigts, plier l'avant-bras sur le bras, etc., mais tous ces mouvements sont exécutés avec lenteur et sans énergie.

Il n'y a pas de contracture appréciable. Le membre inférieur droit est dans l'extension: il est le siège d'une contracture modérée qui n'empêche pas les mouvements de flexion et d'élévation de la jambe et de la cuisse. Trépidation épileptoïde facile à provoquer par le relèvement brusque de la pointe du pied droit, réflexe rotulien fort à gauche, beaucoup plus fort encore à droite. Les membres du côté gauche ne présentent en apparence rien d'anormal. La malade s'en sert avec facilité. Ils ne présentent pas de raideur musculaire. La marche est cependant très pénible : la malade peut à peine se tenir debout et faire quelques pas en s'appuyant sur une chaise qu'elle pousse devant elle ou en se soutenant au bras d'un aide. La sensibilité est partout intacte. Mort en juin 1882.

Autopsie. — Cerveau : hémisphère droit, sain. Hémisphère gauche, plusieurs petits foyers ocreux gros comme des pois ou des noisettes dans le noyau caudé, le noyau lenticulaire et la capsule interne. Pas de lésions corticales.

La moelle seule a été examinée et seulement après durcissement. Les coupes ont été pratiquées au niveau de la partie moyenne de la région cervicale et au niveau de la partie inférieure de la région dorsale.

Sur toutes les coupes, qu'elles proviennent de l'une ou de l'autre de ces régions, il existe une sclérose symétrique des cordons latéraux présentant exactement les mêmes caractères du côté droit et du côté gauche. Cette sclérose occupe toute l'aire du cordon latéral, sauf la portion externe qui correspond au faisceau cérébelleux. Elle se distingue nettement à l'œil nu ou à un très faible grossissement par la coloration plus vive qu'ont prise les parties altérées. A un grossissement plus considérable (obj. 7,oc. 1), on reconnaît que le tissu qui constitue l'îlot altéré n'est pas formé par un tissu homogène, mais bien par un réseau fibroïde, d'un rouge vif, réseau dont les nœuds sont souvent occupés par des vaisseaux sanguins et dont les travées anastomosées limitent des espèces claires qui renferment un nombre variable de tubes nerveux d'apparence normale (sclérose réticulaire). Encore une fois ces lésions sont exactement semblables au point de vue de leur disposition topographique et de leur nature du côté droit et du côté gauche (Pl. IV, *fig.* 10 et 11).

Les cordons de Türck sont sains. Les cellules des cornes antérieures sont très nombreuses et présentent de beaux prolongements ramifiés.

Les commissures antérieure et postérieure sont tout à fait normales. Les cordons de Goll dans la région cervicale sont seulement un peu plus rosés que les zones radiculaires voisines, sans qu'il soit possible de les considérer comme sensiblement altérés. Dans la région dorso-lombaire, leur coloration ne présente plus rien d'anormal.

Observation VI. — *Hémiplégie gauche ancienne; contracture secondaire du membre supérieur gauche et des deux membres inférieurs. Autopsie : foyer ocreux central dans l'hémisphère droit; sclérose symétrique des cordons latéraux dans toute la hauteur de la moelle.*

Sara Mégean, âgée de 72 ans, admise depuis plusieurs années à l'hospice des Vieillards de Bordeaux (service de M. le docteur Vergely) pour une hémiplégie gauche totale (face et membres) et complète.

État actuel en février 1879. — La malade est confinée au lit, dans le décubitus dorsal, depuis son entrée à l'hospice ; elle est dans un état de démence très avancé ; elle ne mange pas seule ; elle est grande gâteuse. Les traits de la face sont déviés ; les rides du visage sont plus profondes à droite qu'à gauche ; le côté gauche de la commissure labiale est abaissé ; les deux yeux s'ouvrent et se ferment également.

Le membre supérieur gauche est très fortement contracturé ; les doigts sont fléchis dans la paume de la main, le pouce seul est dans l'extension. L'avant-bras est fléchi à angle droit sur le bras ; on n'arrive que difficilement et après un effort prolongé à placer les doigts et l'avant-bras dans l'extension. Le membre supérieur droit n'est pas contracturé : la malade peut le mouvoir avec lenteur, mais avec précision, dans tous les sens.

Les deux membres inférieurs sont raides avec une légère flexion des jambes sur les cuisses. Cependant, quelques mouvements volontaires de ces membres, particulièrement de celui du côté droit, sont encore possibles.

La malade n'est pas aphasique; elle répond assez exactement aux questions les plus simples qu'on lui pose ; sa parole est traînante, mal articulée, confuse. Perte complète de la mémoire ; affaiblissement considérable des facultés intellectuelles; mouvements de la langue et de la tête normaux. Sensibilité obtuse, également diminuée sur toutes les parties du tégument. Amaigrissement général sans atrophie musculaire proprement dite. Mort de pneumonie le 24 mars 1879.

Autopsie. — Artères de la base de l'encéphale et des méninges très athéromateuses. Pie-mère saine, sans adhérences.

Hémisphère gauche : normal.

Hémisphère droit : écorce tout à fait saine. Sur la paroi du ventricule latéral, on trouve : 1° un petit foyer de ramollissement du volume d'un haricot siégeant à la partie la plus antérieure de la tête du noyau caudé; 2° une dépression sous-épendymaire à fond grisâtre, celluleux, de deux centimètres carrés environ, siégeant au-dessus de la partie moyenne de la couche optique.

Coupes préfrontale et pédiculo-frontale : rien d'anormal. *Coupe frontale* : vieux foyer ocreux allongé dans le sens vertical, mesurant trois centimètres en hauteur sur un centimètre en largeur, étendu du noyau lenticulaire au noyau caudé en coupant la capsule interne. L'extrémité interne de ce foyer atteint le ventricule latéral et correspond à la dépression sous-épendymaire signalée à ce niveau. Coupes pariétale et pédiculo-pariétale saines.

Protubérance : légère diminution de volume du côté droit.

Bulbe : pyramide antérieure droite un peu plus grêle que la gauche, sans teinte grise.

Moelle non examinée à l'état frais : durcie dans une solution à 2 0/0 de bichromate d'ammoniaque.

Après huit mois de macération dans cette solution, la moelle et le bulbe ont été soumis à un examen régulier. Déjà, à l'œil nu, il est aisé de reconnaître sur les surfaces de section des segments durcis de la moelle que les deux cordons latéraux et la partie la plus interne du cordon antérieur du côté droit présentent une teinte gris clair très manifeste. La même teinte grise existe au niveau de la pyramide antérieure droite sur la tranche de la portion supérieure du bulbe.

L'examen microscopique des coupes fines colorées au carmin et montées dans le baume du Canada par les procédés ordinaires (déshydratation par l'alcool absolu, éclaircissement par l'essence de girofle), donne les résultats suivants :

1° *Partie supérieure du bulbe.* — La pyramide antérieure droite est dans toute son étendue plus rouge et plus dense que celle du côté opposé. Elle est traversée par des vaisseaux nombreux à parois épaisses. Çà et là, on reconnaît la section transversale d'un certain nombre de tubes nerveux à myéline, relativement volumineux. Le noyau pyramidal antérieur est conservé; il est seulement plus petit que celui du côté gauche; ses cellules sont normales. Les olives sont symétriques; elles paraissent absolument saines ainsi que les autres parties du bulbe.

2° *Partie inférieure du bulbe.* — Au niveau de l'entrecroisement des pyramides, la sclérose qui, dans la région supérieure du bulbe, est limitée à la pyramide antérieure droite, devient bilatérale. Les faisceaux entrecroisés sont sur certaines coupes inégalement altérés; sur d'autres, au contraire, la sclérose paraît atteindre également les faisceaux du côté droit et ceux du côté gauche.

3° *Moelle.* — A partir du collet du bulbe jusqu'à l'extrémité inférieure de la moelle, les lésions sont identiques. Que les coupes proviennent de la région cervicale, de la région dorsale ou de la région lombaire, elles présentent partout les mêmes altérations, consistant en :

a) Une sclérose symétrique des cordons latéraux;

b) Une sclérose de la partie interne du cordon antérieur (faisceau de Türck), très nette du côté droit, très légère au contraire du côté gauche.

La sclérose des cordons latéraux est étalée sur une large surface ; elle forme de chaque côté, en dehors de la corne postérieure, un îlot rouge et dense, de forme plutôt ovalaire que triangulaire. Le bord interne de cet îlot atteint la corne postérieure, son bord externe est au contraire séparé de la surface externe de la moelle par un croissant de substance nerveuse saine.

La sclérose réticulaire du cordon de Türck droit est des plus nettes : elle forme tout le long du sillon antérieur une bordure régulière, visible à l'œil nu, de près de 1 millimètre de largeur. Le cordon de Türck, du côté gauche, est un peu altéré, mais beaucoup moins que son congénère.

Contrairement à ce qui a lieu d'ordinaire dans les scléroses descendantes, l'altération du cordon de Türck ne disparaît pas dans la région dorsale : elle s'étend jusqu'au renflement lombaire.

Les cornes antérieures et postérieures ne présentent aucune altération appréciable. Les groupes de cellules des cornes antérieures paraissent tout à fait normaux. Les commissures ne paraissent pas altérées.

Observation VII. — *Hémiplégie gauche datant de cinq mois; contracture secondaire; marche impossible. Autopsie : foyer ocreux, du volume d'une noix, dans les masses centrales de l'hémisphère droit; sclérose bilatérale symétrique des deux cordons latéraux; sclérose très légère des deux cordons de Türck, dans la région cervicale seulement; intégrité du reste de la moelle.*

Rey, Marie, admise à l'hospice des Vieillards de Bordeaux (service de M. Vergely). — Dans le courant du mois de septembre 1877, Rey a eu une attaque d'apoplexie, suivie d'une hémiplégie gauche totale et complète. Les muscles des membres paralysés, flaccides au début, sont plus tard devenus le siège de rigidité permanente. La malade n'a jamais pu se lever seule ni se tenir debout. Étendue sur son lit, elle pouvait se servir de sa main droite pour manger. Sensibilité émoussée

partout. Bredouillement sans aphasie véritable. Démence. Mort le 15 février 1880.

Autopsie. — Hémisphère gauche : sain. — *Hémisphère droit :* foyer ocreux à parois celluleuses, du volume d'une noix, allant du noyau lenticulaire au noyau caudé, en coupant la capsule interne dans toute son épaisseur.

Après durcissement dans la solution de bichromate d'ammoniaque à 2 0/0, la moelle présente à l'œil nu, sur les coupes, deux taches grisâtres exactement symétriques, siégeant dans les cordons latéraux et tranchant nettement par leur coloration sur la teinte plus foncée et un peu verdâtre de la surface de section des autres cordons blancs.

Examen microscopique de la moelle. — Sur les coupes provenant de la région cervicale et préparées comme il a été dit précédemment, on constate dans chacun des cordons latéraux un large îlot de sclérose réticulaire, présentant exactement à droite et à gauche la même intensité et la même distribution topographique. Cette tache commence un peu en avant du col de la corne postérieure et s'étend en arrière jusqu'à l'extrémité la plus reculée du bord externe de cette corne.

En dehors, elle est séparée de la périphérie de la moelle par une bande assez large de tissu nerveux non altéré (faisceau cérébelleux direct). L'îlot sclérosé est constitué par des bandes réticulées de tissu fibroïde, formant un réseau anastomosé qui limite de petites mailles, dans lesquelles sont renfermés des tubes nerveux sains. Les deux cordons de Türck sont le siège, dans toute leur étendue, d'une sclérose semblable à celle qui existe dans les cordons latéraux. Le reste de la moelle paraît absolument sain. La commissure antérieure n'est pas épaisse. Les cornes de substance grise ont leur apparence normale. Les cellules des cornes antérieures sont aussi nombreuses à droite qu'à gauche. (Pl. IV, *fig.* 12.)

Sur les coupes pratiquées au niveau de la région dorsale inférieure, les cordons latéraux sont altérés comme dans la région cervicale. Des deux côtés ils sont le siège d'une tache absolument symétrique de sclérose réticulaire. Dans cette région, les cordons de Türck ne présentent aucune altération. Le reste de la moelle est normal. Les cellules de la colonne vésiculeuse de Clarke sont saines.

Observation VIII. — *Hémiplégie droite ancienne avec contracture secondaire; démence. Ramollissement cortical de la moitié inferieure de la zone motrice gauche. Sclérose bilatérale et symétrique des cordons latéraux.*

Femme, hémiplégique droite depuis plusieurs années, avec contracture secondaire : démence sénile ; aphasie. Recueillie et maintenue dans le service de M. Dénucé pour une fracture du col du fémur.

On ne peut obtenir d'elle aucun renseignement. Mort le 7 février 1882.

A l'autopsie, on trouve un ramollissement ancien de l'hémisphère gauche ayant détruit la moitié inférieure de la zone motrice et les circonvolutions voisines (pied de la troisième frontale, lobule de l'insula, lobule pariétal inférieur).

L'hémisphère droit est sain. La moelle n'a été examinée qu'après durcissement. Sur les coupes minces de la région cervicale on trouve une sclérose réticulaire symétrique des deux cordons latéraux. Cette sclérose occupe exactement les mêmes points que dans l'observation précédente. L'un des cordons de Türck est le siège d'un léger épaississement trabéculaire. L'autre est totalemént épargné. Le reste de la moelle est sain. Dans les coupes provenant du renflement lombaire, on retrouve les deux taches de sclérose ne différant de celles de la région cervicale que par ce fait qu'elles s'étendent jusqu'à la périphérie de la moelle.

Intégrité complète des commissures, des cornes de substance grise et des cordons antérieurs. Dans cette région les cordons postérieurs (zones radiculaires et cordons de Goll) sont un peu plus rosés qu'à l'état normal sans qu'on puisse dire qu'ils soient véritablement sclérosés.

Observation IX. — *Première attaque d'hémiplégie gauche en 1878; seconde attaque en 1880; mort en janvier 1881. Ramollissement cortical de la zone motrice droite. Sclérose bilatérale et symétrique des deux cordons latéraux. Intégrité des cordons de Türck.*

Lebourel Joseph, 71 ans, menuisier, est entré en 1877 à l'hospice des Vieillards de Bordeaux (service de M. le Dr Vergely), à titre d'indigent. En 1878, première attaque d'apoplexie suivie d'hémiplégie droite totale et complète. Quelques mois après cette attaque, la paralysie s'atténue dans le membre inférieur, et à partir de ce moment, le malade peut marcher un peu en traînant la jambe.

En juin 1880, seconde attaque à la suite de laquelle les mouvements sont de nouveau presque totalement abolis. C'est à grand'peine que le malade peut se tenir debout, et même à partir du mois d'octobre il est obligé de rester constamment au lit. Mort le 17 janvier 1881.

Autopsie. Artères de la base de l'encéphale et des méninges cérébrales très athéromateuses. *Cerveau. — Hémisphère droit :* normal, sans aucune lésion du foyer. *Hémisphère gauche :* ramollissement cortical occupant le lobule pariétal inférieur en totalité, le tiers postérieur de la première circonvolution sphénoïdale et l'extrémité inférieure de la pariétale ascendante. La capsule interne et les masses centrales sont saines. *Cervelet :* piqueté hémorragique dans la substance blanche des

deux lobes du cervelet. La substance grise cérébelleuse est saine : dans la substance blanche au contraire, on trouve des îlots de petites hémorragies miliaires, les unes d'un rouge vif, les autres d'un rouge ocreux, sans ramollissement périphérique.

La *moelle* n'a été examinée qu'après durcissement. Elle est restée cassante et il est très difficile d'y pratiquer des coupes minces. Sur les rares préparations de la région cervico-brachiale qu'il a été possible de conserver, on voit (après coloration au carmin, déshydratation, etc.) une double tache de sclérose symétrique des cordons latéraux.

Cette tache a de chaque côté la forme d'un triangle à sommet dirigé en avant. Elle présente les apparences qui ont été décrites dans plusieurs des observations précédentes sous le nom de sclérose réticulaire. Les cordons de Türck sont tout à fait normaux. Il en est de même des cornes antérieures, des commissures et de toutes les autres parties de la moelle. On n'a pu pratiquer des coupes minces des régions dorsale et lombaire. Sur quelques coupes pratiquées à la partie moyenne du bulbe, on constate une atrophie évidente de la pyramide antérieure droite dont le tissu est rouge, dense et traversé par des vaisseaux sanguins nombreux à parois relativement fort épaissies. La pyramide antérieure gauche est normale.

Observation X. — *Hémiplégie gauche depuis six ans; contracture secondaire; marche impossible. — Foyer ocreux central dans l'hémisphère droit. Dégénération symétrique des deux cordons latéraux.*

Veuve Cap..., âgée de 70 ans, admise à l'hospice des Incurables de Bordeaux (service de M. Solles). — Hémiplégie gauche totale et complète depuis six ans. Contracture secondaire très prononcée, surtout au membre supérieur gauche. Marche impossible. Intelligence affaiblie : pleurs et rires sans motifs.

Autopsie. — Le cerveau pèse 985 grammes. Les artères de la base et des méninges sont très athéromateuses. Dans l'*hémisphère droit*, au niveau de la coupe pédiculo-frontale, immédiatement au-dessus du point où la capsule interne se dégage des noyaux striés pour s'épanouir dans le centre ovale, on trouve un foyer ocreux de forme ovalaire, à parois celluleuses, mesurant un centimètre et demi dans son plus grand diamètre et coupant à leur origine tout les fibres des trois faisceaux pédiculo-frontaux. Le reste de l'hémisphère droit est normal.

Dans l'*hémisphère gauche*, les régions motrices ne présentent aucune altération appréciable. Au niveau de la coupe frontale, on découvre dans les faisceaux sphénoïdaux un petit foyer ancien, de coloration jaunâtre, tapissé d'une membrane et ayant à peine le volume d'un pois.

Examen microscopique de la moelle. — La région supérieure de la moelle a seule été conservée. Examinée après durcissement sur des coupes préparées par les mêmes procédés que les précédentes, elle présente les particularités suivantes : les deux cordons latéraux droit et gauche sont le siège d'une sclérose symétrique également étendue à droite et à gauche et caractérisée sur les coupes par une tache rouge occupant la moitié postérieure de chacun des deux cordons latéraux ; les taches ont une forme triangulaire à angles mousses ; leur bord externe n'atteint pas en dehors la pie mère rachidienne dont il est séparé par une bande de tissu nerveux sain.(Pl. IV, *fig.* 13.)

Au niveau de ces taches tous les tubes nerveux ne sont pas détruits : au milieu même du tissu sclérosé on en distingue un bon nombre qui ont conservé leur cylindre-axe et leur gaine de myéline. Les deux cordons de Türck sont un peu plus rouges que les parties voisines ; ils sont traversés par de petites bandes conjonctives un peu plus épaisses qu'à l'état normal, mais seulement dans la portion de ces cordons la plus voisine de la commissure antérieure.

Il est à noter que la topographie de cette sclérose des cordons de Türck n'est pas identiquement la même des deux côtés. D'un côté elle a une forme triangulaire, de l'autre elle forme une bande régulière. Elle n'occupe que les 2/3 postérieurs des bords du sillon. Cordons postérieurs sains. Cornes saines.

II

Il ressort clairement de la lecture des observations précédentes que des lésions unilatérales du cerveau peuvent coexister avec des scléroses systématiques des deux cordons latéraux de la moelle. Il n'est même pas douteux qu'il n'y ait dans ces cas, un rapport direct de cause à effet entre les lésions cérébrales et les altérations dégénératives des faisceaux pyramidaux de la moelle. Il est en effet impossible de supposer un seul instant que nos observations se rapportent à des cas complexes de *scléroses bilatérales primitives* accidentellement développées chez des sujets porteurs de lésions cérébrales. Toute l'histoire clinique de nos malades est en opposition avec cette hypothèse. De plus, la sclérose latérale primitive est une affection des plus rares, dont il existe à peine une ou deux observations authentiques et ce serait, on en conviendra, une chance bien extraordinaire que d'en avoir ren-

contré dix cas en quelques années et tous les dix sur des moelles de sujets porteurs de lésions cérébrales anciennes.

Nous essaierons d'expliquer plus loin comment des lésions limitées à un seul hémisphère cérébral peuvent produire dans la moelle des dégénérations secondaires affectant symétriquement les deux faisceaux pyramidaux. Mais il convient tout d'abord de comparer entre elles nos observations et de rechercher les caractères généraux des lésions cérébrales, pédonculaires, protubérantielles, bulbaires et médullaires qui y sont décrites.

Les lésions *cérébrales* siégeaient tantôt sur l'hémisphère droit (obs. II, VI, VII, X), tantôt sur l'hémisphère gauche (obs I, III, IV, V, VIII, X). C'étaient toujours des lésions destructives portant sur les régions motrices de l'écorce ou des masses centrales. Deux fois elles n'atteignaient que les circonvolutions (obs. VIII, IX) ; sept fois elles occupaient les parties centrales du cerveau et particulièrement les portions moyennes de la capsule interne (obs. I, III, IV, V, VI, VII, X) ; une fois l'écorce et les masses centrales étaient simultanément altérées (obs. II). Ces lésions destructives étaient toujours unilatérales, sauf dans les observations IX et X. Mais, au point de vue spécial qui nous occupe, on peut négliger les hémorragies punctiformes du cervelet rencontrées dans l'observation IX et le petit foyer de ramollissement du lobe sphénoïdal signalé dans l'observation X, car on sait pertinemment aujourd'hui que les lésions du cervelet et des lobes sphénoïdaux ne donnent pas lieu à des dégénérations descendantes de la moelle épinière.

Le volume des lésions était généralement modéré. Relativement à leur nature, il s'agissait sept fois de foyers ocreux à parois celluleuses, restes probables d'anciennes hémorragies cérébrales (obs. I, III, IV, V, VI, VII, X) et trois fois de ramollissements jaunes (obs. II, VIII, IX). Leur âge, nettement indiqué dans sept observations par la durée de l'hémiplégie, a varié entre cinq mois et six ans. (Obs. VII, 5 mois ; obs. II et IX, 2 ans ; obs. V, 2 ans 1/2 ; obs. I, 3 ans ; obs. IV, 5 ans ; obs. X, 6 ans.)

En somme, les lésions cérébrales dont il est fait mention

dans nos observations étaient des lésions banales, communes, et il est impossible de trouver dans leur étendue, leur nature, leur siège ou leur âge, la raison des anomalies observées dans la distribution topographique des scléroses secondaires qu'elles ont provoquées.

Dans tous les cas où l'examen macroscopique des *pédoncules* de la *protubérance* et des *pyramides antérieures* a été pratiqué, on a noté du côté correspondant à la lésion cérébrale, *et de ce côté seulement*, la diminution de volume avec ou sans teinte grisâtre, qui caractérise à l'œil nu les dégénérations secondaires de ces organes. Ainsi dans les observations I et III, il existait, sur le tiers moyen de la face inférieure du pédoncule cérébral gauche, une bande grisâtre, allongée dans le sens des fibres pédonculaires, ayant la forme d'un triangle dont la base était dirigée vers les masses centrales de l'hémisphère correspondant et dont la pointe s'enfonçait au-dessous des fibres transversales du pont de Varole. Dans l'observation II, les deux tiers internes du pédoncule droit avaient la coloration grisâtre caractéristique. La protubérance était manifestement asymétrique, atrophiée du côté correspondant à la lésion cérébrale et à la dégénération pédonculaire dans les observations I, II et VI. La pyramide antérieure du même côté a toujours été trouvée plus grêle que sa congénère ; sa coloration était tantôt normale (obs. II, VI), tantôt d'un gris translucide (obs. I, III).

Qand l'examen microscopique de la protubérance et du bulbe a pu être pratiqué, il a toujours révélé une transformation scléreuse du faisceau pyramidal, limitée au côté correspondant à la lésion cérébrale, le faisceau pyramidal du côté opposé ayant conservé toutes les apparences de l'état normal (obs. I, II, VI, IX). C'est seulement au-dessous de l'entrecroisement des pyramides que la sclérose devient bilatérale.

L'examen macroscopique de la *moelle* fournit des résultats incertains et souvent erronés. Ainsi, dans l'observation II, la moelle ne présentait a l'œil nu aucune coloration anormale et dans l'observation III le cordon latéral droit avait seul une teinte grisâtre. Sur les surfaces de section transversale des

moelles, après macération prolongée dans les solutions de bichromate d'ammoniaque, il était quelquefois très facile de distinguer une tache plus claire que le reste des cordons blancs occupant exactement la région sclérosée des cordons latéraux. Cela était très évident sur les moelles des observations VI et VII. Mais, sans que je sache pourquoi, cela l'était beaucoup moins sur plusieurs autres.

Arrivons aux résultats infiniment plus précis fournis par l'examen microscopique des coupes colorées et montées dans le baume du Canada selon les procédés précédemment indiqués. Dans nos dix observations, les deux cordons latéraux étaient le siège d'une sclérose systématique occupant du haut en bas de la moelle, depuis l'entrecroisement des pyramides antérieures jusqu'à l'origine de la queue de cheval, l'aire des faisceaux pyramidaux.

Quatre fois la sclérose était plus dense sur le cordon latéral du côté correspondant à l'hémiplégie que du côté opposé (obs I, II, III, IV). Six fois elle était exactement symétrique, c'est-à-dire que les deux cordons latéraux étaient altérés au même degré et dans une égale étendue. (obs. V, VI, VII, VIII, IX, X).

La sclérose n'a jamais occupé la totalité de la surface de section des cordons latéraux. La portion externe de ces cordons, celle qui correspond au faisceau cérébelleux direct, a toujours été épargnée, au moins dans les régions cervico-brachiale et dorsale. C'est seulement au niveau de la région lombaire que la bande scléreuse a atteint en dehors la limite externe de la moelle.

Dans les cas ou la sclérose était à la fois bilatérale et symétrique elle était plus étalée en surface qu'elle ne l'est d'ordinaire dans les scléroses secondaires unilatérales. Au lieu d'occuper seulement, comme c'est la règle dans le type vulgaire, le tiers postérieur ou la moitié postérieure du cordon latéral, elle s'étendait jusqu'au voisinage immédiat des cornes antérieures. En général aussi elle était moins dense, moins massive qu'elle ne l'est habituellement dans les scléroses secondaires unilatérales.

Les cordons de Türck ont été soigneusement examinés dans

toutes nos observations. Quatre fois ils étaient absolument normaux (obs. II, IV, V, IX) et six fois ils étaient légèrement altérés (obs. I, III, VI, VII, VIII, X).

Il ne paraît y avoir du reste aucun rapport constant entre la sclérose des cordons latéraux et celle des cordons de Türck. Ainsi, dans nos six observations de sclérose bilatérale et symétrique, les cordons de Türck étaient deux fois absolument sains (obs. V, IX); une fois ils étaient sclérosés également des deux côtés (obs. VII); deux fois ils étaient altérés des deux côtés mais d'une façon inégale (obs. VI, X); une fois enfin le cordon de Türck d'un côté était sclérosé tandis que l'autre était complètement épargné.

Dans les quatre exemples rapportés plus haut de sclérose bilatérale et asymétrique de la moelle les cordons de Türck étaient deux fois tout à fait normaux (obs. II, IV); une fois ils étaient altérés des deux côtés, mais d'une façon inégale (obs. I); une fois enfin l'un des deux cordons de Türck était complètement sain, tandis que l'autre présentait, vers sa partie postérieure seulement, une légère tache triangulaire de sclérose réticulée (obs. III). Il n'est peut-être pas inutile de remarquer que dans ce cas l'altération du cordon de Türck siégeait sur le même côté de la moelle que le cordon latéral le plus altéré.

Ordinairement les altérations des cordons de Türck ont été limitées à la région cervico-brachiale. Dans une seule observation elles s'étendaient jusque dans la région dorso-lombaire, (obs. VI).

Les cordons de Goll, normaux dans la plupart de nos observations, ont été trouvés trois fois un peu plus colorés qu'à l'ordinaire (obs. I, V, VIII), sans qu'il soit possible de les considérer pour cela comme véritablement altérés. Les cornes de substance grise, les zones radiculaires antérieure et postérieure, les commissures grise et blanche, n'ont jamais présenté d'altérations notables.

Tels sont les faits principaux qui ressortent de l'analyse de nos observations. Ils peuvent être résumés en quelques mots : consécutivement à des lésions banales d'un hémisphère cérébral, on peut observer une bande de dégénération secon-

daire, qui, après avoir suivi dans le pédoncule, la protubérance et la pyramide antérieure du côté correspondant, le trajet connu du faisceau pyramidal, se divise au-dessous de l'entrecroisement des pyramides et occupe dans la moelle épinière les deux cordons latéraux. Les scléroses bilatérales de la moelle qui se développent dans ces conditions sont quelquefois exactement symétriques et égales des deux côtés, quelquefois elles sont plus marquées du côté correspondant à l'hémiplégie que du côté opposé. Les cordons de Türck sont en général épargnés ou ne présentent que des altérations légères et partielles. Les autres parties de la moelle sont normales.

III

Il existe dans la science un certain nombre d'observations de scléroses secondaires bilatérales de la moelle épinière provoquées par des lésions bilatérales du cerveau. Ludwig Türck[1], Flechsig[2] ont rapporté des faits de ce genre. Mais aucun auteur, à ma connaissance, n'a encore décrit la dégénération symétrique des cordons latéraux de la moelle développée consécutivement à des lésions unilatérales du cerveau[3]. Cela est d'autant plus étonnant que cette forme de dégénération secondaire n'est probablement pas très rare puisqu'il m'a suffi d'examiner *au miroscope* une quarantaine de moelles d'hémiplégiques anciens pour en rencontrer dix exemples. Il ne

[1] Ludwig Türck, Ueber secundare Erkrankung einzelner Rückenmarksstrenge und ihrer Fortsetzungen zum Gehirne (*Acad. roy. de Vienne*, t. XI, p. 288 ; 1853).

[2] Flechsig, Ueber Systemerkrankungen im Rückenmark. (*Archiv der Heilkunde*, Band XVIII).

[3] J'ai publié la première observation de ce genre en 1880 dans les *Bulletins de la Société d'anatomie et de physiologie normales et pathologiques de Bordeaux* (t. I, p. 97). L'année suivante j'en ai communiqué trois exemples nouveaux à la Société de biologie de Paris (séance du 25 juin 1881 et *Gazette hebdomadaire de médecine et de chirurgie*, p. 429, 1881). Enfin quelques mois plus tard j'ai présenté deux nouvelles observations à la Société anatomique de Paris (séance du 26 novembre 1881 et *Progrès médical*, p.528, 1881). Ces diverses observations sont reproduites avec plus de détail dans le présent mémoire.

s'agit donc pas là de cas exceptionnels, curieux peut-être, mais dénués d'intérêt par le fait même de leur excessive rareté. Il s'agit au contraire d'un type relativement commun [1] dans le mode de distribution topographique des dégénérations secondaires d'origine cérébrale. Il n'est donc pas inutile de chercher à comprendre comment des altérations bilatérales de la moelle peuvent être produites par des lésions unilatérales du cerveau ou tout au moins de passer en revue les différentes hypothèses qui pourraient être proposées pour expliquer la coexistence fréquente de lésions médullaires symétriques avec des lésions cérébrales unihémisphériques.

1° Les dégénérations descendantes du faisceau pyramidal, consécutives à des lésions unilatérales de la moelle épinière, restent ordinairement limitées au cordon latéral du côté correspondant à la lésion médullaire. Dans certains cas, cependant, les deux faisceaux latéraux peuvent s'altérer au-dessous d'une lésion unilatérale de la moelle. M. Charcot a essayé d'expliquer ces faits par une hypothèse anatomique qui pourrait peut-être aussi rendre compte de la bilatéralisation des dégénérations secondaires d'origine cérébrale. Le savant professeur de la Salpêtrière admet que la plupart des fibres du faisceau pyramidal d'un côté s'arrêtent dans la corne antérieure correspondante où elles se mettent en rapport avec les cellules motrices. « Mais, ajoute-t-il, il est possible que quelques-unes d'entre elles passent dans la commissure antérieure, surtout dans la région dorsale, et gagnent le faisceau latéral du côté opposé pour descendre avec lui dans la légion lombaire.

[1] Ce n'est pas seulement chez l'homme que les lésions unilatérales du cerveau peuvent être suivies de dégénérations bilatérales de la moelle épinière. Les mêmes dispositions de la sclérose descendante se rencontrent quelquefois chez le chien à la suite de destructions expérimentales des régions motrices du cerveau. Ce fait a été signalé pour la première fois dans une expérience communiquée par M. François-Franck et par moi à la Société de biologie. (Des dégénérations secondaires de la moelle épinière consécutives à l'ablation du gyrus sigmoïde chez le chien. *Progrès médical* 1880, Expérience II, page 146.) M. Moeli a communiqué récemment à la Société de psychiatrie de Berlin dans sa séance du 2 décembre 1882 des observations analogues (*Archiv für Psychiatrie und Nervenkrankheiten* Band XIV, Heft 1, 1883, page 173).

Il existerait donc pour ces fibres un double entrecroisement, l'un dans le bulbe (pyramide antérieure), et l'autre dans divers points disséminés sur toute la hauteur de la région dorsale[1]. »

En admettant l'exactitude anatomique de l'hypothèse proposée par M. Charcot, on comprendrait que des lésions unilatérales du cerveau pussent provoquer des dégénérations secondaires occupant symétriquement les deux cordons latéraux de la moelle. Toutefois, il n'est pas vraisemblable que ce soit là le mécanisme unique, ni même le mécanisme principal qui préside à la bilatéralisation des scléroses secondaires d'origine cérébrale. L'hypothèse d'un second entrecroisement de certaines fibres du faisceau pyramidal au niveau des commissures antérieures de la moelle doit être conservée jusqu'à plus ample informé pour rendre compte des faits à l'occasion desquels elle a été imaginée, c'est-à-dire des dégénérations bilatérales des cordons latéraux à la suite des lésions unilatérales de la *moelle*. Mais plusieurs raisons tendent à démontrer qu'elle n'est pas applicable à l'interprétation des scléroses bilatérales de la moelle consécutive aux lésions unilatérales du cerveau. La première de ces raisons, c'est que l'examen le plus attentif de la commissure antérieure ne nous a jamais fait découvrir aucune altération appréciable des fibres nerveuses on du tissu interstitiel qui entrent dans la composition de cette commissure. La seconde, c'est que dans tous nos cas, la sclérose était plus étendue au niveau des coupes provenant de la région cervicale, que de celles qui provenaient des régions dorsale et lombaire. Ce détail d'anatomie pathologique prouve que la bilatéralisation des altérations ne se fait pas progressivement par le passage successif de fibres malades d'un côté à l'autre de la moelle. Elle est déjà complète dans la région cervicale supérieure. Elle se fait tout d'un coup au niveau de la région inférieure du bulbe. Unilatérale au-dessus de l'entrecroisement des pyramides, elle devient brusquement bilatérale au-dessous de cet entrecroisement.

[1] Charcot, *Leçons sur les localisations dans les maladies du cerveau et de la moelle*, recueillies par MM. Bourneville et Brissaud, page 252.—Paris, 1876-1880.

C'est donc au niveau même de l'entrecroisement des pyramides bulbaires et non pas dans toute la hauteur de la moelle qu'il faut chercher la raison de la bilatéralisation des dégénérations descendantes d'origine cérébrale.

2° Au niveau de l'entrecroisement des pyramides antérieures, les faisceaux pyramidaux sont en contact immédiat. Séparés l'un de l'autre, dans la protubérance, par toute l'épaisseur du raphé, dans le bulbe, par le sillon médian antérieur, dans la moelle, par les cornes postérieures et les cordons postérieurs, ils se touchent et se pénètrent dans l'entrecroisement. On pourrait supposer que les rapprochements plus intimes des deux faisceaux pyramidaux pendant leur décussation, permettent la transmission par propagation de proche en proche à l'un de ces faisceaux des altérations dégénératives ou irritatives, siégeant primitivement sur l'autre. Cette hypothèse, qui n'a *a priori* rien d'invraisemblable, aurait l'avantage de fournir une interprétation des scléroses bilatérales que nous étudions, tout à fait conforme à nos connaissances actuelles sur la structure et les variétés d'entrecroisement du faisceau pyramidal et aux règles posées par Ludwig Türck, relativement à la topographie des dégénérations secondaires. Les scléroses bilatérales, décrites dans nos observations, seraient, en effet, dans cette hypothèse, produites par l'adjonction d'une dégénération descendante d'origine bulbaire à une dégénération vulgaire d'origine cérébrale.

Supposons, par exemple, une lésion des régions motrices de l'hémisphère *droit* du cerveau. D'après les lois connues, cette lésion produira une dégénération secondaire du pédoncule, de la protubérance, de la pyramide antérieure du *côté droit* et du cordon latéral du *côté gauche*. Admettons en outre, par hypothèse, que les fibres provenant de la pyramide antérieure gauche s'altèrent à leur tour par contiguïté au moment où elles s'entrecroisent avec celles du côté opposé à la partie inférieure du bulbe, il en résultera une dégénération du cordon latéral du *côté droit*, et dès lors l'ensemble des faisceaux dégénérés reproduira exactement la distribution topographique signalée dans nos observations, puisque les lésions seront

unilatérales au-dessus de l'entrecroisement des pyramides et bilatérales au-dessous.

Au premier abord, l'hypothèse qui vient d'être exposée paraît vraisemblable ; mais à la réflexion, on reconnaît qu'elle est passible d'objections sérieuses. Elle ne repose pas sur une base solide. Cette extension, par propagation de proche en proche, des lésions dégénératives, est elle-même fort hypothétique. M. Hallopeau a insisté, il est vrai, dans divers travaux, sur la possibilité de la diffusion des altérations systématiques de la moelle. Il a observé, dit-il, des scléroses diffuses de la substance blanche chez des individus atteints de dégénérations secondaires consécutives à des ramollissements ou à des hémorragies du cerveau [1]. Mais quand on recherche des documents à l'appui de cette proposition, on trouve seulement une observation très complexe, accompagnée de détails cliniques trop brefs, de descriptions anatomiques difficiles à interpréter et qui n'est certes pas de nature à entraîner la conviction [2].

D'autre part, l'examen microscopique dans nos cas, n'a jamais permis de reconnaître d'îlot de sclérose diffuse au niveau de l'entrecroisement. Partout les altérations sont nettement systématiques : nulle part elles ne dépassent les limites du faisceau pyramidal, ce qui est tout à fait incompatible avec l'hypothèse d'une propagation de proche en proche par voie de contiguïté. Enfin, nous avons déjà signalé les quelques particularités histologiques et topographiques qui établissent quelques différences légères, il est vrai, mais non contestables entre les scléroses secondaires vulgaires et les scléroses secondaires bilatérales. Toutes ces raisons nous font repousser comme très peu vraisemblable l'hypothèse de la propagation de l'irritation d'un faisceau pyramidal à l'autre au niveau de l'entrecroisement.

[1] Hallopeau, Études sur les myélites chroniques diffuses (*Archives générales de médecine*, 1871, page 15 du tirage à part, et article Myélites du *Nouveau Dictionnaire de médecine et de chirurgie pratiques*, t. XXII, p. 426).

[2] Hallopeau, Kyste du cerveau. Sclérose diffuse de la moelle épinière (*Bulletin de la Société anatomique de Paris*, août 1869, page 209).

3° On sait, depuis les travaux de Ludwig Türck et surtout depuis les recherches de M. Flechsig, qu'il y a dans l'entrecroisement des faisceaux pyramidaux des variations individuelles très nombreuses. Tantôt toutes les fibres d'un faisceau pyramidal passent dans le cordon latéral du côté opposé ; tantôt les fibres pyramidales se séparent au niveau de l'entrecroisement, et tandis que les unes se dirigent vers le cordon latéral du côté opposé (faisceau pyramidal croisé), les autres plongent directement dans le cordon antérieur du côté correspondant (faisceau pyramidal direct). Les rapport numériques des fibres entrecroisées aux fibres directes sont extrêmement variables. Ordinairement le faisceau pyramidal croisé est le plus volumineux, mais quelquefois il est égal en volume ou même inférieur au faisceau pyramidal direct. Enfin chez un même sujet, les deux faisceaux pyramidaux peuvent s'entrecroiser d'après des types différents ; la décussation peut être complète pour un côté et incomplète pour l'autre.

Si, à ces variations déjà connues dans l'entrecroisement des faisceaux pyramidaux, on en ajoute une autre ; si on admet que, chez certains sujets, les fibres contenues dans l'une des pyramides bulbaires peuvent se prolonger en partie dans le cordon latéral du côté opposé, en partie dans le cordon latéral du côté correspondant, toutes les variétés observées jusqu'à ce jour dans la distribution topographique des dégénérations descendantes d'origine cérébrale trouveront leur explication naturelle dans les variations individuelles de l'entrecroisement pyramidal. Dans tous les cas, la dégénération sera provoquée par la lésion destructive d'un point quelconque des régions motrices du cerveau, et, dans tous les cas, sa distribution topographique sera subordonnée aux dispositions préexistantes de l'entrecroisement des faisceaux pyramidaux.

Chez certains sujets, par exemple, toutes les fibres du faisceau pyramidal d'un côté passent dans le cordon latéral du côté opposé. Qu'une lésion des régions motrices du cerveau vienne à frapper ces sujets, la dégénération secondaire sera exactement limitée dans la moelle au faisceau latéral du côté opposé à la lésion cérébrale.

Chez d'autres sujets, l'entrecroisement est incomplet : une partie des fibres d'une pyramide passe dans le cordon latéral du côté opposé (faisceau pyramidal croisé) et l'autre partie passe dans le cordon de Türck du côté correspondant (faisceau pyramidal direct). Chez eux, la dégénération médullaire consécutive à une lésion cérébrale occupera à la fois le cordon latéral du côté opposé et le cordon de Türck du côté correspondant.

Enfin, dans un troisième groupe de faits, les fibres d'une pyramide passent en partie dans le cordon latéral du côté correspondant, en partie dans le cordon latéral du côté opposé et, chez les sujets dont les fibres pyramidales sont entrecroisées d'après ce mode, les dégénérations secondaires provenant d'une lésion unilatérale du cerveau occuperont symétriquement dans la moelle les deux cordons latéraux.

Cette hypothèse paraît expliquer d'une façon satisfaisante tous les détails anatomo-pathologiques signalés dans nos observations. Elle est simple, elle n'est en opposition avec aucun fait scientifiquement établi et on peut la considérer comme très vraisemblable.

IV

Après avoir démontré l'existence des scléroses bilatérales de la moelle consécutives à des lésions unilatérales du cerveau, après avoir décrit leurs caractères anatomo-pathologiques et indiqué les raisons probables de leur développement, il conviendrait de rechercher dans quelle mesure la bilatéralité des altérations secondaires modifie la symptomatologie de l'hémiplégie d'origine cérébrale.

Pour être faite avec profit, cette recherche devrait être basée sur l'analyse d'un grand nombre d'observations cliniques soigneusement recueillies et suivies d'examens microscopiques réguliers de la moelle épinière. Les faits que nous possédons sont malheureusement peu nombreux et très incomplets au point de vue clinique. Cependant, s'ils sont insuffisants pour résoudre le problème posé, ils pourront peut-être servir à indiquer quelques-unes de ses données.

Il n'est pas rare d'observer dans le cours de l'hémiplégie vulgaire dépendant d'une seule lésion cérébrale, certains symptômes bilatéraux[1]. Le côté opposé à la paralysie n'est pas toujours normal. Il peut devenir le siège de troubles importants parmi lesquels il faut citer surtout l'affaiblissement musculaire, l'exagération des réflexes tendineux, la trépidation épileptoïde, la contracture permanente, et enfin certains désordres spéciaux de la coordination des muscles dont l'action synergique assure l'équilibration du corps dans la station verticale et dans la marche. *A priori*, il paraît naturel d'attribuer la bilatéralisation de ces symptômes à la distribution bilatérale des dégénérations et des scléroses secondaires. Mais, ainsi que nous allons le voir, l'analyse des faits ne confirme pas entièrement cette induction théorique.

La *diminution de la force musculaire* dans les membres du côté prétendu sain existe dans tous les cas d'hémiplégie cérébrale. Le membre supérieur du côté non paralysé perd en moyenne 38,5 0/0 de ses forces, le membre inférieur 50 0/0. Je ne reviendrai pas ici sur les recherches dynamométriques qui ont servi à établir ces chiffres. Elles sont consignées dans un travail récent[2] dont les conclusions viennent d'être contrôlées et confirmées par M. Richard Friedlander[3]. La seule chose que je désire ajouter, c'est que cette diminution des forces du côté non paralysé constitue un symptôme banal de l'hémiplégie d'origine cérébrale et que par conséquent sa constatation clinique ne permet pas de conclure à l'existence d'altérations bilatérales de la moelle épinière.

L'exagération des réflexes tendineux, la trépidation épileptoïde, la contracture tardive permanente se montrent

[1] Voyez, à ce sujet : Paul Dignat, Sur quelques symptômes qui peuvent se montrer chez les hémiplégiques du côté opposé à l'hémiplégie (*Progrès médical*, 1883).

[2] A. Pitres, Note sur l'état des forces chez les hémiplégiques (*Archives de Neurologie*, n° 10, 1882).

[3] Richard Friedlander, Ueber den Kraftverlust der nicht gelähmten Glieder bei cerebraler Hemiplegie (*Neurologisches Centralblatt*, n° 11, 1883).

communément dans les membres du côté paralysé. Dans un certain nombre de cas, ces symptômes peuvent également exister dans les membres du côté sain, ou, pour parler plus exactement, dans le *membre inférieur*, du côté opposé à l'hémiplégie. Jamais, en effet, en dehors de complications accidentelles, on n'a signalé aucun de ces symptômes dans le *membre supérieur* du côté non paralysé. Il est impossible pour le moment d'indiquer la raison de cette limitation aux membres inférieurs de certains symptômes bilatéraux de l'hémiplégie, mais l'observation clinique en démontre la réalité, et quoique nous ne puissions pas l'expliquer, nous devons cependant en tenir compte.

L'*exagération bilatérale du réflexe rotulien* est relativement fréquente dans l'hémiplégie. Sur soixante-dix sujets hémiplégiques étudiés à ce point de vue, j'en ai trouvé vingt-cinq (soit 35,7 0/0) chez lesquels le réflexe rotulien était manifestement exagéré des deux côtés. Ordinairement la contraction réflexe était plus brusque et plus ample du côté paralysé que du côté opposé, mais sept fois cependant elle était sensiblement égale des deux côtés.

Il ne semble pas qu'il y ait de rapport constant entre les scléroses bilatérales de la moelle et l'exagération bilatérale des réflexes rotuliens. D'une part, ce symptôme ne se produit pas dans tous les cas où existent des scléroses bilatérales, comme le prouvent les observations I et II dans lesquelles le réflexe rotulien, exagéré du côté paralysé, était affaibli (obs. II) ou aboli (obs. I) du côté opposé. D'autre part, l'exagération bilatérale des réflexes rotuliens peut se montrer chez des hémiplégiques dont la moelle est le siège de lésions dégénératives exactement limitées à un seul cordon latéral, ainsi que j'ai eu l'occasion de le constater déjà dans deux cas.

La *trépidation épileptoïde du pied du côté opposé à l'hémiplégie*, a été signalée pour la première fois par M. Westphal, en 1875. Après avoir indiqué que ce phénomène existe très fréquemment chez les hémiplégiques du côté paralysé, M. Westphal ajoute : « Dans quelques cas aussi, j'ai observé ce phénomnèe dans le pied, du côté non paralysé. Mais

presque toujours il y était plus faible que du côté opposé[1]. »

M. Déjerine a décrit plus tard la trépidation bilatérale des membres inférieurs chez les hémiplégiques, avec plus de détails. « Sur une quinzaine d'hémiplégiques examinés à ce point de vue, dit M. Déjerine dans ce travail, j'ai rencontré cinq fois le tremblement réflexe du pied du côté sain, en même temps que celui du côté paralysé. Les cinq hémiplégies dans lesquelles j'ai constaté ce tremblement bilatéral étaient des hémiplégies communes, vulgaires, durant depuis deux à trois ans, portant uniquement sur la motilité et très prononcées, car dans quatre des cas, la marche et la station debout, sans que les malades fussent maintenus en équilibre, étaient impossibles..... Tous ces malades avaient une contracture très prononcée du bras et de la jambe, du côté paralysé. Du côté sain, le membre inférieur et le membre supérieur ne présentaient aucune espèce de paralysie, soit de la motilité, soit de la sensibilité; tous les malades pouvaient se tenir longtemps dans la station debout sur leur membre sain, à la seule condition qu'on les aidât à se maintenir dans un certain état d'équilibre[2]. » Pour expliquer la production de la trépidation bilatérale, M. Déjerine suppose que la sclérose descendante a pu se propager dans la région lombaire, du cordon latéral du côté paralysé au cordon latéral du côté sain. Mais cette hypothèse n'est fondée sur aucun examen microscopique.

La question n'a fait du reste aucun progrès depuis 1878. On ne sait pas encore s'il existe un rapport de causalité entre la trépidation épileptoïde bilatérale des hémiplégiques et le mode de distribution des scléroses secondaires d'origine cérébrale. Nous savons que ce phénomène clinique est relativement assez fréquent, mais jusqu'à présent nous ne pouvons que faire des hypothèses sur sa pathogénie,

[1] Westphal, Ueber einige Bewegungs Erscheinungen an Gelahmten Gliedern (*Archiv für Psychiatrie und Nervenkrankheiten*, Bd V, p. 811; 1875).

[2] Déjerine, Sur l'existence d'un tremblement réflexe dans le membre non paralysé chez certains hémiplégiques (*Comptes rendus de l'Académie des sciences*, 20 mai 1878).

car dans aucun des cas où il a été observé pendant la vie, l'examen microscopique de la moelle n'a été pratiqué, et, inversement, dans les cas où la sclérose bilatérale de la moelle a été constatée par l'examen microscopique, la trépidation n'a pas été recherchée, du vivant des malades, dans le membre inférieur du côté opposé à l'hémiplégie.

La *contracture secondaire*, limitée d'ordinaire aux membres du côté primitivement paralysé, peut exceptionnellement s'étendre au membre inférieur du côté opposé. « Il n'est pas rare, dit M. Charcot, que la contracture permanente s'empare du membre inférieur du côté non paralysé, de telle sorte que l'hémiplégie se complique en quelque sorte d'une paraplégie avec rigidité qui met ainsi un obstacle presque invincible à la station et à la marche par suite de quoi le malade reste confiné au lit pour la fin de ses jours[1]. » « Il y a dit M. Brissaud, dans les salles de la Salpêtrière, un grand nombre de femmes hémiplégiques devenues ainsi paraplégiques au bout d'un certain nombre d'années. La paraplégie, en pareils cas, est compliquée de contracture, et la rétraction des deux jambes est poussée à un tel point que les genoux peuvent toucher le menton et que l'extension des deux membres inférieurs est devenue tout à fait impossible[2]. » Tels sont les faits cliniques ; voyons maintenant quels sont leurs rapports avec les scléroses bilatérales.

Dans nos dix observations dans lesquelles la sclérose était manifestement bilatérale, la contracture des deux membres inférieurs n'est signalée que deux fois (obs. III et VI). Huit fois sur dix la rigidité permanente des muscles était limitée aux membres du côté paralysé. Jamais la contracture n'a été généralisée aux quatre membres.

La sclérose peut donc être bilatérale sans que les membres

[1] Charcot, *Leçons sur les localisations dans les maladies du cerveau et dans la moelle épinière*, p. 301.

[2] Brissaud, *Recherches anatomo-pathologiques et physiologiques sur la contracture permanente des hémiplégiques.* — Thèse de doctorat, p. 77, Paris, 1880.

des deux côtés soient affectés de rigidité permanente. Je suis en mesure d'affirmer, d'autre part, que la contracture bilatérale des membres inférieurs chez les hémiplégiques peut se développer chez des sujets dont un seul cordon latéral est dégénéré. J'ai publié dans ce recueil, en 1876[1], à un point de vue différent de celui qui nous occupe actuellement, l'observation d'une hémiplégique du service de M. Charcot, chez laquelle les deux membres inférieurs étaient contracturés et fléchis vers le bassin. A l'examen microscopique on trouva des altérations dégénératives exactement limitées à un seul côté de la moelle. Le cordon latéral et même le cordon de Türck du côté correspondant à la lésion cérébrale, étaient tout à fait normaux[2].

Ainsi la contracture permanente peut être unilatérale dans des cas où la sclérose secondaire existe dans les deux cordons latéraux, et elle peut être bilatérale dans des cas où les lésions dégénératives sont limitées à un seul cordon latéral.

Il n'y a donc pas de rapports nécessaires de cause à effet entre la distribution symétrique des scléroses consécutives de la moelle et l'apparition de la contracture des deux membres inférieurs chez les hémiplégiques. Il y a quelques années cette conclusion aurait paru tout à fait paradoxale, et, bien qu'elle soit l'expression pure et simple de l'analyse des faits, elle n'aurait vraisemblablement été acceptée qu'avec la plus grande défiance. Elle paraîtra moins surprenante aujourd'hui, après les études qui ont été faites sur les conditions de production des contractures dans les affections médullaires. On sait en effet maintenant, que si la sclérose des cordons latéraux et la contracture permanente sont habituellement des phénomènes contemporains, ils ne dépendent cependant pas directement et nécessairement l'un de l'autre. On tend de plus en plus à considérer la contracture ainsi que la trépidation

[1] A. Pitres, Note sur un cas d'atrophie musculaire consécutive à une sclérose secondaire de la moelle épinière (*Archives de Physiologie*, p. 657, 1876).

[2] Au moment d'écrire ces lignes, je viens de revoir les préparations de la moelle de cette malade, et j'ai pu me convaincre de l'exactitude de la description faite en 1876.

épileptoïde et l'exagération des réflexes tendineux comme les résultats d'une irritation fonctionnelle des grandes cellules motrices des cornes antérieures de la moelle. La sclérose latérale peut être, selon l'expression de M. Brissaud, l'*agent provocateur* de cette irritation, mais elle n'en est pas la condition exclusive, et même dans certains cas elle peut exister sans modifier le fonctionnement des cellules nerveuses médullaires. Ce qui est particulièrement difficile à comprendre dans les cas que nous venons d'étudier, c'est que des lésions, exactement symétriques en apparence, ne donnent pas lieu à des symptômes identiques des deux côtés ; c'est que des lésions systématiques étendues à toute la hauteur de la moelle ne retentissent pas également sur les quatre membres. Il y a là une série d'inconnues qu'il est pour le moment impossible de dégager.

Certains *troubles de l'équilibration et de la marche* chez les hémiplégiques doivent être rangés parmi les symptômes bilatéraux de l'hémiplégie et méritent une étude attentive.

Lorsqu'un malade est frappé d'apoplexie, il reste ordinairement pendant quelques jours étendu au lit, incapable de se tenir debout et de marcher. Mais après ces quelques jours il paraît s'accoutumer aux conditions nouvelles dans lesquelles se trouvent ses centres médullaires. Il commence à se lever, il fait quelques pas mal assurés, puis peu à peu il acquiert une certaine solidité, et, qu'il survienne ou non de la contracture permanente des membres inférieurs du côté paralysé, il lui est possible d'aller, de venir et souvent même de faire, sans aucun appui, ou en se soutenant simplement avec une canne, des courses relativement longues.

C'est ainsi que se passent les choses dans la majorité des cas d'hémiplégie vulgaire mais ce n'est pas ainsi qu'elles se passent toujours. Certains malades ne recouvrent jamais la faculté de se tenir en équilibre dans la station debout et de marcher. La plupart de ces malades examinés au lit présentent une contracture permanente plus ou moins forte du membre inférieur du côté de l'hémiplégie, tandis que le membre inférieur du côté opposé ne paraît nullement impotent :

Si l'on dit au malade de le fléchir, de l'étendre, de l'élever, de le porter dans telle ou telle direction, d'atteindre avec le pied un but déterminé, il peut exécuter tous ces mouvements avec précision, sans faiblesse apparente et sans aucune hésitation.

Il semble donc que ces malades devraient pouvoir se tenir debout et marcher, malgré la rigidité du membre inférieur du côté paralysé, comme se tient debout et marche un amputé de cuisse avec une jambe artificielle. Il n'en est rien cependant : si on essaye de les faire lever, ils hésitent, chancellent et tombent, et si on évite leur chute en les soutenant fortement, ils sont tout à fait incapables de progresser en faisant exécuter aux membres inférieurs les mouvements pendulaires nécessaires à la progression dans la marche. Il y a donc chez eux un trouble évident dans l'harmonisation des synergies musculaires qui se produisent automatiquement dans la marche et dans la conservation de l'équilibre vertical. Les mouvements volontaires simples n'exigeant que l'activité des groupes musculaires du côté correspondant sont exécutés à peu près normalement ; les mouvements complexes, exigeant l'association plus ou moins inconsciente de groupes musculaires multiples siégeant des deux côtés du corps, ne sont plus exécutés.

C'est là le degré le plus avancé des troubles de l'équilibration. Il y en a de plus légers. Certains malades arrivent péniblement au bout d'un temps très long à se soutenir seuls avec une béquille ou en s'appuyant fortement sur le bras d'un aide et peuvent alors faire péniblement quelques pas.

Il est très probable que les troubles de l'équilibration et de la marche que je viens de décrire en quelques lignes sont en rapport avec la distribution bilatérale de la dégénération de la moelle. Nous les trouvons en effet signalés à des degrés divers dans toutes nos observations de scléroses bilatérales. Sur les dix malades qui en font les sujets, cinq étaient confinés au lit et n'en sortaient jamais (obs. III, VI, VII, VIII, X). Les autres se traînaient péniblement et pouvaient à peine faire quelques pas (obs. V, IX) ou avaient besoin pour se tenir debout du secours d'une béquille (obs. I, IV) ou d'un aide (obs. II).

En résumé il est encore impossible de fixer les détails de la symptomatologie des dégénérations bilatérales de la moelle. On sait seulement que tous les symptômes bilatéraux de l'hémiplégie ne dépendent pas nécessairement de ces dégénérations et que les troubles permanents de l'équilibration et de la marche sur lesquels nous venons d'appeler l'attention, paraissent être leur expression clinique la plus habituelle.

Conclusions.

1° Il n'est pas rare d'observer consécutivement à des lésions unilatérales du cerveau, des scléroses secondaires occupant systématiquement les deux cordons latéraux de la moelle épinière. Dans ces cas, la sclérose suit, dans le pédoncule, la protubérance et la pyramide antérieure, le trajet connu du faisceau pyramidal du côté correspondant à la lésion cérébrale. Elle devient brusquement bilatérale au dessous de l'entrecroisement des pyramides.

2° Les altérations médullaires développées dans ces conditions sont quelquefois exactement symétriques, c'est-à-dire qu'elles sont également denses et également étendues des deux côtés ; quelquefois elles sont plus intenses du côté correspondant à l'hémiplégie que du côté opposé. Les cordons de Türck sont en général épargnés ou ne présentent que des altérations légères et partielles. Les autres parties de la moelle sont normales.

3° Les scléroses bilatérales de la moelle consécutives à des lésions unilatérales du cerveau dépendent selon toute vraisemblance d'une anomalie assez fréquente dans l'entrecroisement des pyramides, anomalie d'après laquelle les fibres provenant d'un hémisphère cérébral se prolongeraient en partie dans le cordon latéral du côté opposé et en partie dans le cordon latéral du côté correspondant.

4° Tous les symptômes bilatéraux de l'hémiplégie d'origine cérébrale ne sont pas nécessairement en rapport avec ce mode de distribution topographique des dégénérations secon-

daires. La diminution des forces dans les membres du côté non paralysé est un symptôme banal, commun à tous les cas d'hémiplégie dépendant de lésions destructives du cerveau. L'exagération bilatérale du réflexe rotulien, la contracture bilatérale des membres inférieurs peuvent exister dans des cas ou la sclérose secondaire est exactement unilatérale et peuvent au contraire ne pas se montrer dans des cas où la sclérose secondaire occupe les deux cordons latéraux. Seuls les troubles persistants de l'équilibre et de la marche paraissent être plus persistants et plus graves quand la sclérose secondaire est bilatérale que quand elle est unilatérale.

EXPLICATION DES FIGURES DE LA PLANCHE IV.

Fig. 1.

Coupe transversale de la protubérance (obs. I). Le faisceau pyramidal droit est normal. Le faisceau pyramidal gauche est atrophié et sclérosé. — L'étage inférieur de la protubérance est seul représenté sur la figure.

Fig. 2.

Coupe du bulbe à quelques millimètres au-dessus du bec du calamus scriptorius (obs. I). Sclérose de la pyramide antérieure gauche : intégrité complète des autres parties.

Fig. 3.

Coupe du renflement cervico-brachial de la moelle épinière (obs. I). Sclérose des deux cordons latéraux. Le cordon latéral droit est le siège d'une sclérose *massive*, le gauche d'une sclérose *réticulaire*. Les cordons de Türck sont légèrement et inégalement altérés.

Fig. 4.

Coupe du renflement lombaire de la moelle (obs. I). Sclérose massive du cordon latéral droit : sclérose réticulaire du cordon latéral gauche.

Fig. 5.

Coupe de la protubérance (obs. II). Atrophie scléreuse du faisceau pyramidal droit : intégrité du faisceau pyramidal gauche. L'étage inférieur de la protubérance est seul représenté sur la figure.

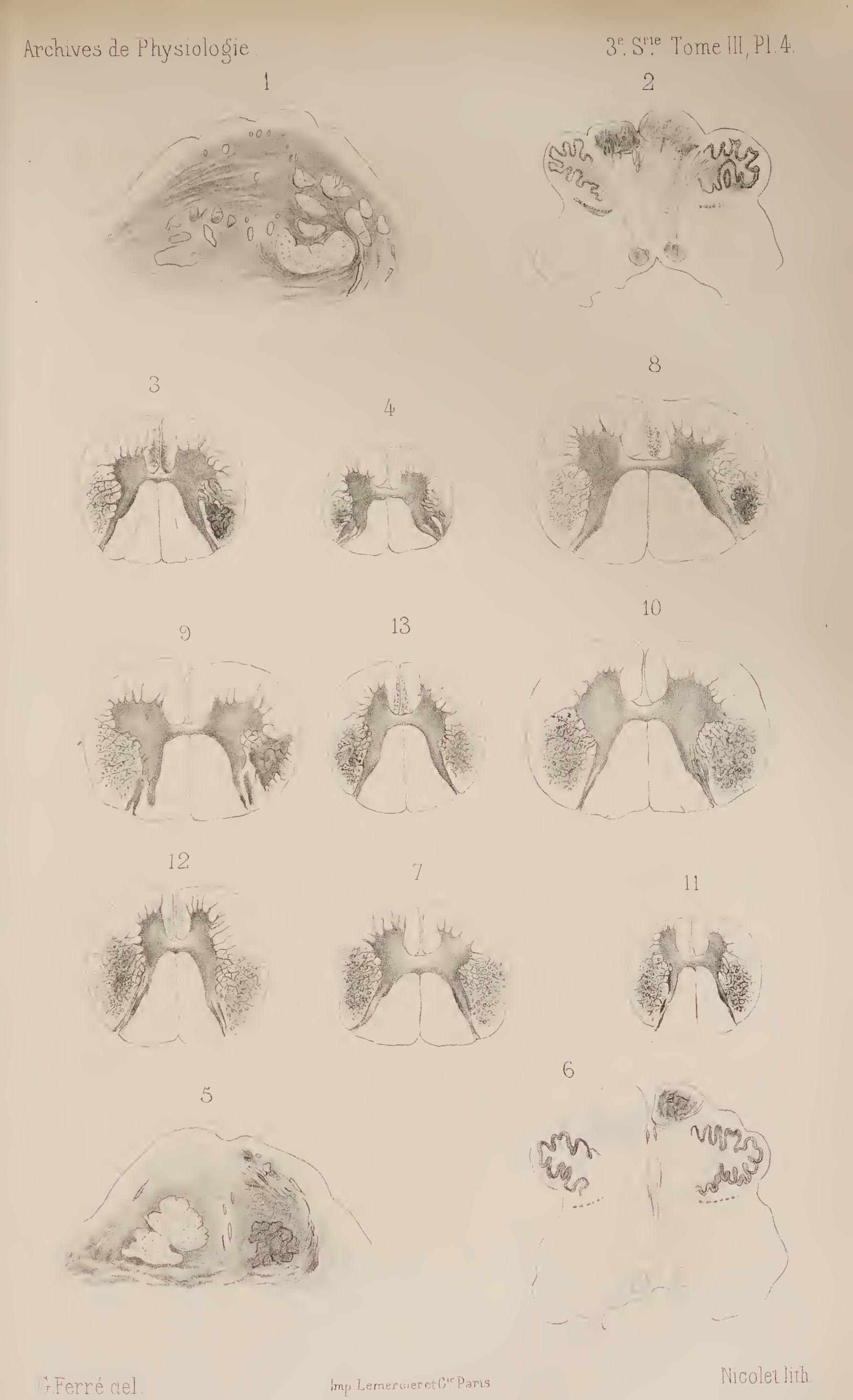

G. Ferré del. Imp. Lemercier et Cie Paris Nicolet lith.

G. Masson, éditeur.

Fig. 6.

Coupe du bulbe au-dessus du bec du calamus scriptorius (obs. II). Atrophie scléreuse de la pyramide antérieure droite : intégrité des autres parties.

Fig. 7.

Coupe du renflement cervico-brachial de la moelle (obs. II). Sclérose des deux cordons latéraux, plus dense dans le cordon latéral gauche que dans le droit. Intégrité complète des cordons de Türck.

Fig. 8.

Coupe du renflement cervico-brachial de la moelle (obs. III). Sclérose des deux cordons latéraux, plus dense dans le cordon latéral droit que dans le gauche. Sclérose légère et partielle du cordon de Türck du côté droit. Intégrité complète du cordon de Türck du côté gauche et de tout le reste de la moelle.

Fig. 9.

Coupe du renflement cervico-brachial de la moelle (obs. IV). Sclérose des deux cordons latéraux, *massive* à droite, *réticulaire* à gauche. Intégrité complète des cordons de Türck et des autres parties de la moelle.

Fig. 10.

Coupe du renflement cervico-brachial de la moelle (obs. V). Sclérose bilatérale, symétrique, égale des deux côtés. Intégrité des cordons de Türck. Très léger épaississement de la névroglie dans les cordons de Goll.

Fig. 11.

Coupe de la région dorsale de la moelle (obs. V). Sclérose bilatérale, symétrique, égale des deux côtés. Intégrité complète des cordons de Türck et des cordons de Goll.

Fig. 12.

Coupe de la région cervicale de la moelle (obs. VII.) Sclérose bilatérale et symétrique des cordons latéraux. Légère altération des cordons de Türck. Intégrité complète des autres parties de la moelle.

Fig. 13.

Coupe de la région cervicale de la moelle (obs. X). Sclérose bilatérale et symétrique des cordons latéraux. Altération légère des deux cordons de Türck. Intégrité des autres parties de la moelle.

III

ÉTUDE ANATOMO-PATHOLOGIQUE DE LA DYSENTERIE ET RECHERCHES SUR LES NÉCROSES EXPÉRIMENTALES DE LA MUQUEUSE INTESTINALE,

Par MM. **KIÉNER** et **KELSCH**.

PLANCHE V.

L'étude que nous avons faite au point de vue nosographique de la dysenterie et des abcès du foie des pays chauds nous a amenés à considérer ces deux affections comme les manifestations d'une seule et même cause spécifique. Les considérations étiologiques et cliniques qui servent de fondement à cette manière de voir seront développées dans un autre travail. Nous nous proposons d'exposer ici les résultats de nos recherches anatomiques sur ces deux processus et de montrer que ces lésions en apparence si dissemblables du foie et de l'intestin se laissent réduire en dernière analyse aux mêmes altérations élémentaires, et peuvent être rapportées à l'action d'un même poison de caractère nécrosique, agissant sur deux organes différents.

Le travail actuel sera consacré à l'étude anatomo-pathologique de la dysenterie et à des recherches expérimentales propres à l'éclairer.

I. — ÉTUDE DE LA DYSENTERIE CHEZ L'HOMME.

L'intestin dysentérique présente à l'œil nu de très grandes variétés d'aspect. Aussi les auteurs qui en ont fait la description macroscopique ont-ils essayé de rendre compte de cette

variété d'aspect en multipliant les formes du processus, et sans profit pour la clarté de l'exposition. Cependant les mots d'escarres, de gangrènes, d'ulcérations se présentent incessamment sous leur plume pour chacune de ces formes. Les auteurs algériens, Cambay, Haspel, Catteloup, mentionnent de préférence l'ulcération dont ils font le caractère typique de la maladie. Dutroulau qui a observé aux Antilles et a vu la maladie sous ses aspects les plus formidables, insiste surtout sur le caractère gangréneux des lésions.

Les recherches histologiques entreprises sur ce sujet en France, notamment par M. Cornil et l'un d'entre nous, ont surtout mis en évidence les lésions du catarrhe et de l'inflammation chronique, telles qu'on les rencontre dans la diarrhée de Cochinchine. En Allemagne, à la suite des travaux de Virchow sur l'inflammation, la dysenterie a été considérée comme le prototype de l'inflammation diphthéritique ; on sait que le mot de diphthérie a dans la littérature allemande une signification purement anatomique et désigne tout processus caractérisé par l'infiltration des produits inflammatoires dans l'interstice des tissus avec compression et nécrose des éléments de ce dernier. Ces deux ordres de lésions ont en effet leur rôle dans l'anatomie pathologique de la dysenterie ; mais d'une part, le catarrhe n'est pas constant, a plutôt une signification clinique, et ne détermine de désordres matériels persistants que lorsqu'il a duré longtemps ; d'autre part, l'ulcération elle-même ne nous semble plus devoir être comprise dans le sens de Virchow.

Quel que soit l'aspect varié des désordres produits dans l'intestin par la dysenterie, c'est toujours en dernière analyse une escarre de dimension et de profondeur variables, de marche plus ou moins rapide, laissant après son élimination une perte de substance qui constitue la lésion élémentaire et initiale de tout le processus. Nous montrerons que ces escarres, tantôt sèches et friables, tantôt humides et molles, sont en rapport avec deux formes bien distinctes de la nécrose, savoir la nécrose sèche, étudiée par M. Weigert, sous le nom de nécrose de coagulation, et la gangrène humide.

A cette lésion primitive et circonscrite, dans laquelle le

caractère inflammatoire est quelquefois à peine marqué, et qui est comparable à l'action des poisons caustiques les plus énergiques, s'associent dans une mesure variable, tantôt dès le début, tantôt dans une période ultérieure du processus, une série de phénomènes inflammatoires diffus, qui rendent compte des lésions complexes rencontrées à l'autopsie.

Dans les dysenteries à symptomatologie fruste, ne s'étant manifestées pendant la vie que par une diarrhée simple, alternant quelquefois avec de la constipation, et qui ont même pu être méconnues pendant la vie, le malade ayant succombé à un abcès du foie, il n'est pas rare de rencontrer dans l'intestin la lésion initiale, indépendante de toute complication phlegmasique, sous la forme d'ulcères nécrosiques bien circonscrits, occupant de préférence le rectum et le tiers supérieur du gros intestin. Mais alors même que la dysenterie a évolué avec son appareil symptomatique complet et a été par elle-même, par l'étendue de ses désordres locaux, la cause de la mort, on peut le plus ordinairement encore retrouver dans le tiers supérieur de l'intestin la lésion primitive sous forme d'escarres, d'ulcère ou de cicatrice, tandis que le segment moyen et le segment inférieur de l'intestin présentent les désordres complexes résultant de la confluence des escarres et des ulcères, et des lésions phlegmasiques consécutives.

Nous examinerons d'abord la lésion élémentaire sous chacune de ses deux formes de nécrose sèche ou de gangrène humide, puis l'ulcère qui en est la suite; enfin, nous analyserons brièvement les lésions complexes qui résultent de leur association avec les phénomènes phlegmasiques.

Nécrose sèche. — L'observation suivante nous servira de type pour étudier l'ulcère dysentérique dans sa forme chronique, pure de toute complication.

Observation I. — G..., 25 ans, soldat d'infanterie de marine; revient du Sénégal pour jouir d'un congé de convalescence à Paris. Mais dès son arrivée, il est obligé d'entrer à l'hôpital du Val-de-Grâce, présentant les symptômes d'un abcès du foie ouvert dans les bronches. Les symptômes hépatiques remontent à 6 mois environ; le malade ne fait nulle mention de diarrhée ni de dysenterie; il succombe peu de jours

après son admission à l'hôpital, aux progrès de l'affection hépatique et pulmonaire, le 4 mai 1880.

Le gros intestin est contracté ; la muqueuse est parsemée d'ulcères arrondis du diamètre d'une lentille à celui d'une pièce de 1 franc ; les plus petits, siégeant de préférence au sommet de replis muqueux, méritent moins le nom d'ulcère que celui de petites escarres grisâtres, ne dépassant pas en profondeur la muqueuse dans lesquelles elles sont comme enchassées. D'autres, plus avancés en développement, ont des bords rougeâtres et taillés à pic, leur fond est grisâtre, sec, friable, ils n'atteignent que rarement la sous-muqueuse qui est toujours épaissie à leur niveau. Ils sont disséminés dans toute l'étendue de l'intestin, un peu plus nombreux dans la dernière portion ; les plus grands ont un contour festonné comme s'ils résultaient de la confluence de plusiurs petits. Le cæcum et le côlon ascendant montrent quelques cicatrices pigmentées. Dans les intervalles des ulcères, la muqueuse est médiocrement hyperhémiée ou ardoisée, la paroi ayant conservé sur quelques points son épaisseur et sa souplesse normales, sur d'autres points où les ulcères sont plus confluents, la muqueuse est plissée et la sous-muqueuse légèrement épaissie.

Examen histologique. — Une coupe pratiquée perpendiculairement à la surface de l'ulcère et donnant la moitié de celui-ci, est représentée dans le croquis, planche V, figure n° 1. On y voit un ulcère en forme de cuvette, à bords taillés à pic, et dont le fond est limité par un contour irrégulièrement déchiqueté. Au niveau de cet ulcère, la sous-muqueuse est tuméfiée, en sorte que l'ensemble de la lésion présente l'aspect d'une tuméfaction mal circonscrite dans laquelle il est possible de distinguer trois zones d'aspect différent, et superposées.

Zone superficielle. — La zone superficielle correspondant au fond même de l'ulcère, de *a* à *a'*, est formée d'une substance granuleuse dans laquelle on ne distingue aucun élément anatomique, et qui constitue une escarre sèche, friable, s'émiettant avec une désagrégation moléculaire à sa surface. Par place, on y voit de petits foyers, ayant un aspect plus homogène et plus brillant, comme vitreux, irréguliers de forme, et se fondant insensiblement par leurs bords avec la matière granuleuse et terne qui constitue la plus grande partie de l'escarre. Dans les préparations colorées à l'hématoxyline, la matière granuleuse est colorée en bleu pâle, tandis que les foyers homogènes restent complètement incolores. Le picro-

carmin et le bleu d'aniline donnent des réactions différentes : la matière granuleuse est encore colorée en bleu ou en rose pâle, tandis que les foyers homogènes ont fortement fixé la matière colorante.

Zone moyenne. Cette portion granuleuse de l'escarre est enchâssée dans une zone que nous allons décrire maintenant. Cette zone est composée, d'une part des bords taillés à pic de la muqueuse *mm'*, et d'autre part de la couche profonde de la muqueuse ainsi que d'une portion de la sous-muqueuse sous-jacente.

Dans toute l'étendue de cette zone, les éléments anatomiques sont conservés dans leur forme et présentent divers caractères optiques et chimiques qui permettent de les reconnaître comme nécrosés. Considérons d'abord la muqueuse dont une portion forme les bords de l'ulcère *m m'* et dont l'autre est sous-jacente à l'escarre. On y distingue aisément des glandes en tube et des tronçons de glandes en tube, à calibre étroit et uniforme, contrastant avec les glandes normales contenant du mucus de la zone extérieure. Les épithéliums de ces culs-de-sac sont comme flétris, amincis, sans expansion caliciforme, ne sécrètent point de mucus, ne montrent aucun vestige de noyau et sont uniformément colorés en rouge assez vif par le carmin, en bleu très pâle par l'hématoxyline.

Le stroma de la muqueuse semble un peu élargi par l'interposition de cellules rondes dans les mailles de son tissu. Toutes ces cellules, moins transparentes et plus granuleuses qu'à l'état normal, sont très faiblement et uniformément colorées par les agents colorants, sans montrer aucun noyau appréciable.

Les vaisseaux sanguins sont thrombosés et présentent les altérations de la paroi qui seront décrites plus loin pour la sous-muqueuse.

Le passage de cette zone nécrosée, mais dont les éléments anatomiques conservent encore leur forme à la zone granuleuse précédemment décrite, se fait non brusquement, mais par des gradations insensibles : les éléments anatomiques perdent peu à peu leur contour propre et se réduisent en un dé-

tritus granuleux, mais cohérent, ou bien se fusionnent en une masse vitreuse, comme il a été dit plus haut.

Examinons maintenant les caractères des divers éléments anatomiques de la portion nécrosée de la sous-muqueuse.

La musculeuse de la sous-muqueuse peut présenter exceptionnellement le type de la transformation vitreuse ; elle se dessine alors comme un ruban un peu élargi, ne montrant plus les cellules musculaires distinctes, mais une substance homogène, d'un éclat vitreux, et vivement colorée par le carmin. Le plus ordinairement, la nécrose s'y présente sous le type granuleux. Les cellules musculaires sont alors encore distinctes, bien que leur contour soit moins précis ; leur substance est finement granuleuse et réfractaire aux agents colorants.

Tissu conjonctif. — Les fibres conjonctives qui forment dans les couches superficielles de la muqueuse un feutrage assez serré, sont conservées dans leur forme, laissent voir leur striation longitudinale, et sont faiblement colorées par les réactifs. Dans leurs interstices, on remarque un certain nombre de cellules fixes, et des leucocytes plus nombreux qu'à l'état normal, en général assez bien conservés dans leur forme, mais sans noyaux. Un certain nombre de ces éléments sont comme enfouis dans un petit amas de fibrine granuleuse, et n'ont plus de contour précis ; d'autres ne sont plus reconnaissables au milieu de cet amas que par un pointillé plus serré. Parfois, mais non dans tous les ulcères, les interstices du tissu conjonctif renferment aussi quelques globules rouges extravasés.

Les vaisseaux sanguins sont profondément altérés ; leurs orifices apparaissent, même à un faible grossissement, circonscrits par des anneaux vivement colorés par le picro-carmin au milieu du tissu décoloré. A un plus fort grossissement, on remarque que l'endothélium a quelquefois complètement disparu ; d'autre fois, il est reconnaissable sous forme d'un chapelet de petits blocs réfringents, d'aspect vitreux, vivement colorés par le carmin ; parfois, en dehors de l'endothélium, existe un anneau de substance vitreuse et homogène, également colorée par le carmin et correspondant à la tunique muscu-

leuse. D'autres orifices enfin, sont circonscrits par un anneau rouge plus large, formé par les trois tuniques confondues en une seule. Tous ces vaisseaux sont thrombosés ; les uns renferment un réticulum fibrineux, délicat, sans globules ; d'autres sont remplis de globules blancs, tassés, et commençant à se fusionner en un réticulum à fibres larges, vivement colorées par le carmin ; d'autres, enfin, sont remplis de globules rouges altérés. Ces globules un peu gonflés et déformés, d'un éclat réfringent, colorés en rouge vif par le carmin, tendent à se fusionner en blocs irréguliers.

Les vaisseaux lymphatiques se présentent comme des lacunes médiocrement dilatées, et le plus ordinairement remplis de fibrine réticulée à fines fibrilles. Leur endothélium n'est plus visible.

Contrairement à l'opinion émise par quelques auteurs, les follicules clos ne nous ont paru jouer aucun rôle spécial dans le processus. Ceux que l'on rencontre dans la zone nécrosée sont atteints par la nécrose au même titre que les autres portions du tissu ; ils ne sont pas tuméfiés, leurs éléments lymphatiques ne sont pas plus serrés qu'à l'ordinaire, ils sont pâles, finement granuleux, décolorés et sans noyau. Ordinairement le sinus lymphatique périphérique est obstrué par les cellules offrant les mêmes caractères, quelquefois il est libre. Parfois aussi on voit une infiltration de globules sanguins au pourtour du follicule. Il pouvait être intéressant de rechercher la participation des ganglions nerveux si fréquents dans cette région. Ils nous ont paru subir le même sort que les autres éléments de la région, sans élection particulière. Généralement, ils sont assez bien conservés dans leur forme, et même leur noyau nucléolé apparaît nettement. Mais ce noyau n'est nullement coloré. A un degré d'altération plus avancé, le corps cellulaire perd son contour précis, et se fond en fines granulations ; plus rarement il se transforme en un bloc vitreux.

Zone externe. — Cette zone, dans laquelle l'escarre est comme enchâssée, est formée d'une portion de la muqueuse et de la sous-muqueuse tuméfiée, et s'étend le plus souvent jusqu'à la musculeuse.

Muqueuse. — La muqueuse qui entoure extérieurement la

portion nécrosée se distingue immédiatement de cette dernière par le calibre 4 ou 5 fois plus considérable de ses culs-de-sac, bordés de cellules mucipares à noyau, et renfermant du mucus, comme à l'état normal, et quelquefois en quantité exagérée.

Le stroma de la muqueuse est épaissi, infiltré de cellules lymphatiques bien colorées, et traversé de vaisseaux sanguins perméables, quelquefois à peine hyperémiés, d'autre fois variqueux.

Sous-muqueuse. — La tuméfaction de ce tissu est due principalement à l'œdème. Les faisceaux conjonctifs sont largement étalés, limités sur un contour moins net qu'à l'état normal, se touchant par quelques points par leurs bords, tandis qu'ailleurs les interstices qui les séparent sont au contraire agrandis.

Ces interstices sont occupés par un réticulum fibrineux à fibrilles fines ; dans les couches profondes où les interstices sont larges, ces réseaux sont très apparents, même à un faible grossissement ; ils forment des traînées de plus en plus grêles, à mesure qu'on se rapproche des couches superficielles dont le feutrage est plus serré et dont les interstices sont plus étroits.

Ce tissu présente une infiltration cellulaire plus ou moins abondante suivant le cas, mais en général modérée. Au voisinage immédiat de l'escarre, un grand nombre de cellules, fixes et migratrices, présentent les caractères que nous avons signalés dans la zone nécrosée ; elles sont dépourvues de noyaux, réfractaires au carmin, granuleuses, quelques-unes même réduites à un petit amas de granulations. A mesure qu'on s'éloigne de l'escarre, les cellules fixes reprennent peu à peu leurs caractères normaux ; elles peuvent même être tuméfiées, munies de prolongements ramifiés et épais, et présenter les indices de la division du noyau. Mais jusqu'aux confins de la zone, on rencontre un certain nombre de leucocytes présentant les caractères de la nécrose, et quelquefois un petit groupe de ces éléments, en voie de transformation granuleuse, semble être le point de départ du réticulum fibrineux.

La même gradation dans le retour de la vitalité, à mesure

qu'on s'éloigne de l'escarre, s'observe en ce qui concerne l'état des vaisseaux. Au voisinage de l'escarre quelques-uns sont perméables, mais un certain nombre ont leurs parois atteintes en totalité ou partiellement de l'altération vitreuse, et un contenu thrombosé. Le thrombus fibrineux, notons-le expressément, se rencontre aussi dans des vaisseaux dont la paroi est saine et l'endothélium bien conservé. En gagnant les confins de la zone, on voit les vaisseaux redevenir perméables, et quelquefois même s'hyperémier. Cette hyperémie peut être à peine accusée, d'autres fois elle est assez intense et peut s'accompagner d'extravasation globulaire profuse.

Nous avons rencontré une variété hémorragique de cette même lésion primitive dont il convient de dire quelques mots. L'intestin était parsemé d'ulcères et de petites tumeurs comme furonculeuses bien circonscrites qui en représentaient le premier degré. Les coupes histologiques montraient dans ces tumeurs une infiltration hémorragique serrée de la muqueuse et de la sous-muqueuse, avec diapédèse, le tout joint à une nécrose évoluant de la surface à la profondeur, avec les caractères qui nous sont déjà connus. La partie la plus acuminée du furoncle était transformée en une matière sèche, décolorée, granuleuse; dans la zone sous-jacente où les éléments avaient conservé leurs formes, on voyait les deux sortes d'altérations mentionnées plus haut, c'est-à-dire dans certains éléments la disparition du noyau, l'état granuleux, l'effacement des contours, l'indifférence aux réactifs colorants ; et dans d'autres éléments, la transformation vitreuse, cette dernière atteignant non seulement les parois vasculaires et quelques groupes cellulaires, mais même les faisceaux conjonctifs en plusieurs endroits. Sur les confins du territoire, les caractères de la nécrose cessent assez brusquement, ainsi que l'hémorragie, et l'on voit apparaître une étroite zone d'œdème, avec coagulation fibrineuse de la lymphe.

En résumé, si l'on cherche à ramener à un schéma les altérations mentionnées dans la prescription précédente, il semble qu'on n'en puisse trouver de plus exact que l'action d'une pastille caustique agissant sur la muqueuse, déterminant dans le tissu serré de celle-ci une escarre bien

limitée, et diffusant ensuite dans le tissu plus lâche de la sous-muqueuse dans un rayon plus étendu, où se trouvent réunis les caractères de la nécrose et de l'inflammation. Cette inflammation est caractérisée par l'œdème et l'hémorragie, accompagnés d'une diapédèse de leucocytes en général assez peu abondante. Les éléments cellulaires infiltrés dans le tissu sont en général si peu nombreux, qu'il est absolument impossible d'attribuer la nécrose à la compression des éléments du tissu par les produits de l'inflammation. La nécrose est évidemment le caractère primitif et essentiel de l'agent toxique.

Il semble impossible d'assigner une signification différente à la nécrose et à l'inflammation, de considérer par exemple cette dernière comme un phénomène réactionnel produit au voisinage de l'escarre ; les deux ordres de phénomènes, la nécrose et l'inflammation sont tellement associés, qu'il est évident que l'inflammation représente le premier degré de l'action du poison caustique, et que la nécrose en constitue le plus haut degré. En ce qui concerne les caractères de la nécrose, nous ferons remarquer que les éléments anatomiques quels qu'ils soient, fibres, cellules conjonctives, épithéliums, leucocytes et hématies, subissent deux modes de transformation, dont nous devons la connaissance à M. Weigert. Certains éléments deviennent granuleux et plus opaques avec des contours moins précis, perdent leur sensibilité aux agents colorants, et finissent par se réduire en un détritus granuleux. D'autres éléments, et spécialement ceux de structure plus serrée, tels que les parois vasculaires, le stroma de la muqueuse, ou bien les leucocytes agglomérés en groupes serrés sur quelques points, se transforment de préférence en blocs d'aspect vitreux et réfringent, et tendent à se fusionner en blocs plus volumineux ou en traînées vivement colorées par le picro-carminate et l'aniline, réfractaires au contraire à l'hématoxyline. On se rappelle que M. Weigert croit trouver le type de la première série de transformation dans la formation du thrombus blanc, comme l'a montré Zahn, et celui de la deuxième série de transformation dans le réticulum fibrineux de la diphthérite.

2° *Gangrène humide.* — Signalée par les auteurs comme la forme la plus commune de la dysenterie dans nos colonies tropicales, la dysenterie gangréneuse se rencontre également en Algérie, avec la marche rapide, les désordres anatomiques profonds et étendus, les symptômes redoutables qui la caractérisent sous les tropiques. L'observation suivante en est un exemple.

Observation II. — Un indigène âgé de 30 ans environ, vivant dans la plus profonde misère, entra à l'hôpital de Philippeville le 3 janvier 1877. Il raconte qu'après avoir été atteint de fièvres intermittentes pendant 2 mois environ, il fut pris dix jours avant son entrée d'une dysenterie caractérisée par des selles fréquentes, sanglantes et douloureuses.

Son facies est profondément altéré, les yeux caves, les téguments de la face comme parcheminés et appliqués sur le squelette, le ventre en carène, les membres émaciés, la température du corps au-dessous de la normale, la faiblesse extrême ; il y a 7 ou 8 selles en 24 heures, complètement liquides, horriblement fétides, d'odeur gangréneuse, et composées d'une boue noirâtre, colorée par le sang. Il succombe dans la soirée du 7 janvier.

Autopsie. — Les anses intestinales sont agglutinées entre elles par un exsudat purulent peu abondant, sans hyperhémie. Le gros intestin est ramolli et se déchire à la moindre traction, bien qu'on n'aperçoive aucune altération à sa surface externe.

Dans le cæcum et le côlon ascendant, où les lésions sont moins avancées, la muqueuse est d'une couleur gris sale, et légèrement soulevée par l'infiltration œdémateuse du tissu sous-muqueux. Elle présente des plaques gangréneuses éparses, ayant les dimensions d'une pièce de 1 ou 2 francs. Ces plaques sont proéminentes, molles, humides, d'une couleur noirâtre au centre, gris de fer à la périphérie, sans limites précises, et sans liséré hyperhémique. En les détachant avec des pinces, on constate qu'elles intéressent toute l'épaisseur de la muqueuse et une partie de la sous-muqueuse, et qu'au-dessous d'elles les couches profondes de la sous-muqueuse sont blanchâtres et infiltrées de sérosité. Quelquefois, après avoir enlevé l'escarre, on reconnaît que la muqueuse du voisinage est décollée sur une certaine étendue, et que le tissu sous-muqueux laisse sourdre une sanie purulente. Dans le côlon transverse et la première partie de l'S iliaque, les plaques gangréneuses deviennent plus nombreuses et plus confluentes ; quelques-unes sont déjà éliminées, et ont mis à nu de larges surfaces à contour déchiqueté et hyperhémié, à fond plat, blanchâtre, ayant l'aspect strié de la tunique musculeuse à laquelle adhèrent quelquefois encore quelques lambeaux ramollis de la tunique sous-muqueuse. Dans la dernière portion de l'S iliaque et dans le rectum, la muqueuse

n'est plus représentée que par des îlots de forme arrondie ou irréguliers, se détachant en saillie sur le fond des ulcères constitués par la tunique musculeuse. Ces îlots de muqueuse, larges comme des lentilles ou des pièces de 1 franc, ont une épaisseur de 5 à 7 millimètres, une consistance rénitente, une coloration gris rosé, avec un liséré hyperhémique à leur périphérie.

Examen histologique. — Nous ne décrirons ici que la lésion initiale, telle qu'elle se rencontre dans le tiers supérieur l'intestin, sous forme d'une plaque gangréneuse isolée, dans une muqueuse à peu près saine.

Au premier examen de la coupe, on voit que la lésion, moins bien circonscrite que dans les formes précédemment décrites, laisse cependant reconnaître encore 3 zones concentriques : une centrale, où la désorganisation est complète, une moyenne atteinte de gangrène, mais où la forme des éléments est encore reconnaissable, enfin une zone profonde, caractérisée par de l'hyperémie et de l'œdème, qui se continue, sans démarcation précise avec le tissu relativement sain.

Zone centrale. — Elle comprend la muqueuse et une notable portion de la sous-muqueuse sous-jacente. Elle se présente sous forme d'une substance molle, absolument réfractaire aux agents colorants, et parsemée de fines granulations pigmentaires noires. On n'y reconnaît aucune trace d'organisation, mais seulement quelques tronçons de vaisseaux sanguins, reconnaissables à la couleur sombre de leur contenu, et çà et là des nappes de globules sanguins épanchés dans le tissu, tantôt ayant conservé encore la forme globulaire plus ou moins altérée, ailleurs réduits en un détritus granuleux de couleur hématique. Dans ce magma la muqueuse ne se distingue de la sous-muqueuse que par une consistance un peu plus ferme, et par la configuration du réseau vasculaire dont on voit encore quelques vestiges. La sous-muqueuse est si ramollie que, par place, elle s'est dissociée pendant les manœuvres de la préparation.

Zone moyenne. — Muqueuse : La muqueuse laisse voir encore ses culs-de-sac glandulaires étroits, à cellules flétries, réfractaires au carmin et à l'hématoxyline, sans noyau,

opaques et grisâtres. Le stroma est infiltré de leucocytes peu distincts et décolorés, et renferme des tronçons de vaisseaux dilatés et gorgés de sang. A mesure qu'on se rapproche de la portion centrale, ces divers éléments deviennent indistincts et se confondent en une masse amorphe, où persistent seulement des vestiges des vaisseaux thrombosés. Dans la sous-muqueuse, les faisceaux conjonctifs sont considérablement élargis, et dissociés par l'œdème, ne montrant plus qu'une vague striation ondulée, et ayant pris par le carmin une faible teinte rosée. Leur surface est parsemée de petits granules noirs caractéristiques de la gangrène. Sur quelques points, ils sont interrompus dans leur continuité par une fonte complète. Leurs interstices sont occupés par des nappes de globules rouges extravasés, en voie de décomposition granuleuse en quelques points. Sur d'autres points quelques globules se sont tuméfiés au point d'atteindre le diamètre d'un leucocyte et plus, encore reconnaissables à leur teinte hématique pâlie et à leur forme discoïde. Les cellules fixes et les leucocytes sont parfois encore conservés dans leur forme, mais décolorés, sans noyau, et infiltrés de fines granulations noires. On rencontre aussi au milieu du tissu sous-muqueux gangréné des foyers de ramollissement constitués par une agglomération de leucocytes décolorés et gangréneux, avec une fonte complète de la charpente fibreuse.

Zone externe. — Lorsque le processus gangréneux est encore en voie d'extension, la transition entre cette zone et la précédente se fait par gradations insensibles ; lorsqu'au contraire l'escarre est en voie d'élimination, la démarcation entre les parties vives et la gangrène est assez brusque. Dans tous les cas, cette zone n'a pas de limites externes bien précises, et se continue insensiblement avec la muqueuse environnante œdématiée.

Les faisceaux conjonctifs sont encore tuméfiés et dissociés par l'œdème; mais ils ont pris par le picro-carmin une belle coloration rosée, leur striation est bien conservée, et ils ne sont point infiltrés de granules noirs. Leurs interstices montrent des cellules fixes à noyaux colorés et des leucocytes accumulés en assez grande quantité. Sur quelques points, les leu-

cocytes semblent être fusionnés en une masse amorphe, comme dans le thrombus blanc. Dans les interstices les plus larges, on rencontre fréquemment de la fibrine coagulée sous forme de réticulum délicat. L'hémorragie interstitielle est moins prononcée que dans les foyers de la gangrène. Par contre, l'hyperhémie y est plus développée, au moins lorsque le processus gangréneux est limité, et que l'escarre tend à s'éliminer.

Si l'on compare cette forme de lésion primitive aux précédentes, on voit qu'elle est plus étendue et plus diffuse, que l'œdème, la diapédèse et l'hémorragie y ont une intensité plus grande, que la nécrose, au lieu de progresser lentement de la surface à la profondeur, atteint en bloc la muqueuse et la sous-muqueuse, et qu'enfin cette nécrose, au lieu de donner lieu à l'escarre sèche et friable, aboutit au ramollissement avec les caractères de la gangrène ordinaire.

Modes de terminaison de la lésion primitive.

1° *Cicatrisation des ulcères.* — Nous avons vu la lésion primitive aboutir à un ulcère à parois nécrosiques en forme de bouton de chemise ouvert par un orifice relativement étroit à la surface de la muqueuse, élargi à sa base au niveau de la sous-muqueuse. Il peut arriver que la surface de cet ulcère se déterge, que la nécrose se limite, et qu'un processus réparateur aboutisse à la cicatrisation. Tantôt la réparation a lieu par la formation à la surface de l'ulcère d'une petite couche de tissu embryonnaire plus ou moins riche en vaisseaux, mais n'affectant jamais la forme bourgeonnante ni fongueuse. Tantôt le tissu embryonnaire fait complètement défaut, et la base de l'ulcère cicatrisé est simplement constituée par un tissu fibreux condensé et calleux ; la perte de substance est en partie comblée par l'affaissement des bords flottants de la muqueuse qui entoure l'orifice. Des portions de muqueuse, à glandes dilatées, se greffent sur la base de l'ulcère dont elles diminuent ainsi le diamètre.

2° *Marche envahissante des ulcères.* — Dans des cas moins favorables, l'ulcère, au lieu de tendre à la guérison, s'étend

en surface dans la sous-muqueuse, en produisant des décollements plus ou moins étendus. Le caractère primitif de la nécrose se conserve dans cette progression sous-muqueuse de l'ulcère; s'il s'agit d'une nécrose sèche, la perte de substance progresse lentement par destruction moléculaire de la surface. L'ulcère s'étend de préférence en surface, creusant de longs trajets sous la muqueuse, et ne gagnant que difficilement les couches profondes jusqu'à la musculeuse qu'il ne dépasse pas; ses parois présentent les 3 zones déjà décrites pour l'ulcère primitif, 1° l'escarre sèche et cohérente; 2° la zone nécrosée où les éléments sont conservés dans leur forme, les cellules décolorées et sans noyau, les vaisseaux thrombosés avec altération vitreuse de leurs parois; 3° la zone extérieure présentant à la fois les vestiges de la nécrose et de la réaction inflammatoire: œdème, avec coagulation interstitielle de la fibrine, tuméfaction des faisceaux conjonctifs, diapédèse et hémorragie.

Les destructions résultant de la gangrène, sont toujours plus étendues et plus rapides. Lorsque la gangrène s'est étendue en surface dans la sous-muqueuse, la paroi supérieure flottante ne tarde pas à être envahie elle-même par la gangrène, de sorte que les décollements produits par cette forme de nécrose sont peu durables, et sont bientôt remplacés par de vastes pertes de substance. Les parties de l'intestin ainsi ulcérées présentent encore les caractères généraux signalés pour la lésion primitive.

L'escarre, au lieu d'être plane et sèche, est villeuse, et laisse voir des faisceaux conjonctifs dissociés, ramollis, chargés de granules noirs, flottant librement dans la cavité intestinale. Le tissu sous-jacent présente à un haut degré l'œdème, l'hémorragie, et dans une mesure beaucoup plus restreinte la coagulation fibrineuse de la lymphe et la diapédèse. Ces ulcères gangréneux ont une grande tendance à gagner en profondeur; ce sont eux exclusivement qui parfois envahissent la musculeuse et donnent lieu à des perforations.

Association des 2 modes de nécrose. — Il n'est pas rare, les observations de dysenterie subaiguë de 4 à 6 semaines de durée nous en ont fourni de nombreux exemples, de

rencontrer les 2 modes de nécrose réunis chez un même sujet. Lorsque, suivant la règle, les lésions sont circonscrites dans la portion supérieure de l'intestin primitivement affectée, et deviennent confluentes dans la dernière portion, c'est dans ce dernier tiers qu'on trouvera la gangrène associée à la nécrose sèche. Les ulcères de l'une et de l'autre variété peuvent se rencontrer indépendants les uns des autres dans une même région de l'intestin. On observe aussi une lésion mixte, montrant les deux modes de lésions associés, suivant une distribution qui nous paraît digne d'être mentionnée. Un petit îlot intéressant une portion de la muqueuse et de la sous-muqueuse, et présentant les caractères les plus typiques de la nécrose sèche, est circonscrit de toute part et isolé des parties environnantes par un ulcère gangréneux, et se rattache seulement aux couches profondes de la sous-muqueuse par un pédicule. De pareilles figures semblent indiquer que la lésion primitive a consisté en une nécrose sèche, intéressant comme toujours la muqueuse, et qu'ultérieurement, dans sa marche extensive, la nécrose est devenue gangréneuse en atteignant la zone œdémateuse développée au pourtour de l'escarre primitive.

Lésions secondaires et diffuses.

Aux lésions circonscrites que nous venons d'étudier, et qui sont la manifestation la plus ordinaire et la plus caractéristique de la dysenterie à ses débuts, s'adjoignent fréquemment, soit dès le début, soit dans le cours de la maladie, des lésions diffuses, dont il nous reste à indiquer les caractères et la signification. Ces lésions sont : le catarrhe aigu ou chronique, et l'exsudation diphthéroïde de la muqueuse, l'œdème, le phlegmon diffus et la sclérose de la sous-muqueuse. Il ne sera point question, en raison de leur moindre importance, des lésions de la tunique musculeuse et du péritoine.

Catarrhe. — Le catarrhe est une des manifestations les plus communes et les plus précoces de la dysenterie. Il se reconnaît à la présence dans les selles de masses vitreuses ayant tantôt la forme de larges placards, tantôt celle de pelo-

tons, et mélangées plus ou moins intimement avec le sang. On y rencontre souvent des pellicules opaques que plusieurs observateurs ont trouvées composées de lambeaux d'épithélium desquamé.

Quelle que soit l'importance clinique de ce phénomène, il n'a qu'un intérêt anatomique médiocre, parce qu'il est rarement possible de l'étudier histologiquement; la muqueuse prise sur le cadavre est ordinairement dépouillée de son épithélium superficiel, et il n'est pas possible d'en étudier les altérations. Les seuls vestiges appréciables du catarrhe sont l'hypersécrétion muqueuse des glandes en tubes et l'infiltration du stroma par des leucocytes et des globules rouges.

Dans la dysenterie chronique, il n'est pas rare que l'inflammation catarrhale de la muqueuse s'établisse sous la forme chronique et détermine alors des désordres matériels qui sont bien connus, et que nous nous bornerons à rappeler : dans certains points, pâleur et couleur ardoisée de la muqueuse ; sur quelques-uns, atrophie des glandes avec épaississement du stroma infiltré de leucocytes ; sur d'autres points, amincissement de la muqueuse, dilatation avec déformation de glandes, formation de kystes muqueux ouverts à l'extérieur par un étroit pertuis, et correspondant aux dépressions élargies des follicules clos atrophiés.

Le catarrhe peut faire absolument défaut, c'est ce qui a lieu notamment dans ces formes discrètes de la dysenterie, qui ne se révèlent qu'à l'autopsie, lorsqu'un abcès du foie ou une autre maladie intercurrente doit amener la mort. L'examen histologique ne montre alors d'autre trouble de la sécrétion muqueuse que son abolition dans les territoires nécrosés. La constipation rebelle observée pendant la vie permet même de supposer que la sécrétion a été diminuée sur une notable portion de l'intestin.

Quelques observateurs ont signalé dans les dysenteries graves la présence dans les selles d'un mucus opaque, d'aspect purulent, semblable à celui des catarrhes chroniques des bronches. Le même fait a été observé dans les intervalles des recrudescences aiguës de la dysenterie chronique; les malades évacuaient à la suite d'une garde-robe moulée des masses

plus ou moins abondantes de muco-pus. Ce produit pathologique a été considéré comme fourni par la surface des ulcères suppurants. Cette opinion est contraire à tout ce que nous avons observé relativement à la physiologie pathologique de ces ulcères qui sont toujours secs. Il nous paraît plus exact de rapporter cette sécrétion à un catarrhe purulent de quelque segment de la muqueuse.

Exsudation diphthéroïde. — Nous désignons ainsi des pseudo-membranes d'apparence grisâtre et opalescente, qui se produisent à titre de lésion accessoire, soit à la surface de la muqueuse, soit à la surface des ulcères dysentériques, et dans lesquelles l'examen histologique reconnaît la structure réticulée des fausses membranes de la diphthérie. Dans chacun de ces deux sièges, elles présentent des particularités exigeant une description spéciale.

1. *Exsudat à la surface de la muqueuse.* — Les portions de muqueuse recouvertes de cet exsudat ne présentent point la structure normale ; elles sont dépourvues de glandes en tubes, et il faut un examen attentif pour reconnaître qu'il s'agit bien de la muqueuse. La muqueuse est reconnaissable d'une part à la couche musculeuse de Brücke sous-jacente, et à la disposition de ses vaisseaux plus grêles que ceux de la sous-muqueuse et cheminant perpendiculairement à la surface. Un examen à un fort grossissement montre d'ailleurs qu'il reste encore des vestiges de culs-de-sac glandulaires sous forme de colonnettes de cellules épithéliales, ratatinées, opaques, sans noyau et réfractaires aux agents colorants. Lorsque la muqueuse a été antérieurement le siège d'un catarrhe prolongé, on reconnaît aussi des lacunes correspondant à des kystes muqueux actuellement vides de mucus et d'épithélium. Les couches profondes de la muqueuse sont le siège d'une infiltration serrée de leucocytes, la plupart réfractaires aux agents colorants. Cette couche est traversée par des tronçons vasculaires dilatés et thrombosés, à parois généralement vitreuses et vivement colorées par le carmin : ce sont les indices bien connus de la nécrose. C'est dans cette couche nécrosée, mais dont les éléments conservent encore leur forme, que l'on voit apparaître les premiers linéaments du réticulum constituant la pseudo-

membrane. Celle-ci recouvre la surface de la muqueuse comme une cuirasse épaisse d'un demi à un millimètre. Elle est constituée par un réticulum à mailles étroites et allongées, dont les trabécules, très fines dans les couches profondes, s'épaississent dans les couches moyennes, prennent un aspect vitreux et une intense coloration rouge par le carmin, et redeviennent grêles vers la surface libre. Les mailles de ce réticulum, qui sont surtout étroites dans les couches moyennnes où les trabécules sont les plus larges, renferment des leucocytes serrés les uns contre les autres, dont la plupart sont décolorés, mais dont quelques-uns sont transformés en blocs vitreux, colorés en rouge intense et se fusionnent manifestement avec le réseau trabéculaire.

2. *Exsudats à la surface de l'ulcère.* — On ne les rencontre jamais dans ce siège sous forme de membranes épaisses et continues comme à la surface libre de la muqueuse. Ils ne recouvrent de l'ulcère qu'une petite portion, et, en règle générale, on peut dire que ces portions correspondent toujours aux anfractuosités sous-muqueuses des ulcères, à parois sèches, non gangréneuses. C'est dans ces anfractuosités, complètement séparées de la surface de l'intestin par la paroi décollée, qu'il convient de les décrire.

Cette paroi de l'ulcère, ainsi qu'il a été dit, est constituée par des faisceaux fibreux, dont les interstices élargis renferment des leucocytes et des cellules fixes sans noyau, parfois des globules sanguins, et surtout des traînées de fibrine coagulée en réticulum délicat. Ce coagulum fibrineux interstitiel se continue sans interruption avec le réticulum à trabécules plus large qui constitue la membrane diphthéroïde. Le réticulum est d'ailleurs ici à mailles plus larges que dans la muqueuse où nous l'avons étudié tout à l'heure, et il est plus facile encore d'en constater le mode de formation. On voit en effet distinctement, dans l'intérieur de ses mailles, un certain nombre de leucocytes transformés en blocs vitreux se conglomérer les uns aux autres et former ainsi des traînées vitreuses qui s'ajoutent au réticulun déjà formé.

Les diverses particularités de siège et de structure de ces pseudo-membranes mentionnées ici trouveront leur explication

dans une autre partie de ce travail, lorsque nous aurons démontré expérimentalement les conditions nécessaires à la formation de l'exsudat diphthéroïde.

Œdème. — La muqueuse intestinale dans la dysenterie aiguë est souvent trouvée mamelonnée, disposée en bosselures qui peuvent atteindre l'épaisseur du doigt et qui alternent avec des dépressions au niveau desquelles la paroi ne dépasse pas son épaisseur normale. Au niveau de ces bosselures, la muqueuse a une coloration rouge vif ou rouge sombre, ou même brun sombre quand la lésion date déjà de plusieurs semaines. L'examen histologique montre que ces bosselures sont dues à l'infiltration œdémateuse de la sous-muqueuse. A l'état très aigu, on ne constate autre chose que le gonflement des faisceaux conjonctifs, l'abondance de la lymphe en partie coagulée, l'extravasation des leucocytes et des globules rouges. Lorsque cet état s'est prolongé quelques semaines, on trouve les vaisseaux dilatés, variqueux, çà et là des extravasations de globules rouges ou des amas de pigment noir ; les cellules du tissu conjonctif sont tuméfiées, renferment quelquefois un ou deux noyaux, et se relient entre elles par de larges prolongements protoplasmiques. Nous essaierons de montrer dans la deuxième partie du travail que cet œdème est en rapport avec les contractions irrégulières de la musculeuse de Brücke, ayant pour effet de gêner la circulation de retour dans la portion correspondante aux bosselures.

Phlegmon diffus. — La suppuration est absolument étrangère au processus de la nécrose sèche.

Lorsque les ulcères s'étendent en nappe dans la sous-muqueuse, en produisant des décollements, la surface de ces ulcères ne sécrète pas de pus, mais tend au contraire à se recouvrir de pseudo-membranes diphthéritiques. Mais dans les formes graves, gangréneuses de la dysenterie, on voit quelquefois s'étendre bien au delà des limites de l'escarre superficielle une infiltration purulente de la sous-muqueuse, produisant de vastes décollements, et parfois l'élimination d'un segment tout entier de la muqueuse intestinale. Ce processus n'est pas sans analogie avec le phlegmon diffus du tissu cellulaire sous-cutané, et paraît constituer une véri-

table complication du processus dysentérique, en rapport sans doute avec l'action de germes infectieux spéciaux.

Dans la dysenterie chronique, l'œdème et l'épaississement de la sous-muqueuse font place à un autre ordre d'altération. Le tissu conjonctif, chroniquement enflammé, se transforme en un tissu fibreux, dense, scléreux, ayant tendance au retrait comme tous les tissus de cicatrice, d'où résultent le rétrécissement du calibre de l'intestin et l'induration scléreuse de sa paroi dans les segments où cette altération est la plus prononcée, notamment dans l'S iliaque et le rectum.

II. — Étude expérimentale de l'entérite produite par l'action de l'ammoniaque caustique. — Pseudo-membrane diphthéroïde et gangrène, leurs conditions expérimentales. Nécrose de coagulation.

L'interprétation des lésions que nous avons décrites dans la première partie de ce travail, nous a été facilitée par la connaissance des travaux de M. Weigert sur ce mode de nécrose des tissus qui est le plus usuel dans la dysenterie, et pour lequel a prévalu en Allemagne le nom proposé par Cohnheim de *nécrose de coagulation*.

M. Weigert nous a, en effet, familiariés avec des images qui sans doute n'étaient pas inconnues avant les travaux de cet auteur, mais dont l'interprétation n'avait pas été formulée d'une manière aussi précise jusqu'alors.

Nous avous été amenés ainsi à marquer d'un trait plus sûr le caractère fondamental de la dysenterie qui peut être comparé à celui des agents caustiques.

Les résultats auxquels est arrivé M. Weigert n'ont pas encore obtenu l'assentiment assez général des histologistes, au moins en France, pour que nous n'ayons point désiré confirmer par des expériences directes les conclusions de notre étude anatomo-pathologique : si l'agent dysentérique était, comme nous le supposions, un poison caustique, probablement organique, agissant à la surface de l'intestin, il était à prévoir que nous pouvions réaliser des altérations élémentaires analogues

à celles que nous avions observées dans la dysenterie en injectant dans la cavité intestinale d'un animal un agent caustique que la chimie met à notre disposition. Ces expériences ont été faites chez le chien à l'aide d'une solution ammoniacale à 9 0/0, déjà employée par M. Weigert pour produire le croup artificiel dans la trachée.

Expérience 1re.

Entérite expérimentale; 8e heure; désordres produits par l'action immédiate du caustique : hémorragie et nécrose.

Jeune chien vigoureux et adulte, endormi par le chloroforme ; injection dans la cavité du gros intestin par le rectum, à l'aide d'une sonde en caoutchouc introduite à une profondeur de 15 centimètres environ, de 15 centimètres cubes d'une solution ammoniacale à 9 0/0 ; le liquide ayant été rejeté immédiatement avec les matières fécales, il est fait une 2e injection de quelques centimètres cubes de la même solution. Dans les heures qui suivent l'injection, selles fréquentes, formées d'une boue noirâtre et sanguinolente. L'animal est sacrifié par le chloroforme au bout de 8 heures.

Autopsie. — Aucune lésion extérieure sur le gros intestin, si ce n'est deux bosselures rouge sombre, larges comme une pièce de 20 centimes, situées à la partie moyenne. La cavité de l'intestin renferme une cuillerée de sang poisseux, trouble, noir.

La muqueuse présente çà et là quelques plis peu épais, à direction surtout longitudinale. Elle a une teinte rouge noirâtre et est revêtue d'un enduit hémorragique, visqueux, qui lui donne un aspect brillant et qui est surtout abondant dans les dépressions formées par les plis. Cette lésion occupe toute l'étendue de l'intestin, sauf le fond du cæcum et la dernière portion du rectum, où la muqueuse a seulement une nuance d'un rouge vif. L'altération s'arrête brusquement à la valvule iléo-cæcale, dont la face supérieure est pâle et rosée.

Examen histologique.

Dans toutes les parties rouge sombre, c'est-à-dire dans les 9/10 de l'intestin, les altérations sont de même ordre, tantôt bornées à la muqueuse, tantôt intéressant aussi une notable portion de la sous-muqueuse.

Muqueuse. — Elle est partout en place avec l'épaisseur normale. Le stroma est partout infiltré de sang; tantôt les

globules sanguins, conservés dans leur forme, constituent un champ serré, au milieu duquel on distingue seulement çà et là quelques formes cellulaires vaguement colorées en rouge par le carmin ; sur d'autres points, les globules ne sont plus distincts, mais une substance fluide de couleur hématique, évidemment de l'hémoglobine, imprègne le stroma en coulées homogènes.

L'hémoglobine se rencontre de préférence surtout dans les portions de la muqueuse qui occupent les dépressions intermédiaires à deux plis, et ordinairement le fond de cette dépression est occupé par une nappe d'hémoglobine épanchée à la surface de l'intestin.

Les glandes en tube manquent absolument sur d'assez longues portions de la muqueuse ; leur revêtement épithélial a été évidemment expulsé, et leur lumière est effacée par l'épaississement du stroma. D'autres culs-de-sac sont conservés, et montrent l'épithélium sous forme de petits blocs réfringents, sans noyaux, cubiques, assez bien colorés par le carmin, et fortement par l'hématoxyline. Ces blocs peuvent être isolés les uns des autres, et alors la lumière du conduit est ordinairement occupée par du sang extravasé. D'autres fois, les blocs plus volumineux se touchent par leurs bords ou même se fusionnent en une masse demi-fluide, amorphe, possédant encore les mêmes réactions colorantes.

Sous-muqueuse. — Elle est parfois peu différente de l'état normal, tout au plus remarque-t-on un peu d'épaississement des faisceaux dans les portions sous-jacentes à la muqueuse. Sur d'autres points, où l'action du caustique a pénétré plus profondément, les fibres conjonctives sont rétrécies, sans striation, ont pris une coloration orangée et non rose par le picro-carmin ; les éléments cellulaires ont disparu, et ont laissé seulement comme vestige de petits amas granuleux. Les interstices du tissu conjonctif sont occupés par des coulées d'hémoglobine, et plus rarement par les traînées de globules rouges. Dans quelques points seulement correspondant aux plis de la muqueuse, on aperçoit quelques vestiges d'œdème et quelques imperceptibles réseaux fibrillaires de fibrine coagulée dans les interstices du tissu conjonctif.

Portions relativement ménagées : rectum et cæcum. Pas de catarrhe notable des glandes ni d'œdème de la sous-muqueuse, mais injection capillaire de la muqueuse, et par places, cautérisation superficielle de celle-ci. Dans les points cautérisés, l'épithélium cylindrique et caliciforme de la surface libre est transformé en blocs aplatis, ratatinés, sans noyaux, colorés en rouge par le carmin. Les cellules épithéliales qui tapissent l'ouverture des glandes en tube conservent encore leur aspect caliciforme et leur noyau coloré ; mais le noyau est petit, ratatiné, et le corps cellulaire en partie vidé de mucus et affaissé sur lui-même. Les couches les plus superficielles du stroma sont infiltrées de globules sanguins dans une épaisseur de 2 ou 3 centièmes de millimètres, et immédiatement au-dessous, la membrane reprend son état normal.

Cette expérience avait pour but d'étudier les altérations produites par le contact direct et immédiat du caustique sur les éléments de la paroi intestinale. On a vu qu'elle se résume en des hémorragies diffuses, qui supposent une altération des parois des capillaires avec ou sans conservation de la forme des globules, et en nécrose des épithéliums, du stroma de la muqueuse, et sur quelques points de la sous-muqueuse. Les manifestations réactionnelles du tissu, œdème, diapédèse et catarrhe, sont à peine indiquées sur quelques points, presque partout absentes. Ce résultat tient surtout à la courte durée de l'expérience (8 heures), et aussi peut-être à l'emploi d'une dose massive du caustique.

Expérience 2e.

Entérite expérimentale ; 26e heure ; étude de la pseudo-membrane diphthéroïde et des plis œdémateux de la muqueuse.

Jeune chien, adulte et vigoureux. Injection dans le rectum de 7 centimètres seulement d'une solution ammoniacale à 9 0/0, la sonde étant introduite à 0m, 1 de profondeur. L'animal est sacrifié par le chloroforme au bout de 26 heures. Autopsie. Le gros intestin, examiné en place, présente à sa partie moyenne une bosselure rouge sombre du

diamètre d'une pièce de 1 franc. Le bout inférieur a une coloration rouge assez vive, le bout supérieur est rosé comme à l'état normal.

Après l'incision, on voit que le 1/3 supérieur de l'intestin a une muqueuse d'aspect normal, le cæcum renferme des matières fécales moulées. Les altérations commencent à l'union du 1/3 moyen et des 2/3 inférieurs. On rencontre d'abord plusieurs plaques ayant la superficie de pièces de 1 et 2 francs, au niveau desquelles la muqueuse est plissée en divers sens, et épaissie ; les dépressions les plus profondes ont une coloration rouge sombre ; les plis ont une coloration d'un rouge plus vif, et sont revêtus comme d'un voile opalescent qui disparaît graduellement à la périphérie de la plaque, en même temps que les plis s'effacent et reprennent une coloration rosée. A la partie moyenne existe une plaque intéressant toute la circonférence de l'intestin, sur une longueur de 2 à 3 centimètres, et correspondant aux bosselures rouge sombre de la face externe. On y retrouve les lésions précédemment décrites, mais plus prononcées ; les plis sont plus épais, les dépressions plus profondes et d'une teinte plus sombre. Le 1/3 inférieur de l'intestin jusqu'à l'anus présente un aspect mamelonné, d'un rouge assez vif, avec des traînées d'exsudat opalescent non continues.

Examen histologique.

Une description distincte est due :

1° Aux parties hyperhémiées, atteintes simplement de catarrhe avec ou sans érosions superficielles ;

2° Aux parties rouges et revêtues d'un exsudat opalescent que nous verrons n'être autre chose qu'une membrane diphthéroïde ;

3° Aux parties plissées et déprimées, d'aspect noirâtre, qui correspondent au degré le plus élevé de l'altération.

Catarrhes avec ou sans érosions superficielles. — Tandis que dans la première expérience les glandes en tube étaient, au niveau du rectum, vides de mucus, et tapissées d'épithélium cylindrique grêle, nous constatons ici dans les parties correspondantes le gonflement des cellules caliciformes et l'abondance du mucus contenu dans les tubes ou adhérent à la surface libre. Le stroma de la muqueuse est hyperhémié, et les couches superficielles de la membrane sont légèrement infiltrées d'œdème.

Sur quelques points, la muqueuse présente une légère érosion superficielle, l'épithélium de revêtement étant tombé et le stroma entamé plus ou moins profondément. On peut aisément s'assurer que ces érosions résultent de l'élimination d'une escarre superficielle qui tient encore en place sur quelques points. Cette escarre ne présente plus les caractères que nous avons signalés dans la première expérience à propos du rectum ; mais on y voit déjà les caractères de la membrane diphthérique qui vont être décrits.

Membrane diphthéroïde. — Les préparations faites au niveau de ces portions hyperhémiées qui semblaient recouvertes comme d'un voile opalescent, montrent qu'il ne s'agit pas en réalité d'un exsudat déposé à la surface de la muqueuse, mais bien de la formation au lieu et place de la muqueuse d'une pseudo-membrane analogue à celle que l'on observe dans les muqueuses atteintes de diphthérie. Cette pseudo-membrane est presque partout en voie de formation, en sorte qu'il est facile de suivre toutes les phases de son évolution. Elle correspond assez exactement comme siège à la tunique muqueuse, dont elle n'intéresse pas cependant toute l'épaisseur sur certains points, et qu'elle dépasse un peu sur d'autres points. La muqueuse, dans les régions où s'est constituée cette pseudo-membrane, ne laisse plus rien reconnaître de sa structure propre. Presque partout les glandes en tubes font complètement défaut. Leurs culs-de-sac vidés d'épithélium sont remplis de leucocytes opaques, faiblement colorés par les réactifs, mélangés parfois à quelques globules sanguins. Lorsqu'il reste des vestiges d'épithélium, c'est sous forme de blocs réfringents, sans noyaux, ou de masses amorphes, résultant de la fusion de ces blocs.

Le stroma, débarrassé en grande partie des produits de l'hémorragie initiale, laisse voir son feutrage de fibres conjonctives délicates dont quelques-unes ont une réfringence vitreuse, et sont un peu élargies. Il renferme dans ses interstices un grand nombre de cellules rondes, assez régulièrement disposées en assises parallèles à la surface. Parmi ces éléments, les uns présentent les caractères de forme, de dimension, de coloration des leucocytes normaux ; ils sont plus

abondants dans les couches superficielles. D'autres, ayant conservé la forme et les dimensions normales, sont plus opaques, plus granuleuses, et ont pris par les réactifs colorants (hématoxyline et carmin), une teinte rouge bleu, variable d'intensité, mais en général plus sombre, plus terne que la coloration normale des leucocytes par ces réactifs. D'autres éléments ont l'aspect de blocs anguleux, réfringents, colorés en rouge vif par le carmin ; ils ont des dimensions variables, depuis celles d'un leucocyte ordinaire, jusqu'à celles d'un fragment de noyau de 1/3 μ. Sur quelques points, principalement à la base de la muqueuse, les éléments, ayant subi cette transformation vitreuse, tendent à se fusionner entre eux : les leucocytes d'une rangée horizontale se réunissent par leurs bords en traînées moniliformes, et celles-ci se réunissent à leur tour avec celles qui leur sont superposées par des cloisons perpendiculaires plus courtes, résultant de la fusion de leucocytes intercalaires. Ainsi est constitué un réticulum à trabécules larges, parallèle à la surface, à mailles allongées dans le même sens, et présentant tous les caractères du réticulum diphthérique.

La transformation que nous venons de décrire n'intéresse pas partout la muqueuse dans la totalité de son épaisseur : de distance en distance sont ménagés, dans les couches profondes de la muqueuse, des îlots présentant les caractères de structure de la membrane vivante. Dans ces îlots (Pl. V, *fig.* 3), le stroma renferme des cellules rondes bien colorées, et les culs-de-sac glandulaires se dessinent par un revêtement régulier de cellules caliciformes à noyau bien coloré. Il n'existe aucune discontinuité entre le tissu de ces îlots et celui de la pseudo-membrane qui les recouvre. Le stroma des portions vivantes se continue avec celui des portions nécrosées. Parfois seulement un petit nuage de mucus s'est accumulé à l'orifice des tronçons glandulaires et soulève un peu la pseudo-membrane constituée aux dépens des couches superficielles. Le plus ordinairement, ainsi qu'il a été dit, la pseudo-membrane s'arrête nettement à la limite inférieure de la muqueuse. Sur quelques points seulement, on voit la tunique de Brücke, in-

terrompue sur une courte étendue, et la pseudo-membrane pénètre à une faible profondeur dans la sous-muqueuse.

La sous-muqueuse est en général épaissie; dans les couches superficielles, notablement tuméfiées par l'œdème, on rencontre un grand nombre de leucocytes, dont la majorité a l'aspect normal, tandis que d'autres présentent les altérations décrites plus haut, c'est-à-dire l'aspect opaque, l'imparfaite coloration, la réfringence vitreuse, ou la fragmentation. Parmi les cellules fixes, un certain nombre sont privées de noyaux ou même réduites à l'état de détritus granuleux.

Dans les couches profondes de la sous-muqueuse, les faisceaux conjonctifs sont moins tuméfiés, et leurs interstices sont occupés par un réticulum fibrineux à fibrilles délicates, indices de la coagulation de la lymphe. Les orifices des gros vaisseaux sanguins sont occupés par un coagulum fibrineux renfermant quelques globules rouges et de rares leucocytes.

Sur quelques points, nous trouvons encore les interstices du tissu conjonctif et les orifices vasculaires occupés par des coulées d'hémoglobine dissoute, comme dans l'expérience 1.

Plis œdémateux de la muqueuse. Les préparations faites au niveau des régions où la muqueuse présentait des plis volumineux, et des dépressions d'une couleur rouge sombre, montrent une opposition très remarquable entre les lésions qui caractérisent les portions dépourvues du tissu, et le sommet renflé des replis. Au niveau des dépressions, la sous-muqueuse est très étroite, tassée, comprimée entre la musculeuse. Les faisceaux conjonctifs ont conservé leur volume normal et ne sont point tuméfiés par l'œdème; leurs interstices sont remplis d'hémoglobine, sans aucun vestige globulaire. La muqueuse correspondante à ces dépressions a son épaisseur normale, et montre ses glandes bien conservées dans toute leur longueur, avec leur épithélium nécrosé au sein d'un stroma complètement infiltré d'hémoglobine. Une certaine quantité d'hémoglobine s'est épanchée à la surface libre de la muqueuse et remplit le fond des anfractuosités. Si maintenant l'on remonte le long des faces latérales des replis, on y voit la muqueuse et les couches immédiatement sous-jacentes de la sous-muqueuse présenter le même caractère de nécrose

et d'infiltration hémoglobinique, jusqu'au voisinage du bord supérieur du pli, où elles font place insensiblement à des lésions d'un ordre tout différent.

Au niveau du pli lui-même, et particulièrement de son renflement, le tissu sous-muqueux très épais présente à un haut degré les caractères de l'œdème avec coagulation de la fibrine dans les couches profondes, avec diapédèse et altération des leucocytes dans les couches superficielles. La muqueuse qui revêt la partie proéminente du pli présente une altération toute différente de celle qui revêt le fond et les faces latérales des dépressions. Elle est très nettement abrasée au niveau de la 1/2 ou des 2/3 de son épaisseur, ayant son minimum d'épaisseur au sommet de sa convexité. Tout ce qui reste de la muqueuse est transformée en membrane diphthéroïde, sans qu'il reste aucun vestige des glandes en tube.

Les conditions expérimentales de ce fait diffèrent de celles du précédent, en ce que l'action du caustique a été plus ménagée et en ce que la durée du processus a été plus longue. Aussi n'avons-nous plus affaire seulement aux désordres immédiats résultant de l'action du caustique, mais aux manifestations réactionnelles de la paroi intestinale qui se sont développées avec une grande intensité. Ces manifestations réactionnelles se résument dans l'afflux de la lymphe au niveau des parties touchées par le caustique et dans l'émigration active des leucocytes, dont quelques-uns traversent la membrane nécrosée sans s'y arrêter et sans s'y modifier, tandis que d'autres sont retenus par le stroma serré de la muqueuse comme par un filet, et y subissent différentes altérations.

La plus remarquable de ces altérations consiste dans une transformation vitreuse de ces éléments et dans leur tendance à se fusionner pour constituer, avec une netteté qui ne laisse place à aucun doute, le réticulum diphthéroïde, comme l'a montré M. Weigert.

On sait que M. Weigert considère ce réticulum comme un des états morphologiques de la fibrine coagulée, dont le mode de formation différerait de la coagulation ordinaire de la fibrine en fibrilles fines, délicates, en ce que les leucocytes,

serrés les uns contre les autres, conserveraient leur forme pendant la coagulation, tandis que dans la coagulation ordinaire ils seraient détruits et dissous par la lymphe en excès.

Nous aurons à discuter plus loin cette interprétation.

M. Weigert insiste sur deux conditions nécessaires à la production et à la formation du réticulum : d'une part la nécrose préalable du tissu dans lequel il prendra naissance, et d'autre part l'afflux abondant de la lymphe dans ce territoire. Ces deux conditions sont en effet réalisées dans le cas actuel. Nous voyons en effet le réticulum se produire exclusivement dans la portion de la muqueuse dont l'épithélium est nécrosé ou complètement détruit. Il n'est pas rare de rencontrer dans les couches profondes de la muqueuse un îlot ménagé par l'action du caustique, et renfermant des culs-de-sac glandulaires en pleine activité sécrétoire. Le réticulum est interrompu au niveau de ces îlots, et se constitue immédiatement au-dessus de ceux-ci, dans les couches superficielles de la muqueuse.

Une autre circonstance, sur laquelle nous appelons volontiers l'attention, parce qu'elle se rencontre aussi dans la dysenterie, est propre à montrer l'intervention de l'afflux de la lymphe dans la formation de la membrane diphthéroïde. Nous voulons parler de ces plis et mamelons, renflés à leur sommet, qui accidentent la surface de la muqueuse. Nous pensons qu'on peut se rendre compte de la formation de ces plis, en admettant qu'il s'est produit à l'origine, sous l'influence du contact du caustique, des contractures irrégulières de la musculeuse de Brücke, et que les froncements de la muqueuse, résultant de ces contractures, se sont exagérés et sont devenus permanents par le fait des réactions pathologique du tissu.

Dans les dépressions correspondant à ces contractures, le tassement de la sous-muqueuse et la gêne de la circulation de retour ont eu pour conséquence, d'une part l'extravasation de l'hémoglobine, d'autre part l'empêchement de l'afflux de la lymphe et de la diapédèse. Une des conditions nécessaires à la formation du réseau diphthéroïde a donc fait

défaut, et la muqueuse nécrosée a conservé sa forme pour être sans doute détruite ultérieurement par la gangrène.

Une condition tout opposée, la laxité du tissu conjonctif, a permis à la lymphe et aux leucocytes d'affluer abondamment dans les portions correspondantes aux plis; aussi la muqueuse de toute la portion convexe de ces plis s'est-elle transformée complètement en membrane diphthérique. On comprend aussi que les couches superficielles de la pseudo-membrane aient été de bonne heure et très nettement abrasées par l'effet du frottement qu'elles ont dû subir au contact de la paroi opposée de l'intestin.

D'autres circonstances, intéressant l'évolution de la membrane diphthéroïde, seront réalisées dans l'expérience suivante.

Expérience 3e.

Entérite expérimentale, 68e heure. — Continuation de l'étude de la pseudo-membrane diphthéroïde; gangrène.

Jeune chien adulte et vigoureux. Injection dans le rectum de 15 centimètres d'une solution ammoniacale à 9 0/0, la sonde étant introduite aussi profondément que possible. Le liquide est expulsé en même temps que des matières fécales solides accumulées dans le rectum. Les selles, d'abord brunes et liquides le premier jour, deviennent jaunes le lendemain, et de nouveau sanglantes le troisième jour; l'animal maigrit rapidement, et est sacrifié au bout de 68 heures.

Péritoine injecté, mais non suppuré. Le gros intestin, rétracté, présente à l'intérieur une forte injection. A la partie moyenne, petites bosselures lenticulaires rouge sombre. A 5 centimètres au-dessous de la valvule, 3 escarres jaunâtres, grandes comme des pièces de 1 franc, adhèrent à l'épiploon et aux anses voisines de l'intestin grêle. Ganglions mésentériques rouges et ramollis. Foie très congestionné et vésicule distendue par la bile.

Après l'incision, la muqueuse du gros intestin présente des lésions d'aspect différent, distribuées dans 3 segments : 1er segment, sur une longueur de $0^m,06$, à partir de l'anus, la muqueuse est injectée, parsemée de points hémorragiques, d'aspect luisant et humide, avec ulcérations superficielles, visibles à contre-jour; 2e segment moyen, sur une longueur de $0^m,10$ 1/2, muqueuse hyperhémiée, formant de petits plis comme gauffrés, et paraissant recouverts d'un voile blanc laiteux, tantôt plus transparent, tantôt un peu plus opaque; 3e segment, jusqu'à la valvule iléo-cæcale d'une part, jusqu'au fond du cæcum d'autre part; la

muqueuse du segment supérieur est atteinte de gangrène. Ce sont des plaques isolées, dépassant à peine la muqueuse en profondeur, molles, grisâtres, quelques-unes colorées en jaune par la bile, répandant l'odeur de la gangrène ; puis les escarres deviennent confluentes, et, par place, atteignent la séreuse où nous les avons vues de l'extérieur.

Examen histologique.

Membranes diphthéroïdes. — On rencontre au niveau du rectum des lésions superficielles de même ordre que celles qui ont été décrites pour le même siège dans les expériences précédentes : à savoir l'hypersécrétion des glandes muqueuses et les érosions superficielles résultant de l'élimination des pseudo-membranes diphthéroïdes minces, telles que les produit une cautérisation superficielle.

Dans le segment moyen existe une pseudo-membrane, différente de celle qui a été décrite dans l'expérience 2, en ce qu'elle est à un degré de développement plus avancé.

On peut remarquer d'abord que le réticulum, au lieu d'être seulement ébauché sur quelques points et limité aux couches profondes de la muqueuse nécrosée, est maintenant presque partout achevé et constitué dans toute l'épaisseur de la muqueuse par des traînées parallèles, à contours rectilignes, laissant à peine reconnaître sur quelques points l'indépendance des cellules qui ont servi à le former par fusion. En second lieu, la démarcation entre les îlots de muqueuse, ménagés par l'action caustique et la pseudo-membrane qui les environne, est devenue plus nette. Ceux de ces îlots qui ne comprennent que la couche profonde de la muqueuse, sont séparés par une petite fente de la membrane diphthérique qui les recouvre et qui les environne. Les culs-de-sac glandulaires s'ouvrent quelquefois librement à la surface de ce bourgeon de muqueuse ; d'autres fois leur orifice est rétréci ou même oblitéré, car on voit le fond du cul-de-sac dilaté en ampoule. Dans la lumière ou la petite fente de séparation, les leucocytes, récemment émigrés, s'accumulent, s'accolent à la face profonde du pont pseudo-membraneux qui les recouvre, et font corps avec le réticulum.

Çà et là on rencontre des îlots où la muqueuse a été conservée en totalité, et est encore recouverte d'un épithélium de revêtement non altéré. Elle est seulement diminuée d'épaisseur par une sorte de retrait ou de condensation de ses éléments, en sorte que la surface libre n'affleure pas à celle de la membrane diphthérique environnante. Le petit puits résultant de cette différence de niveau est comblé par une pseudo-membrane ayant une autre structure que la membrane diphthérique environnante, bien qu'elle soit en continuité avec celle-ci. Elle présente en effet les caractères d'un coagulum fibrineux ordinaire, à fibrilles très fines et vaguement stratifiées, enfermant dans ses mailles quelques leucocytes et quelques globules sanguins. Parfois ce coagulum, devenant plus abondant, déborde de la cupule dans laquelle il s'est d'abord formé, et s'étale à la surface libre de la membrane diphthérique environnante. On peut aussi rencontrer çà et là de pareils dépôts superposés à la membrane diphthérique et adhérents à la surface libre.

La terminologie allemande désigne sous le nom d'exsudation ou de membrane croupale, les dépôts qui se forment en dehors du tissu conjonctif de la muqueuse, et adhèrent plus ou moins à sa surface libre.

On se rend facilement compte de leur formation en admettant qu'une certaine quantité de lymphe et de leucocytes ayant traversé les îlots de muqueuse restée vivante ou même la membrane diphthérique dans les points où la diapédèse est très active, viennent s'épancher à la surface libre de la pseudo-membrane ou de la muqueuse vivante et s'y coagulent suivant des lois ordinaires de la coagulation de la lymphe, Nous ferons remarquer que la présence de l'épithélium vivant à la surface des îlots n'empêche nullement la formation de la membrane croupale au-dessus de lui; et la membrane croupale peut même adhérer à une surface ainsi vivante. Nous avons vu en effet sur quelques préparations une déchirure artificielle s'être faite au-dessous de l'épithélium vivant, qui était resté adhérent à la face profonde de la membrane croupale.

Telles sont les diverses particularités que nous avions à

signaler dans cette expérience relativement à la structure et au développement de la membrane diphthérique dans la membrane muqueuse. Ajoutons que cette membrane a une durée très éphémère, et ne tarde pas à disparaître, émiettée ou fragmentée par l'action de frottements contre la paroi opposée, laissant à nu la sous-muqueuse; ce qui démontre bien que cette membrane est absolument privée de vie, et constitue une escarre.

Gangrène. — Les préparations faites dans des régions de la paroi intestinale atteintes par la gangrène (*fig.* 2), et spécialement dans les régions limitrophes où l'escarre gangréneuse se continue avec la membrane diphthérique, présentent un intérêt spécial. On y remarque d'abord, et c'est une règle sans exception, que la gangrène, au lieu d'être limitée à la muqueuse, comme nous l'avons vu pour la membrane diphthérique, dépasse toujours les limites de cette tunique et envahit une couche plus ou moins épaisse de la sous-muqueuse. C'est seulement au niveau de la jonction entre l'escarre gangréneuse et l'escarre sèche diphthéroïde, que l'on voit l'escarre gangréneuse taillée en biseau à sa face profonde, se terminer par un lambeau qui se superpose à la membrane diphthérique. La démarcation entre les parties gangrénées et les parties sous-jacentes est toujours très nette, et se manifeste, même à un faible grossissement, par la différence des teintes, et par l'interruption de la continuité d'un grand nombre de faisceaux conjonctifs.

Dans toute l'étendue de l'escarre gangréneuse, la muqueuse, en raison de sa structure serrée, a assez bien conservé sa forme. On y voit les glandes en tubes garnies d'un épithélium incolore, opaque, grisâtre, et le stroma également opaque, sans vestiges de structure, parsemé de fines granulations noires caractéristiques. La moindre pression sur la lamelle réduit cette muqueuse en un détritus granuleux, au sein duquel on voit apparaître, outre les granules noirs, de nombreuses bactéries de toutes dimensions. La sous-muqueuse est percée à jour de fenêtres ovales, plus ou moins grandes, résultant de la fonte du tissu. Les faisceaux conjonctifs, encore reconnaissables, ont une teinte grisâtre, ou sont très faiblement colorés par le

carmin, tuméfiés, extrêmement mous, parsemés de granules noirâtres et de bactéries. On ne rencontre dans ces tissus gangrénés aucun élément cellulaire reconnaissable, sauf quelques rares cellules migratrices, ayant conservé leur forme et leurs propriétés colorantes normales. De pareilles cellules forment sur quelques points une rangée dans les couches toutes superficielles de la muqueuse gangrénée.

Les couches de la sous-muqueuse sous-jacentes à la gangrène se distinguent à première vue de cette dernière par l'abondance d'éléments cellulaires vivement colorés par le carmin, d'où résulte l'impression d'une phlegmasie réactive. Un examen plus attentif ne tarde pas à montrer que cette zone aussi est nécrosée, mais avec les caractères de la nécrose sèche ou diphthéroïde. Elle se divise en deux couches superposées : la plus superficielle, voisine de l'escarre gangréneuse, montre quelques trousseaux fibreux colorés par le carmin, qui se continuent avec les faisceaux gangrénés, et de larges interstices renfermant des éléments cellulaires assez nombreux. Parmi ces éléments, un petit nombre ont la dimension et la forme arrondie de leucocytes. La plupart ont la dimension de noyaux, ou de particules anguleuses plus petites encore, véritables poussières d'éléments anatomiques. Tous ces petits éléments sont très vivement colorés.

La couche plus profonde montre un tissu dense, constitué par un feutrage de fibres conjonctives dissociées, dont les interstices sont remplis de cellules rondes, serrées les unes contre les autres. Ces cellules sont la plupart atteintes de dégénération vitreuse, et déjà déformées, se fusionnant par place pour constituer des ébauches de réticulum diphthérique.

Nous voyons ainsi un réticulum diphthéroïde se former au-dessous de l'escarre gangréneuse, dans les couches profondes du tissu sous-muqueux. Dans les préparations faites au niveau de la jonction entre l'escarre gangréneuse et la pseudo-membrane diphthéroïde, on voit cette couche réticulée profonde se raccorder avec la pseudo-membrane diphthérique superficielle, en suivant la face biseautée de l'escarre gangréneuse.

Essayons de dégager des faits qui viennent d'être exposés

l'interprétation qu'ils comportent sans recourir à l'hypothèse.

Nous voyons que l'action du caustique a été ici plus profonde que dans les régions de l'intestin précédemment étudiées, et qu'elle intéressait non seulement la muqueuse, mais aussi la sous-muqueuse correspondante. Au moment où la réaction inflammatoire s'est produite et où la lymphe et les leucocytes sont venus affluer dans les tissus nécrosés, deux ordres de phénomènes se sont accomplis : d'une part la muqueuse et les couches superficielles de la sous-muqueuse, privées de vaisseaux, ont été envahies par la gangrène ; d'autre part, les couches profondes de la sous-muqueuse, reposant sur la couche musculaire encore vasculaire, sont devenues le siège d'une formation réticulée, analogue à celle que nous avons vu se produire à la muqueuse dans les régions où l'action caustique avait intéressé exclusivement cette membrane.

Dans la zone intérmédiaire entre l'escarre gangréneuse et le réticulum, les leucocytes non complètement détruits ont subi une fragmentation, et se sont réduits en une sorte de poussière granuleuse. A mesure que l'on se rapproche de l'escarre gangréneuse, ces éléments deviennent plus rares et finissent par disparaître, à l'exception de quelques leucocytes qu'une migration rapide à soustraits à l'action destructive des ferments.

Il ne sera pas inutile, pour déduire de ces faits les conclusions qu'ils comportent, de les comparer avec les résultats obtenus par M. Weigert par la cautérisation ammoniacale de la muqueuse laryngée.

Les conditions anatomiques étaient dans les deux cas sensiblement différentes. Si, dans l'intestin, la sous-muqueuse, par la structure serrée et vasculaire de ses couches superficielles, et par la texture lâche de ses couches profondes rappelle la disposition du chorion de la muqueuse trachéale, il n'en est plus de même de l'épithélium.

A l'épithélium trachéal représenté uniquement par un revêtement de cellules stratifiées, correspond dans l'intestin une membrane mi-partie conjonctive, mi-partie épithéliale qui est la muqueuse proprement dite. Les profondes dépressions de

cette membrane, et son revêtement par une simple couche de cellules cylindriques, la rendent accessible à l'action du caustique dans toute son épaisseur.

De ces conditions anatomiques différentes, et aussi de la dose plus massive d'ammoniaque mise en usage, il est résulté quelques divergences dans les résultats. Tandis que dans la trachée, le réticulum diphthérique produit par l'action de l'ammoniaque se forme au lieu et place de l'épithélium, et n'adhère que faiblement au chorion, nous l'avons vu dans l'intestin se développer dans le stroma conjonctif de la muqueuse. Nous l'avons vu également se produire loin des surfaces libres, dans les couches profondes de la sous-muqueuse. Enfin, nos expériences ont réalisé en outre la production de la gangrène et elles éclairent ainsi sur les conditions expérimentales de l'un et l'autre processus, diphthérie et gangrène.

Conditions expérimentales de la diphthérie et de la gangrène. Une première condition indispensable à la formation de la membrane diphthérique, est l'afflux d'une lymphe riche en leucocytes dans un tissu où les éléments cellulaires peuvent être retenus et s'accumuler. Son apparition coïncide avec les phénomènes réactionnels, consécutifs à l'action destructive du caustique, c'est-à-dire avec l'afflux de la lymphe et la diapédèse. Il n'en existait aucune trace dans notre expérience 1, 8 heures après l'injection ammoniacale, alors que les tuniques intestinales renfermaient seulement des globules rouges extravasés et de l'hémoglobine.

Nous la voyons apparaître dans l'expérience 2, 36 heures après l'injection, alors que le tissu sous-muqueux est œdématié, et que les leucocytes viennent remplacer les globules rouges dans le stroma de la muqueuse.

Il est hors de doute, comme l'a montré M. Weigert, que le réticulum résulte de la confluence de ces éléments, retenus sur place et dégénérés.

Des conditions d'ordre mécanique peuvent assurément favoriser la fixation des leucocytes. Le feutrage serré du stroma de la muqueuse présente à cet égard une disposition des plus favorables, et se comporte à la manière d'un filet. Cependant le tissu cellulaire lâche des couches profondes de la sous-

muqueuse peut également, comme nous l'avons vu, devenir le siège d'une pareille formation.

Nous savons encore, par les recherches mêmes de M. Weigert, qu'un pareil réseau, désigné par lui sous le nom de pseudo-diphthérite, peut se produire aussi dans certaines circonstances à la surface libre de la muqueuse à épithélium stratifié.

Les conditions mécaniques paraissent donc moins importantes qu'une condition d'ordre biologique, à savoir :

Deuxièmement la nécrose du tissu dans lequel le réticulum prend naissance. Cette condition est réalisée, comme nous l'avons vu, dans toutes nos préparations.

C'est ainsi que le réticulum diphthérique correspond d'une façon si générale à la membrane muqueuse que sa perméabilité rend particulièrement accessible à l'action du liquide caustique ; et que dans la région où l'action caustique a été plus profonde, a intéressé en outre la sous-muqueuse, le réticulum s'étend aussi dans les couches profondes de cette tunique.

Dans ses divers sièges, la nécrose est démontrée par la destruction des cellules fixes, la suppression de la sécrétion muqueuse, la dégénération hyaline, ou la fonte et la disparition complète de l'épithélium.

Elle est encore mise en évidence par ce fait que les portions de membrane occupées par le réticulum sont destinées à se morceler bientôt et à disparaître sans être susceptibles de restauration.

Lorsque, dans une muqueuse atteinte par l'action caustique, quelques îlots ont été ménagés et conservent encore les caractères de la vie, le réticulum cesse brusquement à leur niveau.

Comment peut-on concevoir que la nécrose du tissu devienne la condition déterminante de la formation du réticulum ? M. Weigert attribue à l'épithélium vivant la propriété de s'opposer au phénomène, et pense que les leucocytes ayant subi le contact de ces épithéliums vivants, deviendraient impropres à se constituer en réticulum. Cette opinion nous semble contredite par ce fait que dans les points où la cautérisation n'a intéressé que les couches superficielles de la

muqueuse, comme par exemple au rectum, dans les expériences 2 et 3, le réticulum ne s'en forme pas moins dans cette escarre superficielle, au contact même des portions sous-jacentes sécrétant du mucus, et qui ont dû être traversées par les leucocytes.

Sans attribuer une influence mystérieuse aux épithéliums vivants, peut-être est-il plus simple d'admettre que les leucocytes traversent avec moins de rapidité une membrane morte qu'une membrane vivante, tendent à adhérer aux fibres nécrosées du tissu conjonctif, et ne tardent pas à être atteints eux-mêmes par la nécrose.

Nous avons mentionné en effet qu'un grand nombre des leucocytes contenus dans la membrane diphthérique devenus opaques, granuleux, réfractaires au carmin, ou finement fragmentés, peuvent être considérés comme nécrosés. Et n'est-ce pas un phénomène de décomposition, de transformation cadavérique au premier chef, que cette transformation vitreuse des éléments suivie de fusion pour former un système trabéculaire?

Une troisième condition déjà indiquée par M. Weigert, est la persistance au-dessous de la membrane nécrosée d'un réseau vasculaire vivant. Cette condition est en effet réalisée dans nos expériences en ce qui concerne la transformation diphthéroïde de la muqueuse. La nécrose, d'une manière très générale, s'arrête à la couche musculaire de Brücke et n'entame celle-ci que sur des points espacés et peu étendus. Lorsque nous voyons le réticulum prendre naissance dans les couches profondes de la sous-muqueuse, ici encore il repose sur une tunique très vasculaire, la musculeuse.

Il semble donc indispensable à la formation de la membrane diphthérique, sorte d'escarre sèche, qu'elle demeure en connexion prochaine avec la circulation sanguine.

Mentionnons cette condition comme l'expression des faits observés, sans chercher à expliquer son mode d'action.

De la gangrène. — Si nous examinons maintenant les conditions expérimentales de la gangrène, nous lui trouvons maint trait commun avec la diphthérie. La gangrène s'établit, comme la dipthérie, dans des tissus frappés de mort par l'ac-

tion des caustiques, et son développement coïncide encore avec celui des phénomènes réactionnels, l'afflux de la lymphe et la diapédèse. Sans cette condition de l'afflux de la lymphe, on ne verrait pas se produire cette escarre molle, humide et tuméfiée qui caractérise la gangrène. La diapédèse même ne fait pas défaut, puisque nous voyons se former au-dessous de l'escarre gangréneuse une membrane diphthéroïde chargée de leucocytes. Mais les leucocytes s'accumulent moins dans le tissu mou de la gangrène et paraissent être détruits assez brusquement au moment où ils franchissent le seuil de l'escarre, ainsi qu'en témoigne cette traînée de leucocytes fragmentés que nous avons signalés à la base de l'escarre. La seule condition propre à la gangrène, par opposition à la diphthérie, est une action plus profonde du caustique avec destruction de la couche vasculaire sous-muqueuse.

Il faut naturellement aussi une condition non moins indispensable que la précédente et qui est probablement toujours remplie dans le gros intestin comme aussi dans la bouche, c'est la fréquence des germes bactéridiens spéciaux de la fermentation gangréneuse.

Peut-être le voisinage d'un réseau capillaire vivant est-il une condition défavorable à la pullulation et à l'action de ces germes, et en s'opposant à la gangrène devient-il la condition déterminante de la formation de la membrane diphthérique.

Il serait peut-être prématuré de chercher à pénétrer la nature intime de ces phénomènes. Nous nous trouvons, en ce qui concerne la formation de l'escarre sèche, en présence d'une théorie vivement discutée et assurément digne d'attention, la théorie de la nécrose de coagulation soutenue par M. Weigert.

Nous ferons remarquer que, pour rendre compte des images que nous avons eues sous les yeux, il ne nous a pas paru nécessaire de recourir à l'hypothèse de la coagulation. Sans avoir dessein de discuter à fond cette théorie, nous nous bornerons à présenter à son sujet quelques remarques qui nous sont suggérées par l'étude précédente.

Admettant avec A. Schmidt que, dans la coagulation ordinaire du sang et de la lymphe, la formation de la fibrine est en rapport avec la disparition d'un certain nombre de leucocytes, et rapprochant cette donnée de la formation du thrombus blanc et du réticulum diphthérique à l'aide de leucocytes nécrosés et conglomérés, l'auteur a été amené à penser que ces trois phénomènes n'étaient autre chose que la coagulation de la fibrine sous trois formes différentes. Ce rapprochement se présentait d'autant plus naturellement à l'esprit, qus les faits pathologiques et expérimentaux montrent la concomitance extrêmement fréquente de ces trois ordres de phénomènes.

Nous connaissons bien, grâce aux travaux de Zahz et de Weigert le mode de formation du thrombus blanc et du réticulum aux dépens des leucocytes. Mais le mécanisme intime de la production de la fibrine fibrillaire ne repose pas sur des images morphologiques aussi nettement constatables. C'est donc nécessairement une vue hypothétique de rapporter les trois phénomènes à une même réaction de chimie biologique, la précipitation de la substance fibrinogène du sérum au contact de la substance fibrino-plastique ou du ferment contenu dans les leucocytes. Très différents au point de vue morphologiques, ces divers produits n'ont pas davantage une constitution physico-chimique identique. M. Weigert en convient lui-même et se sert pour désigner les substances du trombus blanc et du réticulum du nom de substances fibrinoïdes (fibrinähnliche). Il est facile de dépasser la portée des faits en raisonnant par analogie.

Dans la pensée de M. Weigert, le phénomène de la coagulation a une portée encore plus générale et peut se produire aux dépens de tous les éléments anatomiques nécrosés *in vivo*. Et ce serait là la transformation ordinaire subie par ces éléments nécrosés, toutes les fois que la gangrène, la suppuration ou quelque autre fermentation bactéridienne ne les entraîne pas dans un autre mode de destruction. M. Weigert a cherché à préciser les aspects morphologiques des éléments morts avec coagulation. Indépendamment des caractères macroscopiques de consistance ferme, de décoloration, de séche-

resse, il mentionne comme caractère histologique la disparition des noyaux, l'aspect hyalin ou vitreux du protoplasma, l'aspect granuleux opaque et la résistance aux agents colorants, la fragmentation, etc. Il semble difficile de rapporter des modifications morphologiques si variées à une transformation intime, toujours identique à elle-même.

Si l'on s'en rapportait uniquement à ces caractères, on pourrait être induit en erreur sur le mode d'altération subi par la cellule; peut-être M. Weigert n'a-t-il pas évité cet écueil en considérant comme coagulées des cellules épithéliales vitreuses et sans noyaux, qu'il a rencontrées à la base de la membrane croupale de la trachée après la cautérisation par l'ammoniaque. Cet état des cellules nous paraît dû à une action directe et purement chimique du caustique.

Dans notre expérience 1, les cellules caliciformes de l'intestin présentaient déjà cet aspect, alors qu'il n'existait encore dans la paroi intestinale aucun afflux de lymphe, et par conséquent aucun phénomène de coagulation possible. L'action faible de l'ammoniaque produit la dissolution du noyau, l'action plus forte produit la dissolution du protoplasma lui-même; il n'y a là aucun phénomène de coagulation.

Les réserves que nous venons de faire au sujet de la théorie de la coagulation ne diminuent en rien l'importance des données que nous devons à M. Weigert sur le vaste domaine de la nécrose dans l'histologie pathologique et sur les modifications morphologiques que subissent les éléments ainsi nécrosés. La connaissance de ces faits nous a été d'un grand secours dans l'interprétation des lésions, soit de la dysentérie, soit de l'entérite expérimentale.

Conclusions.

Les résultats des expériences dont nous venons de rendre compte, peuvent éclairer divers points de l'anatomie pathologique de la dysenterie. Les lésions produites par l'ammoniaque, ainsi que celles produites par la dysenterie résultent en effet de l'association de la nécrose du tissu avec des phénomènes inflammatoires. Elles comportent deux degrés

en rapport avec l'action plus ou moins intense du poison. Si l'action caustique a été assez profonde pour intéresser avec la muqueuse la couche vasculaire sous-jacente de la sous-muqueuse, c'est, dans les deux cas, la gangrène qui se produit. Si l'action caustique a été plus superficielle, et n'a intéressé que les couches superficielles ou la totalité de la muqueuse, les parties intéressées présentent les caractères de la nécrose sèche.

Toutefois, si nous comparons les caractères de cette nécrose sèche dans les deux cas, les analogies cessent, et de notables divergences deviennent évidentes. L'action superficielle de l'ammoniaque donne lieu à la formation, aux dépens de la muqueuse, d'une pseudo-membrane réticulée, analogue à celle qui revêt la muqueuse du pharynx et du larynx dans la diphthérie; l'action superficielle du poison dysentérique produit une lésion typique que nous avons décrite sous le nom d'escarre sèche.

Les formations réticulées que l'on rencontre quelquefois dans l'intestin dysentérique sont éventuelles et n'intéressent que des portions restreintes; elles ne sauraient être considérées comme l'expression typique du processus. Il importe d'autant plus de marquer les différences qui existent entre l'escarre dysentérique et la pseudo-membrane diphthéroïde qu'il existe, au sujet de la définition du mot *diphthérie*, en France et en Allemagne, une divergence qui a donné lieu à mainte confusion.

L'escarre sèche de la dysenterie ne peut être comparée à la pseudo-membrane diphthéroïde produite par l'ammoniaque qu'au seul point de vue du mode de transformation que subissent les éléments anatomiques après leur mort. Après l'action de l'ammoniaque, l'effet nécrosique est immédiat et brutal; la réaction inflammatoire soudaine et violente lui succède après un intervalle de temps, et ultérieurement s'établissent les phénomènes de réparation. Dans le foyer dysentérique, la nécrose procède avec une certaine lenteur, détruisant cellule par cellule de la surface vers la profondeur; les phénomènes inflammatoires et réactionnels sont très modérés, et mélangés dès le début aux phénomènes de nécrose; de là,

Fig 1.

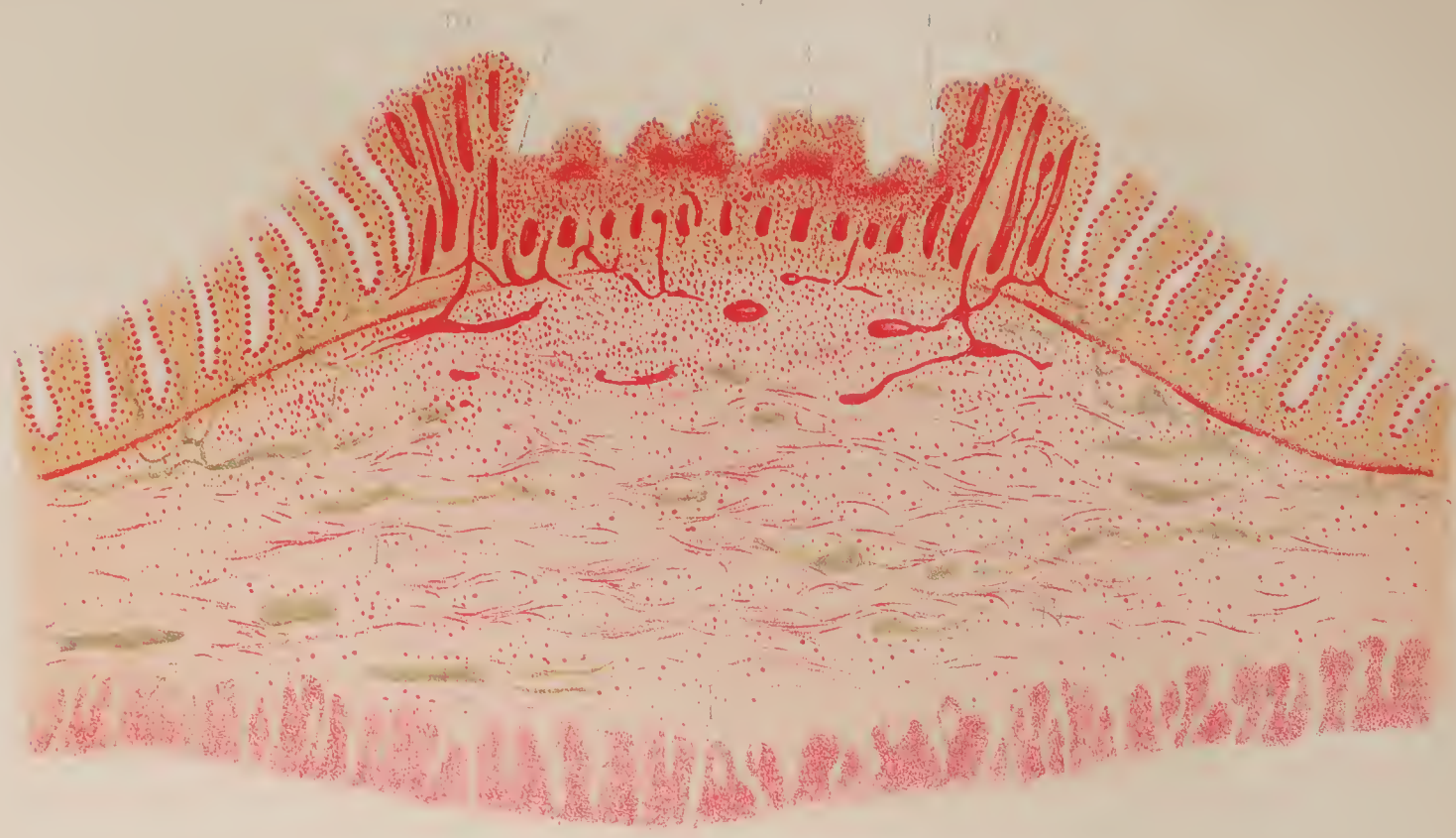

V thr. Fig. 2

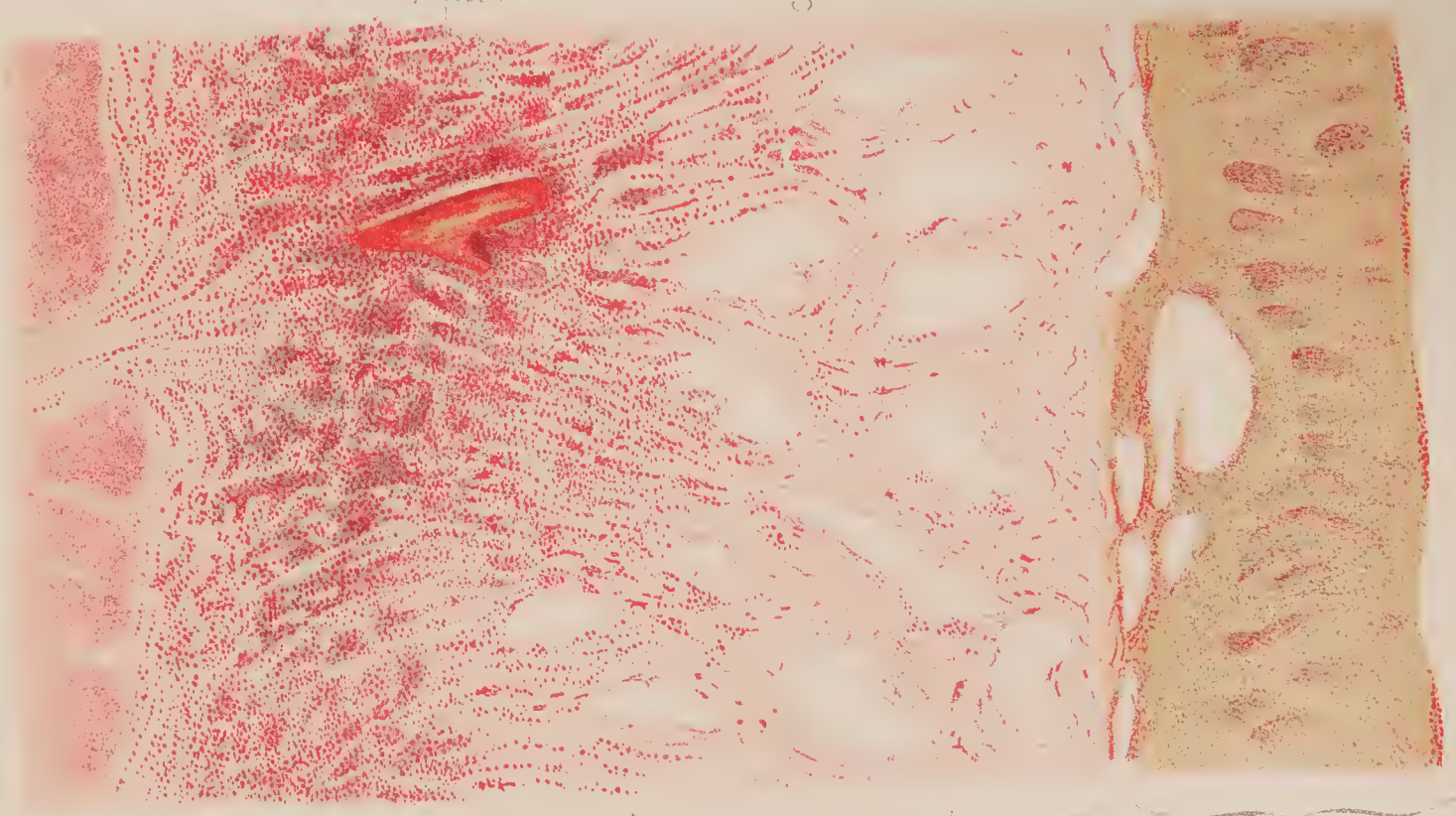

Fig 3.

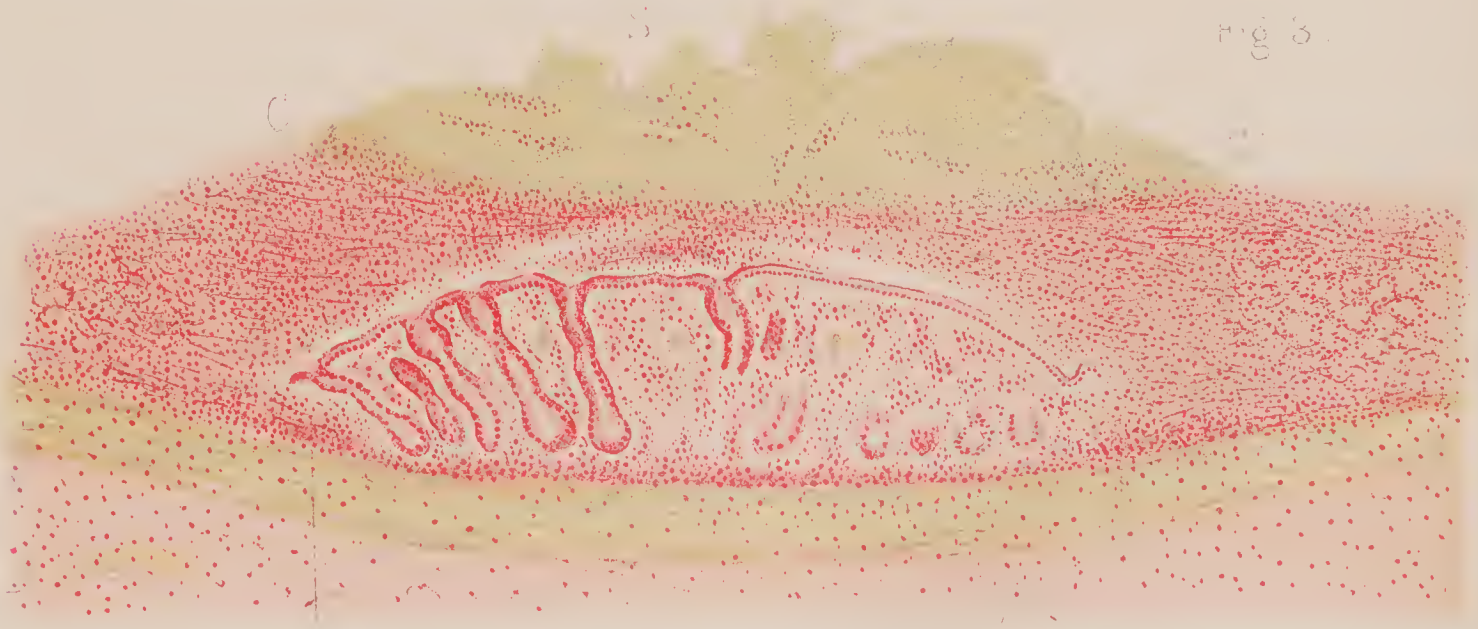

Karmanski del. Imp. Lemercier et Cie Paris Nicolle lith.

C. Masson Editeur

une lésion inimitable par les moyens mécaniques ou chimiques.

D'autre part, les phénomènes de nécrose ne sont pas seulement initiaux; ils se renouvellent dans tout le cours de la maladie, mettant obstacle à la réparation des pertes de substance. Le poison spécifique incessamment reproduit imprime à l'ensemble du processus jusqu'à sa terminaison un caractère atonique et nécrosique. Enfin, la spécificité de la dysentérie se manifeste encore dans le mode d'extension du processus, dans ses poussées successives et dans la marche régulièrement descendante du cæcum vers l'anus qui rappelle la propagation du tubercule du sommet à la base du poumon.

LÉGENDE EXPLICATIVE DE LA PLANCHE V.

Fig. 1.

Dessin schématique représentant un ulcère dysentérique à son début.

a a' Escharre granuleuse, en partie désagrégée, intéressant les couches superficielles de la muqueuse, et ne montrant plus aucun vestige d'organisation, mais seulement des îlots vitreux, vivement colorés, *c*.

m m' Portion de muqueuse nécrosée ; le stroma est infiltré de cellules rondes nécrosées; les glandes rétrécies et sans lumière, ainsi que les vaisseaux thrombosés, ont un aspect vitreux et sont vivement colorées par le carmin.

E E. Zone externe, présentant un œdème de la sous-muqueuse, avec coagulation fibrineuse interstitielle des vaisseaux perméables et un peu hyperhémiés, des leucocytes et des globules rouges extravasés.

Gangrène expérimentale du gros intestin du chien.

Fig. 2.

M. Muqueuse gangrénée, présentant dans sa couche la plus superficielle une nappe non continue de leucocytes *l*.

S M. Portion superficielle de la sous-muqueuse gangrénée, creusée de nombreuses lacunes; les faisceaux conjonctifs ramollis ne renferment plus d'éléments cellulaires, mais seulement des amas granuleux jaunâtres, résultant du détritus des cellules.

S' M'. Portion profonde de la sous-muqueuse nécrosée montrant un vaisseau bifurqué à contenu vitreux, et une riche infiltration de leucocytes et de frag-

ments de leucocytes, se fusionnant par place en un réticulum diphthéroïde non visible à ce faible grossissement.

Musc. Musculeuse non colorée.

Fig. 3.

Pseudo-membrane diphthéroïde produite par l'action de l'ammoniaque sur le gros intestin.

D. Pseudo-membrane diphthéroïde, à structure réticulée, développée aux dépens de la muqueuse nécrosée.

I I'. Ilot de muqueuse ménagé par l'action caustique et encore revêtu de son épithélium superficiel bien vivant. Son stroma est hyperhémié et infiltré de leucocytes.

C C'. Points où la pseudo-membrane D change de structure en recouvrant l'îlot ménagé de la muqueuse.

C S C'. Portion superficielle de l'exsudat formée de sang coagulé et riche en leucocytes. La portion profonde de l'exsudat, sous-jacente à ce coagulum est formée de fibrine et de leucocytes stratifiés. Elle est séparée par une fente étroite de la surface de la muqueuse.

Musc. Musculeuse de Brücke; S M, sous-muqueuse.

ÉTUDE SUR LE NERVO-TABES PÉRIPHÉRIQUE

(ATAXIE LOCOMOTRICE PAR NÉVRITES PÉRIPHÉRIQUES, AVEC INTÉGRITÉ ABSOLUE DES RACINES POSTÉRIEURES, DES GANGLIONS SPINAUX ET DE LA MOELLE ÉPINIÈRE),

Par **J. DEJERINE**, médecin des hôpitaux,

Travail du laboratoire du Pr Vulpian[1].

Les troubles de la motilité et de la sensibilité, caractéristiques de la sclérose des faisceaux postérieurs de la moelle épinière, sont bien connus aujourd'hui, et constituent par leur réunion la maladie que l'on désigne indifféremment sous les noms de *tabes dorsalis* ou *d'ataxie locomotrice progressive*. Pendant longtemps, l'altération des faisceaux postérieurs et l'atrophie des racines correspondantes, ont été considérées comme le seul substratum anatomique de cette affection, rendant suffisamment compte et des altérations de la sensibilité cutanée et de l'incoordination motrice. Il y a quelques années, Westphal[2] et Pierret[3] décrivirent des altérations des nerfs cutanés, chez les tabétiques, et moi-même, dans un travail récent[4] où je démontrais la nature périphérique de ces altérations et leur indépendance d'avec la lésion médullaire, j'insistais sur leur fréquence, leur variabilité d'un malade à l'autre, et je démontrais la part importante que jouaient ces

[1] Un résumé de ce travail a été présenté à l'Académie des sciences par M. Vulpian (séance du 22 octobre 1883).

[2] WESTPHAL, Ueber combinirte (primaere) Erkrankung der Rückenmarkstrenge (*Arch. der Psychiatrie und Nervenkrankheiten* 1878, t. VIII, 2e partie, p. 480).

[3] A. ROBIN, *Des troubles oculaires dans les maladies de l'encéphale*, p. 327 et 328; Paris, 1880.

[4] J. DEJERINE, Des altérations des nerfs cutanés chez les ataxiques, de leur nature périphérique, et du rôle joué par ces altérations dans la production des troubles de la sensibilité, que l'on observe chez ces malades (*Arch. de Phys. norm. et pathol.* 1883, 2e vol. p. 72 et suiv.).

névrites périphériques dans la production des troubles de la sensibilité cutanée, si fréquents chez les tabétiques, ainsi que leur rôle probable dans la physiologie pathologique de l'incoordination. Aujourd'hui donc, un cas de tabes dorsal étant donné, l'examen anatomique de la moelle épinière est insuffisant à lui seul pour fournir une explication satisfaisante des phénomènes cliniques observés pendant la vie; pour obtenir ce résultat, il faut faire en outre un examen histologique des nerfs cutanés.

Il y a déjà bien longtemps, que la physiologie expérimentale a montré que, pour que la coordination des mouvements soit possible, il faut de toute nécessité que l'état de la sensibilité des membres soit normal. Point n'est besoin d'une altération médullaire, portant sur les faisceaux conducteurs de la sensibilité, pour voir se produire des mouvements désordonnés dans l'accomplissement du mouvement volontaire; on peut observer des phénomènes analogues, produits uniquement par des altérations des conducteurs sensitifs périphériques, ainsi que le démontre la classique expérience de van Deen.

Peut-on observer en clinique des faits semblables? Existe-t-il des cas, dans lesquels, la moelle étant indemne, des symptômes présentant avec ceux de l'ataxie locomotrice une analogie très grande, si ce n'est absolue, sont uniquement sous la dépendance de névrites périphériques? C'est là une question que je me suis posée, il y a quelques années déjà, à la suite de l'autopsie d'un malade, diagnostiqué ataxique pendant la vie, et chez lequel l'examen de la moelle épinière et des racines postérieures ne révéla au microscope aucune espèce d'altération. Malheureusement, l'examen des nerfs cutanés ne fut pas pratiqué, et il me resta toujours un certain doute sur la légitimité du diagnostic. Aujourd'hui, de nouveaux faits que j'ai eu l'occasion de recueillir récemment, me paraissent démontrer, qu'à côté du *tabes dorsal classique*, il existe une autre forme de tabes, que l'on peut appeler *nervo-tabes périphérique*, et dans laquelle des troubles de la sensibilité et de la motilité, parfaitement comparables à ceux de l'ataxie locomotrice ordinaire, relèvent uniquement de névrites

périphériques, sans participation aucune de la moelle épinière au processus morbide. C'est sur la publication de deux de ces cas, dont je ne connais pas d'exemple analogue dans la littérature médicale française et étrangère, qu'est basé le présent travail.

Observation I. — *Incoordination motrice des membres inférieurs chez un homme de 42 ans. Anesthésie et analgésie très marquées de la peau des membres inférieurs, avec retard dans la transmission des impressions. Légers troubles de la sensibilité dans les membres supérieurs. Signe de Romberg. Abolition du réflexe patellaire. Légère diminution du volume des masses musculaires des membres inférieurs. Pas de myosis. Mort par néphrite interstitielle. Autopsie : altérations très prononcées des nerfs cutanés de la peau des membres inférieurs, douteuses dans les nerfs intra-musculaires. Légères altérations du faisceau primitif. Intégrité absolue de la moelle épinière, des racines antérieures et postérieures et des ganglions spinaux.*

Le nommé X..., âgé de 42 ans, entre à l'hôpital Lariboisière le 20 juillet 1882, service de M. le Dr Dejerine suppléant M. C. Paul, pour de la difficulté dans la marche.

C'est un homme d'apparence moyennement robuste, amaigri ; il se plaint d'éprouver, depuis trois ou quatre mois, des douleurs dans les membres inférieurs, qu'il compare à des piqûres assez fortes ; ces douleurs, dit-il, surviennent spontanément, la nuit et le jour, et, sans être très intenses, le font néanmoins souffrir ; il les décrit du reste assez mal, mais elles paraissent avoir comme principal caractère celui de ne pas être durables. A peu près à la même époque où il commença à éprouver ces douleurs, il remarqua qu'il avait de la peine à marcher, non pas que sa force musculaire diminuât à proprement parler, mais dit-il, parce qu'il éprouvait de la difficulté dans l'acte de marcher. La nuit, dit-il, la marche est surtout difficile. De temps en temps, il a remarqué qu'il avait les jambes légèrement enflées le soir, au niveau des cous-de-pied. Il dit aussi uriner davantage depuis quelques mois, et avoir de temps en temps des maux de tête. Depuis un certain temps, il a remarqué qu'il s'affaiblissait peu à peu. Pas de syphilis. Le malade est un alcoolique avéré ; depuis des années il a des pituites matutinales, des rêves pénibles et du tremblement des doigts marqué surtout le matin à jeun.

État actuel. — Le jourde l'entrée. Facies pâle, teint légèrement cachectique, amaigrissement général, masses musculaires peu developpées. Léger œdème péri-malléolaire. Urine abondante, pâle, contenant une quantité assez notable d'albumine. *Cœur* augmenté de volume, la pointe bat dans le 6e espace. Pas de bruits anormaux. Artères légèrement épaissies. *Poumons*, léger emphysème, pas de bronchite. *Foie* et *rate*, rien de particulier. Pas de fièvre. Anorexie. Pas de diarrhée. Accès de céphalalgie revenant de temps en temps.

Membres inférieurs.—Pas d'attitude vicieuse. Il paraît y avoir peut-être une légère diminution des masses musculaires, ces membres paraissent proportionnellement un peu plus amaigris, que les membres supérieurs. Il est toutefois difficile de l'affirmer; en tout cas, s'il existe de l'atrophie musculaire, c'est à un degré très léger, et cette atrophie porte d'une façon uniforme sur tous les muscles. La force musculaire paraît à peu près intacte, on ne peut ployer les jambes du malade, il faut employer une force assez grande, pour arriver à vaincre sa résistance. La marche et la station debout sont non seulement possibles, mais même assez faciles, mais sont loin de se présenter avec leurs caractères physiologiques. S'il existe un peu de faiblesse, de parésie, elle est en tout cas peu prononcée ; ce qui frappe surtout, c'est le caractère saccadé de la démarche, le malade fixant le sol des yeux, jette ses jambes en avant avec brusquerie, talonne en marchant, est peu solide sur ses jambes. Les yeux fermés, il chancelle et ne peut marcher. Il n'a pas conscience de la résistance du sol. Lorsqu'il est au lit, il est facile de voir qu'il a à peu près complètement perdu la notion de position de ses membres, (sens musculaire, sens articulaire). Les yeux fermés, lorsqu'on fait prendre à ses jambes telle ou telle position, il lui est impossible de dire dans quelle situation on les a mises.

État de la sensibilité des membres inférieurs. — Anesthésie absolue sur toute l'étendue de la peau. Analgésie très marquée, sans être cependant absolue, mais il faut une excitation très forte, pour réveiller la sensibilité à la douleur. Il y a de plus un retard très marqué dans la transmission des impressions, retard de deux à trois secondes environ, et qui diminue pour bientôt disparaître à la suite de plusieurs excitations. Pas de thermoanesthésie. Ces troubles de la sensibilité sont d'autant plus marqués que l'on examine des points de la peau plus éloignés de la racine des membres inférieurs, et cela dans une proportion assez marquée; les troubles de la sensibilité (anesthésie et analgésie) existent aussi sur la paroi abdominale antérieure, et disparaissent au niveau de l'ombilic.

Membres supérieurs.— Rien de particulier au point de vue de la motilité. Pas d'incoordination des mouvements. Pas de diminution appréciable des masses musculaires. Plaques d'anesthésie légère sur la peau des deux avant-bras. Sensibilité normale sur les bras, les épaules, le thorax et la face.

Intégrité complète de la nutrition cutanée, rien de particulier du côté des sphincters.

Sensibilité spéciale. — Vue ; acuité visuelle normale, pas d'achromatopsie, le malade lit facilement. Pas de myosis. Pas d'inégalité pupillaire. Pas de strabisme. Ouïe, goût, odorat normaux. Sensibilité générale de la face : normale.

Diagnostic. — Ataxie locomotrice à marche rapide, chez un malade atteint de néphrite interstitielle. Traitement. Régime lacté intégral. Acide gallique : 1 gramme par jour en quatre pilules.

15 *août.* — Même état au point de vue du système nerveux, mais l'état général s'est affaissé. Épanchement dans la plèvre gauche. Matité, souffle, égophonie. Céphalée persistante.

25 *août.* — Mêmes signes physiques du coté du thorax, l'état général est toujours assez mauvais. On pratique un nouvel examen de la motilité et de la sensibilité, qui donne les mêmes résultats, toutefois, la parésie des membres inférieurs, douteuse au début est plus nette aujourd'hui.

30 *août.* — L'état général s'affaisse de plus en plus. L'urine contient toujours de l'albumine. Même état du côté du thorax.

5 *septembre.* — L'aggravation continue et le malade meurt le 8 septembre.

Autopsie faite le 9 septembre, 26 heures après la mort. Cadavre sec, émacié, œdème péri-malléolaire. Rigidité cadavérique peu prononcée. Pas d'altérations de la peau.

Cavité thoracique. — Épanchement séro-purulent dans la plèvre droite, un litre environ. Plèvre gauche, pas de liquide. *Poumons*, léger emphysème des bords antérieurs, pas de granulations tuberculeuses, pas de dilatations bronchiques. *Cœur*, hypertrophie notable du ventricule gauche. Pas de lésions valvulaires. Quelques plaques scléreuses sur l'aorte ascendante. Le myocarde est un peu pâle. *Foie* petit, légèrement dur à la coupe, pas de cirrhose appréciable. *Rate* de volume normal. *Intestins* pas d'ulcérations. *Reins* diminués notablement de volume, de couleur rouge brun. Capsule adhérente. (Surface granuleuse.) A la coupe, atrophie de la subtance corticale. Artères épaissies.

Encéphale. — Boite crânienne normale. Dure-mère saine, pas de pachyméningite. Pie-mère légèrement épaissie, non adhérente. Les coupes du cerveau ne présentent rien à noter. Pas d'hydropisie ventriculaire. *Cervelet* rien de particulier. *Bulbe et protubérance* normaux. Les artères de la base de l'encéphale ne sont pas très épaissies.

Moelle épinière. — Colonne vertébrale et tissu cellulaire péri-méningé, normaux. Dure-mère saine sur ses deux faces. A l'état frais, les racines postérieures présentent leur volume et leur coloration habituels, pas de plaques d'arachnitis. Les racines antérieures ne présentent rien de particulier à l'œil nu. Les coupes de moelle faites à différentes hau-

teurs ne montrent rien de particulier; les cordons postérieurs entre autres, paraissent absolument normaux.

Examen histologique. — L'examen a porté à l'état frais, sur les racines antérieures, et postérieures dans toute la hauteur de la moelle épinière, sur les nerfs cutanés de la peau des jambes et des cuisses, sur les nerfs intra-musculaires et sur la moelle épinière (cordons postérieurs). L'examen a porté également sur cette dernière, après le durcissement dans le bichromate d'ammoniaque à 5 0/0, et sur des ganglions spinaux (six de la région lombaire et deux de la région cervicale) durcis à l'aide de l'alcool absolu. Le sciatique gauche et le médian du côté droit ont été aussi examinés après durcissement.

Racines postérieures. — Acide osmique et picro-carmin. Aucune espèce d'altération appréciable au microscope; l'acide osmique agit sur elles comme sur des racines saines; pas trace de névrite parenchymateuse ou interstitielle. *Racines antérieures*, même résultat, aucune espèce d'altération.

Nerfs cutanés. — Examinés par la méthode habituelle, l'examen a porté sur des nerfs provenant de la face interne de la jambe droite, de la partie antérieure de la cuisse du même côté et de la partie externe de la jambe gauche. Ces nerfs ont été pris après dissection, au moment où ils pénétraient dans la couche profonde du derme. Après avoir séjourné vingt-quatre heures dans l'acide osmique, on voit qu'ils sont à peine touchés par ce réactif, ils ont en effet une coloration grisâtre, bien différente de la coloration noire habituelle. Après action du picro-carmin, l'examen microscopique montre l'existence d'une névrite parenchymateuse extrêmement accusée; il n'existe pas un tube sain par préparation. Tous présentent les lésions caractéristiques de la dégénérescence vallérienne, arrivée à un degré avancé de son évolution. Aspect moniliforme du tube nerveux, par segmentation de la myéline qui manque par places; végétation du protoplasma, multiplication des noyaux Comme intensité de lésion, elle correspond assez exactement à celle qui existe, à la fin du deuxième mois, dans le bout périphérique d'un nerf sectionné. Tous les tubes nerveux présentent le même degré d'altération, ce qui semble indiquer qu'ils ont été pris au même moment. Les mêmes altérations existent dans les nerfs de la peau de la cuisse droite, mais elles sont un peu moins avancées.

Nerfs intra-musculaires. — Examinés dans le jambier antérieur et dans le biceps crural du côté gauche. Acide osmique et picro-carmin. Pas d'altérations bien nettes, le tube nerveux est partout continu, sa myéline est partout régulière, il n'y a, comme à l'état normal, qu'un seul noyau par étranglement inter-annulaire. Toutefois, les incisures de Schmidt sont un peu plus apparentes qu'à l'état normal, ainsi que cela s'observe au début de l'altération que l'on produit expérimentalement par la section.

Fibres musculaires. — Couleur normale. Au microscope, le faisceau

primitif ne présente rien de particulier, à part un léger degré de multiplication des noyaux.

Nerfs *sciatique* gauche et *médian* droit, examinés après durcissement dans l'acide chromique; les coupes ont été traitées par les procédés habituels.

Nerf *sciatique* (pris au niveau de l'échancrure). Sur les coupes transversales, colorées au picro-carmin, on constate l'existence d'un certain nombre de gaines vides, présentant leurs caractères optiques ordinaires. Ces gaines ne sont pas très nombreuses. Rien de particulier du côté du tissu connectif péri, circum et intra-fasciculaire. Nerf *médian*. Rien de particulier sur des coupes, pas de lésions nettes.

Cordons postérieurs de la moelle épinière, examinés à l'état frais, aucune espèce d'altération. Pas de corps granuleux.

Ganglions spinaux. — Examinés après durcissement dans l'alcool absolu. Aucune espèce d'altération appréciable au microscope, à part un certain degré de pigmentation des cellules, ce qui n'a du reste pas d'importance, c'est là un état qui se rencontre assez fréquemment en dehors de tout état pathologique.

Moelle épinière. — Durcissement par un séjour de six semaines dans le bichromate d'ammoniaque à 5 0/0, puis dans l'acide chromique à 3 0/00. Les coupes ont été colorées au carmin, puis traitées par les procédés ordinaires, et montées dans le baume de Canada.

Région lombaire. — Sur les coupes de cette région, après coloration au carmin, l'œil nu ne fait rien constater, pas plus qu'à l'état frais. Au microscope on ne constate aucune espèce d'altération, soit des cordons postérieurs, soit des cornes correspondantes. La névroglie des faisceaux de Burdach et de Goll n'est nulle part plus épaisse qu'à l'état normal ; les tubes nerveux se présentent avec les caractères de l'état physiologique.

Cornes antérieures. Cellules aussi nombreuses qu'à l'état normal, sans trace d'altération. Substance blanche antéro-latérale, rien à noter. Commissures blanche et grise, rien de particulier. Pie-mère saine dans toute la hauteur de cette région. *Région dorsale*. Rien à noter, colonnes vésiculaires normales. Pie-mère normale.

Région cervicale, bulbe et protubérance. — Rien de particulier ; la pie-mère est saine ; les substances blanche et grise, les noyaux des nerfs craniens, offrent les caractères de l'état physiologique.

Voici donc un homme ayant présenté d'une façon très nette tous les symptômes objectifs de l'ataxie vulgaire : incoordination des membres inférieurs, troubles de la sensibilité très marqués, abolition du reflexe patellaire, etc., etc. Je dis troubles objectifs, car les douleurs que ressentait le malade ne présentaient pas des caractères très marqués, et surtout n'avaient pas l'in-

tensité que l'on observe dans les douleurs fulgurantes, chez certains ataxiques. Outre l'incoordination motrice, il existait, dans les membres inférieurs, un degré léger de parésie motrice.

Le diagnostic porté pendant la vie, fut celui de tabes à marche rapide, mais de tabes de forme un peu particulière, étant donné d'une part la rapidité de l'évolution, et d'autre part les troubles de la sensibilité tactile, qui étaient arrivés à un degré qu'il est assez rare d'observer chez les tabétiques ordinaires. La légère parésie des membres inférieurs, observée pendant les derniers jours de la vie, fut mise sur le compte de l'affaiblissement général, qui devait être plus apparent dans les membres inférieurs atteints d'incoordination, que dans les membres supérieurs à peu près indemnes. L'idée que je me faisais des lésions qui devaient exister chez ce malade était la suivante : Sclérose postérieure de la région dorso-lombaire avec atrophie des racines correspondantes, et névrites périphériques très prononcées des nerfs cutanés des membres inférieurs, d'autant plus marquées, que l'on examinerait des points de la peau plus éloignés de la racine des membres. Comme on l'a vu plus haut, à l'autopsie, la moelle épinière et les racines antérieures et postérieures, ne présentaient aucune espèce d'altération, soit à l'œil nu, soit au microscope. Les nerfs sensitifs des membres inférieurs étaient le siège d'altérations très intenses ; quant aux nerfs musculaires, ils présentaient des altérations très légères, douteuses même sur certaines préparations. Les ganglions spinaux étaient sains.

Observation II. — *Incoordination motrice très prononcée des membres inférieurs et supérieurs, avec parésie et atrophie légères des masses musculaires, chez une femme de 49 ans. — Signe de Romberg. — Abolition des réflexes tendineux. — Diminution des réflexes cutanés. — Anesthésie et analgésie très marquées de la peau des membres inférieurs, des membres supérieurs et du tronc. — Retard dans la transmission des impressions. — Absence de phénomènes occulaires. — Intégrité de la nutrition cutanée.*

— Mort. — Autopsie. — Hépatite interstitielle graisseuse. — Pas d'ascite. — Altérations extrêmemeut prononcées des nerfs cutanés de la peau des membres et du tronc (né vrite parenchymateuse, moins avancée dans les nerfs intra-musculaires. — Multiplication des noyaux du faisceau primitif. — Intégrité absolue de racines postérieures et antérieures, des ganglions spinaux et de la moelle épinière.

La nommée Th... Adèle, âgée de 47 ans, exerçant la profession de couturière, entre à l'Hôtel-Dieu, dans le service du Pr Vulpian, suppléé par le Dr Dejerine, salle Sainte-Martine, lit n° 6, le 10 août 1883, pour de la faiblesse des membres inférieurs.

Cette femme ne paraît pas présenter d'antécédents pathologiques particuliers, à part certaines probabilités d'alcoolisme; bien qu'elle nie avoir fait des excès de boissons, elle a depuis des mois des pituites matutinales. A eu quatre enfants; à sa dernière couche, à la suite d'affaiblissement de la ligne blanche, a eu une éventration qui persiste. Pas de syphilis appréciable, elle nie tout antécédent, et ne présente sur le corps aucune cicatrice quelconque. Intelligence passablement obnubilée, et l'on a assez de peine à obtenir des réponses précises. Il est difficile de savoir exactement le début de son affection nerveuse, elle dit que depuis plusieurs mois elle est faible des jambes, et que depuis cette époque, autant qu'elle s'en rappelle, elle a ressenti quelques douleurs dans les jambes. C'est tout ce qu'on peut en tirer, impossible d'arriver à lui faire préciser davantage. Elle dit aussi qu'elle a beaucoup maigri depuis quelques mois, et qu'elle a perdu l'appétit.

État actuel le jour de l'entrée. — C'est une femme d'une taille au-dessus de la moyenne, maigre, anémique, avec teinte de la peau légèrement jaunâtre, ainsi que les conjonctives; l'apparence générale est celle d'une malade légèrement cachectique; elle est atteinte de hernie ombilicale volumineuse; les malléoles et le quart inférieur de chaque jambe sont légèrement œdématiés.

Membres inférieurs. — Un peu diminués de volume, et il y a plus que de l'amaigrissement : il y a un certain degré d'atrophie, diffuse il est vrai au premier abord, mais qui est cependant un peu plus prononcée dans certains muscles que dans d'autres ; c'est ainsi que le triceps crural du côté gauche est moins volumineux que celui du coté droit. Les membres inférieurs reposent sur le lit, comme à l'état physiologique; pas la moindre déviation, pas trace de contracture. Adipose assez prononcée du tissu cellulaire sous-cutané, contribuant à masquer l'atrophie musculaire.

État de la motilité. — La malade élève facilement les jambes au-dessus du lit, mais ce mouvement se fait avec un certain degré de rai-

deur qui fait songer de suite au tabes ; la force musculaire est encore assez marquée, quoique diminuée ; la malade résiste assez facilement aux efforts que l'on fait pour plier ses jambes, mais il y a un degré notable de parésie dans les membres inférieurs, qui est sensiblement égal d'un côté à l'autre : c'est une parésie flasque, sans trace de contracture, soit latente soit permanente. Au lit, tous les mouvements sont possibles et même faciles, mais limités comme force, et ont un caractère de raideur, de brusquerie particulier, et, lorsque la malade, les yeux fermés, ne peut plus corriger ses mouvements à l'aide de sa vue, présentent, on ne peut plus nettement, les caractères de l'incoordination tabétique, véritables mouvements de pantin. La station debout est possible, même facile, à condition que la malade ait les yeux ouverts, qu'elle fixe le sol, et qu'elle sente quelqu'un auprès d'elle; mais la marche est impossible, si elle ne se sent pas soutenue sous les bras : encore ne peut-elle faire plus de deux ou trois pas, en lançant ses jambes en avant; son corps s'affaisse, et l'on est obligé de la remettre dans son lit. Lorsqu'elle est debout, et même soutenue sous les bras, si on lui ferme les yeux, elle s'affaisse à terre. La notion de position des membres inférieurs est complètement perdue, elle ne peut jamais dire dans quelle situation sont les différents segments de ses membres, les uns par rapport aux autres.

Réflexes tendineux. — Abolis complètement; la percussion du tendon rotulien, maintes fois répétée, ne donne absolument rien.

Sensibilité. — Sensibilité *tactile* abolie complètement dans ses différents modes. Sensibilité *douloureuse.* Si on pince légèrement la malade sur les membres inférieurs, elle ne sent rien ; si on la pince plus fort, elle accuse une sensation de douleur, mais avec un retard assez considérable. Mesuré avec un chronographe marquant le cinquième de seconde, on obtient les résultats suivants ;

	Retard.
Première excitation douloureuse	7 secondes 2/5
Deuxième — —	4 — 1/5
Troisième — —	1 — 1/2
Quatrième — —	0 — 4/5

Et ainsi de suite, à mesure que l'on excite la sensibilité à la douleur, on voit le retard disparaître. La perception de la sensation douloureuse paraît correspondre à deux sensations différentes de douleur, quant à l'intensité. En effet, la malade pousse un cri composé de deux parties, dont la seconde est beaucoup plus aiguë et plus forte que la première. Il y a en effet chez cette femme de l'anesthésie pour les excitations douloureuses légères, et de l'hyperesthésie pour des excitations plus fortes, ainsi qu'on peut s'en assurer en excitant la peau de la même manière, chez des malades sains. L'analgésie est plus prononcée aux extrémités des membres inférieurs que près de leur racine.

Sensibilité à la température. — Conservée et même exagérée pour les objets froids, notablement diminuée pour les objets chauds.

Réflexes cutanés. — Le chatouillement de la plante du pied ne produit pas de mouvements réflexes bien nets.

Peau. — Pas de troubles trophiques, pannicule adipeux sous-cutané assez abondant. Rien de particulier du côté des ongles ni des poils.

Membres supérieurs. — Atrophie légère, comme dans les membres inférieurs, peut-être un peu moins accentuée, nette surtout dans les muscles de la main, dont les thénar et hypothénar sont certainement diminués ; les espaces inter-osseux sont notablement plus apparents qu'à l'état normal, mais, ici encore, comme dans les membres inférieurs du reste, cette atrophie est diffuse et généralisée, sans prédominance appréciable sur tel ou tel groupe musculaire, et par conséquent sans déviation ni déformation quelconque. Les membres supérieurs sont affaiblis, la malade serre la main avec peu de force, c'est une parésie légère, absolument flasque, et, comme dans les membres inférieurs, les mouvements sont incoordonnés, à un moindre degré toutefois ; les yeux fermés, la malade commet des erreurs de lieu, elle ne peut trouver le bout de son nez avec son index, etc., etc. Les réflexes tendineux sont absolument éteints.

Sensibilité très altérée, comme dans les membres inférieurs, à l'intensité près. Anesthésie absolue au tact, diminution considérable de la sensibilité douloureuse, avec retard de 1/2 à 1/5 de seconde dans la transmission des impressions. Modifications très nettes de la sensibilité thermique, car si la malade perçoit très bien le froid, même avec hyperesthésie, le contact des objets chauds ne réveille pas de sensation particulière.

La peau de l'abdomen, de la poitrine et du dos présente les mêmes modifications de la sensibilité, d'autant plus marquées que l'on examine des parties plus inférieures.

Contractilité faradique (appareil à chariot) recherchée le lendemain de l'entrée (minimum d'excitation chez l'homme sain, 10 1/2).

Membres inférieurs.	C. droit.	C. gauche.
Jambier antérieur	9	9 1/2.
Péroniers	7	7 1/2.
Triceps sural	6 1/2	6 1/2.
Triceps crural	7	8
Adducteurs	6 1/2	6
Biceps	8	7
Membres supérieurs.		
Thénar	9	8
Hypothénar	5 1/2	6 1/2.

Interosseux	8 1/2	7
Fléchisseurs des doigts	7	8
Extenseur —	7	7 1/2.
Biceps	9	9 1/2.
Triceps	8 1/2	8
Deltoïde	9 1/2	9

La sensibilité électrique est très diminuée.

La contractilité galvanique n'a pas été recherchée.

Face. — Rien de particulier du côté des muscles de la face, qui ne sont pas atrophiés, et fonctionnent normalement dans le jeu de la physionomie. Muscles de la langue, du cou, du larynx : normaux.

Sensibilité spéciale. — Ouie, goût, odorat, vue : normaux. Pas de myosis ; pupilles égales, contractiles. Pas de strabisme.

Viscères. Cœur et poumons. — Rien de particulier à part un peu d'emphysème. *Cœur*, rien à noter, pas de bruit de galop. Le *foie* es un peu augmenté de volume ainsi que la *rate*. Pas d'ascite. Anorexie. Pas de fièvre. L'urine contient un nuage d'albumine. Pas de sucre. L'examen avec la teinture d'iode et avec l'acide nitrique ne décèle pas la présence de matières colorantes. Intégrité des sphincters. Les artères ne paraissent pas scléreuses.

Diagnostic clinique. — Tabes dorsal, arrivé à la dernière période chez une femme atteinte d'une affection hépatique indéterminée. (Congestion, cirrhose?)

12 *août.* — La teinte subutérique a augmenté, l'urine ne contient pas de matière colorante. Même état. Traitement : extrait mou de quinquina, 4 grammes ; cognac, 30 grammes, ds. un Juleps. Régime lacté.

14 *août.* — Même état. La malade s'est un peu affaiblie depuis deux jours. L'urine contient du pigment biliaire.

16 *août.* — L'ictère est plus prononcé, l'état général a encore baissé.

18 *août.* — On fait un nouvel examen de la sensibilité, qui donne les mêmes résultats, l'analgésie et le retard dans la transmission sont peut-être un peu plus marqués.

21 *août.* — L'affaissement est plus prononcé. Erythème des fesses et du sacrum. Les sphincters sont toujours indemnes. Pas de fièvre.

22 *août.* — Même état. Erythème des talons, l'affaissement a augmenté, la malade ne semble pas souffrir. Pas de fièvre.

23 *août.* — L'état général est devenu très mauvais, escarres au sacrum et aux talons. T 40, 3. La malade meurt dans le coma à trois heures de l'après-midi.

Autopsie faite 24 heures après la mort. Rigidité cadavérique peu marquée. Cadavre sec, sauf un peu d'œdème des membres inférieurs. Escarres des deux talons. Escarre sacrée et fessière, de la largeur de la main.

Cavité thoracique. — Pas d'épanchements, pas d'adhérences. Poumons un peu pigmentés. Emphysème des sommets et des bords antérieurs. Pas de granulations tuberculeuses, pas de dilatations bronchiques.

Cœur. — Volume normal. Pas de lésions valvulaires. Myocarde flasque, mou, un peu jaunâtre. Le tissu adipeux sous-péricardique n'est pas plus abondant que d'habitude.

Abdomen. — Pas de liquide dans la cavité abdominale.

Foie. — Très volumineux. Pas de périhépatite, pas de cicatrices, pas de gommes. Dur et lisse; la capsule de Glisson est un peu épaissie. A la coupe, le tissu présente les caractères de la cirrhose, îlots d'un blanc jaunâtre, petits, irréguliers, entourés d'anneaux de tissu conjonctif gris rosé, les faisant saillir à la coupe. L'examen microscopique, après durcissement, montre que l'on a affaire à une hépatite interstitielle, avec dégénérescence graisseuse très accentuée des cellules hépatiques. Le foie pèse 2,350 grammes. La *rate* est notablement augmentée de volume : elle pèse 400 grammes, n'est pas amyloïde, pas plus que le foie.

Reins. — Volume normal, pas d'adhérences de la capsule. A la coupe, anémie avec dégénéressence graisseuse, pas d'amyloïde.

Cerveau. — Boîte cranienne, rien de particulier. Dure-mère normale, pas de pachyméningite. Pie-mère épaissie, mais non adhérente. Rien à noter du côté des circonvolutions. Capsule interne et externe, ganglions cérébraux normaux. Cervelet normal. Pas d'athérome des sylviennes.

Bulbe. — Rien de particulier du côté des racines des nerfs craniens, rien à noter sur les coupes; les artères de la base de l'encéphale ne sont pas athéromateuses. *Cervelet* normal.

Moelle épinière. — Colonne vertébrale, rien de particulier. Tissu cellulaire péri-méningé normal. Dure-mère normale sur ses deux faces. Pie-mère également. *Les racines postérieures ont leur volume et leur coloration habituels*, les racines antérieures également. Sur des coupes faites au moment de l'autopsie la moelle épinière paraît saine.

Examen microscopique à l'état frais. — Cet examen a porté sur les nerfs cutanés de la peau de différentes régions, jambes (région antéro-externe), cuisses (région antérieure), paroi abdominale, avants-bras et bras (région antéro-latérale). La peau de la face n'a pu être examinée. Chacun de ces lambeaux de peau, de la grandeur de la main environ, a été examiné de la façon suivante : Fixé sur une plaque de liège, la couche profonde en dehors, on a recherché les nerfs cutanés, et ils ont été sectionnés tout près de leur terminaison dans la peau, au moment où ils pénètrent dans la couche profonde du derme, la dissection des filets nerveux a été faite à l'œil nu et à la loupe. Les rameaux nerveux obtenus par ce procédé, variant de 0,0001^{mm} à 0,0002^{mm} et même à 0,0005^{mm} de diamètre, ont été d'abord

dissociés légèrement dans l'eau distillée, puis placés 24 heures dans l'acide osmique à 2 0/0; lavés de nouveau dans l'eau distillée, dissociés encore, et placés pendant 24 heures dans le picro-carmin. Lavés de nouveau, et dissociés sur la plaque de verre, les préparations ont été montées dans la glycérine picro-carminée, pour être examinées au microscope. Les racines *antérieures* et *postérieures*, dans toute la hauteur de la moelle, ont été traitées de la même manière.

Les ganglions rachidiens (8 ganglions de la région lombaire et 7 de la région cervicale) ont été durcis dans l'alcool absolu. Les fibres musculaires ont été examinées à l'état frais, les nerfs intra-musculaires également, par le même procédé que celui employé pour les racines et les nerfs cutanés.

Nerfs cutanés. — Peau des jambes et des cuisses. Avant toute espèce d'examen microscopique, rien que d'après le peu d'action exercée sur eux par l'acide osmique, on pouvait prévoir quelle altération considérable ils avaient subie. L'acide osmique n'avait point agi sur eux, et ils avaient pris, après avoir séjourné dans ce réactif, une teinte légèrement grisâtre, bien différente de la teinte noir foncé, présentée par les racines postérieures et antérieures. Au microscope, ces nerfs présentent des altérations *considérables;* sur une préparation pouvant contenir une cinquantaine de tubes nerveux, on n'en rencontre pas un seul présentant les caractères de l'état physiologique. Tous sont atteints de *névrite parenchymateuse* très accentuée, et arrivée à un degré avancé de son évolution. La myéline est fragmentée en boules et en gouttelettes de petit diamètre, renflant par places la gaine de Schwan, et donnant au tube nerveux une apparence moniliforme ; les noyaux de la gaine sont considérablement multipliés, le cylindre-axe a partout disparu, et le protoplasma périnucléaire, à peine visible à l'état physiologique, considérablement augmenté de volume, s'insinue entre les gouttelettes de myéline, coloré en jaune par le picro-carmin. L'altération existe à peu près partout au même degré d'évolution ; sur de très nombreuses préparations faites sur les nerfs cutanés des jambes et des cuisses, je n'ai jamais rencontré un tube sain ; d'un autre côté, les tubes complètement vides de myéline étant très peu nombreux, on peut admettre que l'altération a débuté à peu près à la même époque sur tous les tubes, et évolué avec la même intensité sur chacun d'eux. Comparée à une altération produite expérimentalement, celle qui existe dans ces nerfs correspond assez bien à ce que l'on observe dans le bout périphérique d'un nerf coupé, aux environs du 2e mois. Je dis correspond assez exactement, car les phénomènes d'irritation (multiplication des noyaux, végétation du protoplasma) sont beaucoup plus marqués qu'au 2e mois d'une lésion expérimentale. Pas de corps granuleux entre les tubes. Cette altération existe au même degré sur des branches du saphène interne, ayant 3 ou 4 millimètres de diamètre.

Paroi abdominale antérieure. — Même altération ; on ne rencontre pas un seul tube sain par préparation, mais cette altération (névrite parenchymateuse), est un peu moins avancée, un peu moins intense, que dans les nerfs cutanés des extrémités inférieures.

Peau des avant-bras et des bras. — Névrite parenchymateuse, on ne rencontre pas un seul tube sain par préparation, mais l'altération est passablement moins avancée en organisation que dans les membres inférieurs. Les blocs de myéline sont plus gros, les noyaux moins nombreux, le protoplasma moins abondant, mais le cylindre-axe a également disparu complètement.

Soit dans la peau des extrémités inférieures, soit dans celle de l'abdomen ou des extrémités supérieures, il n'existe pas d'altération très manifeste du tissu connectif intertubulaire, dont les noyaux sont cependant peut-être un peu augmentés de nombre.

Racines postérieures. — Même méthode. Coloration noir intense après l'acide osmique. Après action du picro-carmin, l'examen microscropique, ne décèle aucune espèce d'altération quelconque des tubes nerveux, soit à la région cervicale, soit à la région dorsale, soit à la région lombaire. Partout le tube nerveux offre son apparence physiologique, sa myéline régulière, son cylindre-axe partout continu, ses noyaux inter-annulaires disposés d'une façon régulière, enveloppés d'une couche à peine visible de protoplasma, ne déprimant pas plus qu'à l'état normal l'encoche de myéline.

Racines antérieures. — Même procédé, même résultat. Pas trace d'altération dans les différentes régions de la moelle.

Nerfs intra-musculaires. — Même méthode, altérations beaucoup moins prononcées que dans les nerfs cutanés. Examinés dans le jambier antérieur du côté gauche, le triceps crural du côté droit, les extenseurs de la main droite, le biceps du bras gauche. Tous les tubes nerveux sont altérés, mais l'altération n'est qu'à ses débuts dans l'immence majorité des tubes. Le protoplasma péri-nucléaire, gonflé, s'insinue entre les incisures de Schmidt, et donne au tube nerveux un aspect échancré sur ses bords ; le cylindre-axe persiste sur certains tubes, mais il est fracturé en plusieurs points de chaque segment inter-annulaire ; sur d'autres tubes, moins nombreux du reste, la myéline est déjà réduite en boules, les noyaux multipliés, le protoplasma végète et le cylindre axe a disparu. Ces différentes altérations sont moins marquées dans les muscles des membres supérieurs que dans ceux des membres inférieurs.

En résumé, si l'on compare cette altération à une altération expérimentale, on peut dire qu'elle correspond assez bien, pour la grande majorité des tubes du moins, à celle que l'on observe du 30e au 40e jour, dans le bout périphérique d'un nerf coupé.

Muscles. — L'examen à l'état frais a porté sur les muscles suivants : jambier antérieur du côté gauche, triceps crural droit, exten-

seurs de la main droite, biceps brachial droit. L'altération musculaire est la suivante : la fibre musculaire a sa coloration habituelle, les faisceaux se laissent facilement dissocier, l'acide osmique n'y révèle pas de transformation granulo-graisseuse. Après action du picro-carmin, l'examen microscopique montre que le faisceau primitif a subi peut-être une légère réduction de diamètre, la striation transversale est parfaitement conservée, pas de granulations graisseuses, protéiques ou pigmentaires, la seule altération bien manifeste consiste dans une multiplication très marquée des noyaux musculaires, aussi bien de ceux qui sont sous le sarcolemme, que de ceux qui sont dans l'intérieur du faisceau primitif; ils sont rangés les uns à la suite des autres, en séries parfois très nombreuses.

Nerfs *sciatiques* droit et gauche, pris au niveau de l'échancrure, et nerf *radial* gauche, examinés après durcissement dans l'acide chromique à $\frac{3}{1000}$. Les coupes faites au microtome ont été colorées au picro-carmin, puis traitées par les mêmes procédés que les coupes de la moelle épinière.

Sciatique droit. — Gaines vides en petit nombre sur chaque préparation, la grande majorité des tubes nerveux présente l'apparence physiologique; dans le *sciatique gauche*, altérations analogues. Sur les coupes du nerf *médian*, on ne constate que des altérations douteuses.

Ganglions rachidiens. — Examen après durcissement pendant 48 heures dans l'alcool absolu. Les coupes ont été colorées au carmin, et traitées par l'alcool absolu, l'essence de girofles, et montées dans le baume de Canada. L'examen a porté sur huit ganglions de la région lombaire, et sept de la région cervicale ; l'examen microscopique n'a pas révélé d'altérations : les cellules, à part un peu de pigmentation, sont normales comme forme, volume et dimensions. Le tissu conjonctif ne présente rien de particulier, pas plus que les tubes nerveux.

Les cordons *postérieurs* de la moelle épinière, examinés à l'état frais, ne présentent rien de particulier, pas de corps granuleux.

Examen de la moelle épinière après durcissement dans le bichromate d'ammoniaque à 5 0/0 pendant 6 semaines, puis dans l'acide chromique à $\frac{3}{1000}$. Les coupes ont été colorées au carmin, et traitées par les procédés habituels.

Région lombaire. — Les coupes offrent l'apparence normale. Les cordons postérieurs (zones radiculaires et cordons de Goll) sont remarquablement sains. Nulle part il n'y a trace d'hyperplasie de la névroglie. Les tubes nerveux présentent leurs caractères habituels. Les cylindres-axes sont également normaux. Rien de particulier du côté des vaisseaux. Cornes postérieures normales. Le faisceau pyramidal est parfaitement sain, ainsi que les zones radiculaires antérieures, et le reste de la substance blanche. Cornes antérieures normales. Cellules motrices avec leurs caractères physiologiques. Rien à noter du côté de la névroglie ni des vaisseaux. Commissure blanche et grise

normales. Irritation légère des parois du canal central, dont la cavité est en partie obstruée par des amas épithéliaux, état qui est du reste sinon physiologique, en tout cas sans importance quelconque, étant donné son extrême fréquence. La pie-mère est saine dans toute l'étendue de cette région, comme du reste dans les régions situées au-dessus.

Région dorsale. — Rien de particulier, les coupes faites dans un grand nombre de points de cette région ne présentent rien de spécial. Pie-mère saine. Colonnes vésiculaires normales.

Région cervicale normale ; sur aucune des coupes on ne constate la moindre altération soit de la substance grise, soit de la substance blanche. Pie-mère normale.

Bulbe et protubérance. — Rien à noter du côté des faisceaux moteurs et sensitifs. Noyaux des nerfs craniens normaux.

En parcourant cette observation, on ne peut méconnaître combien les symptômes présentés par cette malade, étaient semblables à ceux du *tabes dorsal* ordinaire, arrivé à un degré avancé de son évolution. L'incoordination motrice était arrivée au maximum, mouvements de pantin, etc., etc., perte de la notion de position, abolition des réflexes tendineux, douleurs spontanées et troubles considérables de la sensibilité, sur toute la surface du corps (la face exceptée), avec retard dans la transmission des impressions. Il existait en outre, chez cette femme, une légère diminution des masses musculaires, phénomène qui n'est point rare dans le tabes arrivé à cette période, ainsi qu'un léger degré de parésie motrice dans les muscles correspondants.

Ici encore, comme dans le cas précédent, le diagnostic de tabes dorsal fut porté, avec certaines réserves toutefois, commandées par la parésie et l'atrophie légères des masses musculaires d'une part, et l'intensité du symptôme anesthésie d'autre part, anesthésie qui était généralisée à toute la peau du corps, sauf celle de la face, qui n'était point disposée par plaques, et qui était arrivée à un degré que l'on ne rencontre pas souvent chez les tabétiques véritables. La rapidité de l'évolution de l'affection venait encore inspirer quelques doutes sur la légitimité du diagnostic, bien que les cas de tabes dorsal à marche rapide ne soient pas exceptionnellement rares ; enfin, le souvenir de l'observation précédente que

j'avais recueillie l'année d'auparavant, et dans laquelle l'erreur de diagnostic avait été commise, contribuait encore à rendre le diagnostic plus difficile dans le cas actuel.

A l'autopsie, l'absence d'altérations de la moelle et des racines postérieures démontrait déjà à l'œil nu l'erreur commise pendant la vie ; cette intégrité du névraxe fut confirmée ensuite par l'examen histologique, et il résulta de cet examen que les symptômes cliniques présentés par cette malade relevaient uniquement de névrites cutanées et musculaires, qui dans les nerfs cutanés de toute la peau du corps, celle de la face exceptée, étaient arrivées à un degré considérable d'intensité, névrites *périphériques*, puisque les ganglions spinaux d'une part, les racines antérieures et la colonne grise médullaire correspondante d'autre part, ne présentaient pas d'altérations appréciables.

Les observations précédentes, avec contrôle anatomique à l'appui, ont trait toutes deux à une forme particulière de tabes, présentant avec le tabes dorsal la plus grande ressemblance clinique, mais en différant complètement au point de vue de l'anatomie et de la physiologie pathologiques, puisque, dans ces cas, la moelle épinière ne pouvant être incriminée, toute la symptomatologie est sous la dépendance d'altérations nerveuses périphériques.

Au commencement de ce travail, rappelant l'expérience de van Deen, qui consiste comme on le sait, à couper les racines postérieures d'un membre chez un animal, et à comparer les mouvemements volontaires de ce membre avec ceux du côté sain, je disais que point n'était besoin, comme l'a démontré depuis longtemps la physiologie expérimentale, d'altérations médullaires pour produire de l'ataxie motrice, et que même, les altérations des racines postérieures à elles seules, réalisaient beaucoup mieux cette modification dans l'accomplissement des mouvements volontaires, que l'altération expérimentale des faisceaux postérieurs. La lésion de ces derniers, déterminée artificiellement sur plusieurs points de leur longueur, ne produit guère chez l'animal en expérience, qu'un affaiblissement très marqué de la motilité, sans modifications

de la sensibilité, bien que Schiff ait observé, dans des cas analogues, la perte de la sensibilité tactile, résultat qui du reste n'a pas été confirmé par la plupart des physiologistes.

Je sais très bien, que l'on ne peut pas transporter sans réserves les données de l'expérimentation dans le domaine de la clinique, mais toutefois, je ne puis m'empêcher de faire remarquer que l'on obtient l'ataxie motrice expérimentale en agissant non pas sur les faisceaux postérieurs, mais bien sur les racines correspondantes, et que, ainsi que l'a montré C. Bernard, il suffit qu'une seule racine postérieure des membres pelviens soit conservée, pour que l'animal conserve la régularité de ses mouvements dans les membres postérieurs. L'adaptation fonctionnelle (volontaire et réflexe) des mouvements musculaires paraît donc être sous la dépendance de la conservation de la sensibilité dans ces membres. Et, il ne s'agit pas seulement ici de la sensibilité des parties superficielles, de la sensibilité cutanée, mais aussi de la sensibilité profonde, comme le démontre cette autre expérience de C. Bernard. Si l'on enlève toute la peau d'une grenouille vigoureuse, et que l'on place cet animal dans l'eau, on le voit nager tout aussi bien qu'auparavant, ce qui montre bien que la sensibilité des parties profondes joue un rôle très important dans l'adaptation des mouvements [1].

Prenons maintenant un ataxique vulgaire, arrivé à une période d'incoordination assez avancée ; supposons, ce qui n'est pas rare, que les membres inférieurs soient seuls atteints, examinons la sensibilité de ces membres, nous verrons qu'elle est profondément altérée dans ses différents modes, et qu'il existe un degré de corrélation assez intime entre ces troubles de la sensibilité et le degré de l'incoordination. C'est là un fait d'observation vulgaire : les tabétiques chez lesquels les troubles de la sensibilité superficielle et profonde sont peu accentués, sont ceux chez lesquels il n'existe que très peu d'incoordination motrice, ce sont ces malades que l'on voit vivre avec leur tabes pendant des années, pouvant vivre encore de la vie commune, et vaquer à leurs affaires, malgré

[1] Cité par M. Vulpian (*Maladies du système nerveux*, 1878, p. 500).

leur sclérose postérieure. C'est là un fait sur lequel a très justement insisté M. le Pr Fournier, en disant que l'ataxie peut exister à l'état de lésion, avant d'exister à l'état de symptôme[1].

M. Fournier fait allusion aux cas dans lesquels on a trouvé, à l'autopsie, une sclérose postérieure parfaitement caractérisée, sans que l'on ait observé pendant la vie la moindre trace d'incoordination motrice, ce qui montre bien, ainsi que je le disais plus haut, que l'examen de la moelle épinière est insuffisant, pour nous rendre compte des troubles moteurs présentés pendant la vie par tel ou tel tabétique[2]. La sclérose postérieure peut exister, sans que pour cela le tabétique soit forcément un ataxique; notons cependant que les cas qui en ont été rapportés jusqu'ici n'ont trait qu'à des scléroses très peu développées en tant qu'étendue et en tant qu'intensité de lésion ; les racines postérieures ont été trouvées très peu altérées, et, dans le cas de MM. Charcot et Bouchard, elles ne présentaient pas de lésions. Je n'ai point l'intention de discuter ici les relations qui peuvent exister entre l'altération des bandelettes externes et celle des racines postérieures, ni du reste de rechercher si la lésion primitive du tabes porte sur les racines ou sur la moelle, cette question, d'une importance capitale dans l'histoire du tabes, ne pouvant être résolue que le jour où nous aurons à notre disposition

[1] A. Fournier, *De l'ataxie locomotrice d'origine syphilitique* (*tabes spécifique*), p. 554 et suiv. Paris 1882.

[2] Voyez entre autres l'observation de MM. Charcot et Bouchard (*Soc. de Biol.* 1886). Femme tabétique morte d'affection cardiaque, n'ayant jamais présenté le moindre trouble ataxique, exécutant sans indécision aucune, tous les mouvements possibles, même les yeux fermés. A l'autopsie, on trouva une myélyte scléreuse des cordons postérieurs, peu avancée il est vrai, mais parfaitement nette.

Voyez aussi (*Bul. de la Soc. médic. des Hôpitaux*, 1879, p. 187) l'observation de Debove, concernant une femme atteinte de douleurs fulgurantes, sans trace d'incoordination motrice, même les yeux étant fermés, et à l'autopsie de laquelle on trouva les lésions caractéristiques de la sclérose postérieure. Fait à noter, et qui est en rapport avec le sujet qui nous occupe, *cette femme n'avait présenté aucune espèce de troubles de la sensibilité*.

Ajoutons cependant que ce cas n'est pas un cas de tabes pur, car le faisceau latéral était altéré. Il s'agit ici d'un cas de sclérose combinée.

un certain nombre d'autopsies de tabétiques ayant succombé au début de leur affection, et chez lesquels, outre l'examen de la moelle épinière, on aura pratiqué, à l'aide de la technique histologique actuelle, un examen minutieux des racines postérieures [1].

Les troubles moteurs qui caractérisent l'ataxie locomotrice sont donc la conséquence des modifications de la sensibilité des parties superficielles et profondes des membres affectés : la clinique et l'expérimentation physiologiques sont d'accord sur ce point. Tout le monde sait combien il est malaisé de se servir d'un membre qui a perdu accidentellement tout ou partie de sa sensibilité, par une compression passagère par exemple ; tout le monde sait combien, dans ces conditions, il est difficile d'exécuter un mouvement adapté, sans le secours de la vue. Les expériences de Vierordt, de Heyd, de Rosenthal, faites sur l'homme, sont on ne peut plus démonstratives à cet égard. En anesthésiant, par des méthodes diverses (glace, pulvérisations d'éther) la plante des pieds chez des individus bien portants, et en faisant marcher ces individus les yeux fermés, ces auteurs ont pu constater que les oscillations qui se produisent chez l'homme sain, lorsqu'on lui fait fermer les yeux, augmentent beaucoup après producduction de l'anesthésie plantaire.

Enfin, chose intéressante à noter, et qui confirme l'idée que l'incoordination motrice est sous la dépendance des troubles de la sensibilité périphérique, Rosenthal a pu faire augmenter notablement l'incoordination, chez un ataxique à sensibilité plantaire déjà diminuée, en augmentant l'insensibilité de la plante des pieds par l'anesthésie locale.

Ces résultats expérimentaux sont rapportés par mon maître, M. le Pr Vulpian, dans la partie de son livre qui a trait à la physiologie pathologique de l'ataxie locomotrice, et cet auteur les fait suivre, entre autres, des réflexions suivantes :

« Ce sont surtout les impressions (sensitives) auxquelles nous devons nos notions de situation, des divers points du

[1] Voyez à cet égard A. Vulpian, *Maladies du système nerveux*, t. I, 1878, p. 449 et suiv.

corps, qui exercent l'influence la plus puissante sur la motilité volontaire (et même réflexe). L'incertitude de ces notions suffit à expliquer l'ataxie des mouvements des parties qui, chez les tabétiques, sont en relation par leurs nerfs sensitifs, avec les régions de la moelle et les racines postérieures altérées. » Pour M. Vulpian, les troubles de la sensibilité suffisent à eux seuls pour produire l'ataxie motrice, et plus loin il ajoute : « Telle est encore aujourd'hui, ce me semble, la théorie la plus satisfaisante de l'ataxie motrice, produite par les lésions tabétiques des racines postérieures et de la moelle épinière. C'est cette théorie dont nous tracions, M. Charcot et moi, les principaux linéaments en 1862 ; c'est celle que M. Leyden a émise en 1863, et qui a été adoptée par un grand nombre de pathologistes » [1].

Si l'on ajoute à cela que, chez les ataxiques, il n'y a pas seulement une altération des cordons et des racines postérieurs, mais qu'il existe aussi chez eux des altérations souvent considérables des nerfs qui président à la sensibilité cutanée, on aura un argument de plus à faire valoir en faveur de la théorie précédente, théorie qui, bien plus que d'autres qui ont été proposées, est conforme à la réalité des faits observés, et qui, dans l'état actuel de nos connaissances, me paraît reposer sur des données indiscutables.

Du reste, les faits que je rapporte dans le présent travail me paraissent apporter à cette théorie une consécration définitive. Quelle que fût la valeur des faits cliniques et expérimentaux antérieurs, pour démontrer que la cause principale des troubles de la locomotion chez les tabétiques était le résultat des altérations de la sensibilité existant chez ces malades, on pouvait cependant toujours dire que la démonstration n'était pas complète, car jusqu'ici on n'avait pas rencontré de faits dans lesquels l'incoordination motrice fût uniquement sous la dépendance d'altérations nerveuses périphériques. Les deux cas avec autopsie, que j'ai eu l'occasion d'observer, me paraissent établir d'une façon indiscutable la

[1] A. Vulpian, *loco citato*, p. 501 et suiv.

théorie précédente; chez mes deux malades, des troubles d'incoordination très prononcés ne relèvent en effet que d'altérations nerveuses périphériques; la moelle épinière en est absolument indépendante, l'affection a évolué du commencement à la fin sans qu'elle y ait pris la moindre part.

On peut donc rencontrer, en clinique, des altérations du système nerveux périphérique, réalisant d'une façon complète, la symptomatologie de l'ataxie locomotrice, la réalisant même d'une façon si complète que, dans les deux cas que j'ai eu l'occasion d'observer, l'erreur de diagnostic fut commise, et qu'aujourd'hui encore, j'en suis à me demander si elle pouvait être évitée : c'est là un point de la question qui sera discuté par la suite.

Étudions maintenant, les caractères cliniques de l'affection présentés par les malades que j'ai observés. Voyons d'abord les modifications de la sensibilité.

Ces modifications sont de deux sortes : les unes subjectives, les autres objectives. Dans la première catégorie, rentrent les douleurs éprouvées par les malades : douleurs spontanées, occupant les membres inférieurs et le tronc, dans la première observation; toute la surface du corps, la face exceptée, dans la deuxième.

Ces douleurs, assez intenses, étaient les unes passagères, les autres permanentes : les premières, comme spontanéité, disparition rapide, rappelaient assez bien, à l'intensité près, les douleurs fulgurantes ou térébrantes du tabes dorsal, apparaissant brusquement et disparaissant de même; les autres, plus durables, se traduisaient sous forme de souffrances vives dans les membres, analogues à celles de la sciatique, par exemple, mais ne suivant pas un trajet déterminé.

Les modifications objectives de la sensibilité étaient autrement prononcées que les précédentes, et se traduisaient par de l'anesthésie et de l'analgésie, avec retard dans la transmission des impressions. Cette anesthésie et cette analgésie, existaient chez la malade de l'observation II, à un degré extrêmement accusé, sur toute la surface du corps, la face exceptée ; et chez cette malade, la sensibilité thermique, qui,

comme on le sait, persiste très longtemps chez les tabétiques, était elle-même touchée.

La motilité n'était pas plus intacte que la sensibilité; tout d'abord il existait chez ces deux malades un certain degré de parésie motrice. D'une façon générale, la recherche de l'état de la force musculaire, chez les ataxiques arrivés à un degré avancé d'incoordination, est chose assez délicate, un degré de parésie très léger pouvant échapper à l'observateur, et, lorsqu'on se trouve en présence de vieux tabétiques, confinés au lit depuis longtemps, l'appréciation exacte de la force musculaire devient difficile, et l'on est toujours tenté de mettre sur le compte de l'incoordination la réelle diminution de force musculaire que l'on peut observer quelquefois dans ces conditions. Dans les cas que je rapporte ici, il n'y avait cependant pas d'hésitation possible, surtout pour la malade de l'observation II; la diminution de la force musculaire, sans être très prononcée, était cependant réelle et indépendante de l'ataxie musculaire. La force déployée dans l'exécution des mouvements volontaires était cependant encore très marquée. Mais, si les mouvements volontaires avaient conservé une grande partie de leur énergie normale, l'adaptation fonctionnelle de ces mouvements avait à peu près disparu, et les malades, les yeux fermés, étaient incapables d'exécuter le moindre mouvement, même avec une précision très relative; l'ataxie était complète, absolue, et, dans l'observation II, elle existait aussi bien dans les membres supérieurs que dans les membres inférieurs. Chez tous deux, enfin, la notion de position des membres (sens musculaire, sens articulaire) avait complètement disparu.

Dans ces deux faits, je noterai encore l'existence du signe de Romberg, l'abolition des réflexes tendineux, l'absence de troubles de la nutrition cutanée, l'absence de phénomènes des côté des sphincters, l'intégrité de la vision et l'absence de myosis. Dans un cas enfin, il existait un certain degré d'atrophie des masses musculaires, avec diminution de la contractilité faradique.

Si on laisse de côté la diminution de la contractilité faradique, signalée précédemment (fait qui du reste n'est pas

exceptionnel chez les vieux tabétiques), on voit combien ce tableau clinique présente de grandes analogies avec celui que l'on observe chez les tabétiques.

Cette analogie est-elle complète, absolue, en d'autres termes, dans des cas semblables à ceux que je rapporte ici, l'erreur de diagnostic est-elle fatale, inévitable? c'est ce qu'il me reste à rechercher maintenant. Il y a tout d'abord, dans ces deux cas, quelque chose de tout particulièrement important à noter, c'est la rapidité d'évolution. Cette rapidité d'évolution, tout à fait en rapport du reste avec les lésions nerveuses constatées à l'autopsie, est un fait des plus importants à noter dans l'histoire de ces deux malades ; en quelques mois, ils arrivèrent à présenter le tableau clinique de l'ataxie confirmée, arrivée même à un degré très avancé, et c'est cette rapidité d'évolution surtout, qui pouvait à certains égards, faire supposer qu'il ne s'agissait pas d'un tabes ordinaire. Je dis que l'on pouvait faire cette supposition, sans cependant rien pouvoir affirmer, car les cas de tabes dorsal à marche rapide, sans être très communs, ne sont pas cependant très rares. On peut observer des cas de tabes dans lesquels l'ataxie motrice, est arrivée à un degré très avancé, dans l'espace d'un an et même moins, quelques mois seulement après le début des premiers accidents (douleurs fulgurantes, diplopie, etc.). M. Fournier [1] en a rapporté un certain nombre d'exemples, entre autres une observation intéressante du Dr Vincent (de Genève), concernant un malade qui, en pleine syphilis secondaire, fut atteint de tabes dorsal avec ataxie parfaitement caractérisée, quelques mois après l'apparition de l'accident primitif; dans ce cas, la marche des accidents nerveux fut des plus rapides, car, en trois ou quatre mois, l'ataxie motrice était confirmée [2].

La rapidité de l'évolution, n'est donc pas un signe de très grande valeur, pour différencier le *nervo-tabes périphérique* du

[1] A. Fournier, *loco citato*, p. 293. L'auteur rapporte quatre observations personnelles de tabes à marche rapide, dont deux dans lesquelles l'ataxie motrice ne fut précédée d'aucun autre symptôme.

[2] Observation de tabes à marche rapide chez un syphilitique à la période secondaire, par le Dr Vincent (*In. ouv. de M. Fournier, loco citato*, p. 296).

tabes dorsal, puisque, d'une part, ce dernier peut se présenter avec une marche rapide, et que, d'autre part, rien ne prouve que le nervo-tabes ne puisse évoluer lentement. Actuellement, je crois qu'il serait un peu prématuré de chercher, en se basant sur deux observations seulement, à établir les éléments d'un diagnostic différentiel, la rapidité d'évolution n'ayant rien de caractéristique, comme nous venons de le voir, et d'un autre côté, l'absence de phénomènes oculo-pupillaires (myosis, paralysies, troubles de l'acuité visuelle), constatée chez ces deux malades, pouvant se rencontrer aussi, quoique rarement, chez des tabétiques; toutefois, j'avoue que l'absence de phénomènes oculo-papillaires me paraît avoir une plus grande valeur diagnostique que la rapidité d'évolution[1]. Mais, c'est la motilité d'une part, l'état du volume des masses musculaires d'autre part, qui devront, ce me semble, être surtout utilisés au point de vue du diagnostic, lorsqu'on se trouvera en présence de cas analogues à ceux que je rapporte ici. Je sais fort bien que l'on peut observer la parésie et l'atrophie des muscles dans le tabes dorsal le mieux caractérisé ; mais la chose n'est point commune, et n'arrive guère que chez des malades atteints de tabes depuis de longues années, et il est fort possible que, si j'eusse eu l'attention attirée de ce côté, ces deux malades eussent été, pendant la vie, différenciés d'avec les ataxiques ordinaires. Quoi qu'il en soit, il est possible, probable même, que l'on vienne à rencontrer, par la suite, des faits dans lesquels la durée de la vie étant plus longue, ou l'altération des nerfs musculaires moins tardive dans son apparition (la chose revient à peu près au même), les troubles du côté de la motilité et l'atrophie des muscles seront assez avancés pour permettre de porter le diagnostic.

Étudions maintenant les altérations anatomiques, constatées à l'autopsie des deux malades dont j'ai rapporté plus haut les observations. Tout d'abord, il ressort de l'examen histologique,

[1] L'altération de la contractilité faradique, coïncidant chez la malade de l'observation II avec un léger degré d'atrophie musculaire, n'a pas non plus de valeur au point de vue du diagnostic différentiel, le fait pouvant se rencontrer chez les ataxiques arrivés à un degré avancé.

que ces altérations sont d'ordre *périphérique*, car les ganglions spinaux d'une part, les cornes antérieures de la moelle épinière d'autre part, ne présentaient aucune espèce d'altération. En outre, il ressort également de cet examen, que les nerfs sensitifs, pour ne pas parler des nerfs musculaires[1], étaient d'autant plus altérés, que l'on examinait des fibres nerveuses, plus éloignées du centre d'origine de ces fibres : c'est ainsi que les altérations des nerfs cutanés de la peau des jambes étaient notablement plus marquées que celles de la peau des cuisses. D'autre part, les gros troncs nerveux (sciatique, médian) ne contenaient qu'un nombre restreint de tubes nerveux altérés, hors de toute proportion avec celui des fibres sensitives et motrices altérées. Il ressort donc de ces examens, que l'altération des rameaux nerveux a vraisemblament débuté par leurs extrémités, pour diminuer dans les troncs, et disparaître enfin, avant d'arriver à la moelle épinière. Notons enfin que, dans ces deux cas, la névrite a débuté par les extrémités des membres inférieurs, et que le tronc et les extrémités supérieures n'ont été pris que par la suite : l'analyse clinique et l'examen histologique sont parfaitement conformes à cet égard.

Cette névrite appartient à la variété parenchymateuse, de beaucoup la plus commune des névrites du reste, et, dans les deux observations que je rapporte, elle était arrivée à un degré de généralisation et d'intensité extrêmement prononcé, presque tous les tubes nerveux étant très altérés (tous sur beaucoup de préparations). Les nerfs sensitifs ont-ils été pris avant les nerfs musculaires, ou en même temps que ces derniers ? L'examen anatomique permet de répondre, et démontre d'une manière absolue que la névrite des nerfs cutanés a précédé (et même de beaucoup) la névrite des nerfs musculaires ; ces derniers étaient en effet incomparablement moins altérés, et, dans l'observation I, leur altération était même douteuse.

Il est assez difficile, pour ne pas dire plus, de se rendre

[1] La différence d'altération entre les fibres nerveuses intra-musculaires de l'extrémité d'un membre et celles de la racine de ce membre était beaucoup moins nette que pour les nerfs cutanés.

compte du mode de production de cette névrite parenchymateuse sensitive généralisée, accompagnée par la suite de modifications analogues des nerfs moteurs, car la physiologie pathologique des névrites périphériques *primitives* est encore tout entière à faire. On pourrait se demander si l'altération ne part point des corpuscules terminaux sensitifs et moteurs, dont l'examen histologique n'a pas été pratiqué. Mais, si cet examen eût été fait, en admettant même qu'il eût donné des résultats positifs (et l'on sait que chez les ataxiques, ainsi que l'a montré Langerhans, les corpuscules sensititifs sont intacts [1]) nous n'en serions guère plus avancés pour cela, car il s'agirait de prouver que c'est bien à une altération de ces corpuscules que sont dues ces névrites, et jusqu'ici on n'a pas démontré, que je sache, le rôle trophique des extrémités terminales des nerfs : c'est le contraire qui existe, comme l'a montré Waller depuis longtemps, les nerfs s'altérant (expérimentalement) de haut en bas, et non point de bas en haut [2]. On peut cependant concevoir un processus spécial, ayant sur les nerfs une action centripète, et remontant progresssivement le long de leurs faisceaux : c'est ce que l'on a appelé en clinique la *névrite ascendante*, mais nous manquons de données anatomiques précises sur cette nouvelle entité morbide, les exemples qui en ont été rapportés jusqu'ici n'ayant rien d'absolument démonstratif; ce sont des faits de névrites périphériques, mais la nature ascendante de la lésion n'est pas encore prouvée (faits de Duménil [3], Porson [4], Fridreich [5], Laveran [6] Eichhorst [7]);

[1] Langerhans, Zur pathologischen Anatomie der Tastkorper (*Virchow's Archiv.*, t. XLV, p. 413).

[2] Il n'y a d'exception à cette règle que pour certains nerfs de sensibilité spéciale, comme le nerf optique, dont le centre trophique est constitué par son expansion terminale, la rétine. (Waller.)

[3] Duménil, Contribution pour servir à l'histoire des paralysies périphériques et spécialement de la névrite (*Gaz. hebdom.*, 1866).

[4] Porson, Th. inaug.; Paris, 1873.

[5] Fridreich, *Ueber Muskelatrophie, ueber wahre und falsche Muskelhypertrophie* ; Berlin, 1874.

[6] Laveran, Contribution à l'étude du tetanos et de la névrite ascendante aiguë (*Arch. de Phys. norm. et pathol.*, 1877).

[7] Eichhorst, Neuritis acuta progressiva. Hierzu Tafel VIII und IX (*Virchow's Archiv.*, 1877).

et, c'est par induction, en se basant sur des faits de pathologie expérimentale (Tiessler [1], Feinberg [2], Klemm [3], Hayem [4], Vulpian [5]), que l'on a conclu, chez l'homme, à l'existence de la névrite ascendante, dont l'idée a été déjà émise autrefois par Lepelletier et par Gull. Les cas les plus favorables à la démonstration de l'existence de cette névrite, sont ceux dans lesquels, à la suite d'une altération souvent légère, parfois même insignifiante, de l'extrémité d'un membre, on voit survenir de la paralysie et de l'atrophie de ce membre, des altérations de nutrition de la peau, des ongles, etc., phénomènes précédés et accompagnés de phénomènes douloureux, débutant en général dans l'extrémité du nerf correspondant au point lésé. Ces faits, autrefois englobés dans le groupe des paralysies et atrophies réflexes, prouvent, qu'une irritation périphérique peut déterminer dans certains cas, en vertu de causes qui nous échappent, des altérations graves de la motilité, de la sensibilité et de la nutrition, dans le membre correspondant; mais ces faits, qui ne sont pas extrêmement rares, manquent encore du contrôle anatomique, et paraissent du reste appartenir plutôt à la névrite interstitielle qu'à la névrite parenchymateuse.

La névrite parenchymateuse, d'origine périphérique, n'a pas une histoire très ancienne, et cela tient à ce que pendant longtemps, se basant sur les expériences de Waller, on ne vit, dans les altérations des nerfs périphériques, que le résultat, la conséquence, de l'altération de leurs centres trophiques, ou de leur séparation d'avec ces derniers, sous l'influence d'une cause quelconque.

Cette manière de voir, vraie dans la majorité des cas, était beaucoup trop absolue, et l'on vit bientôt que certaines névrites n'étaient point justiciables de cette interprétation, comme,

[1] Tiessler, *Ueber neuritis*. Diss. inaug. Kœnigsb., 1869.

[2] Feinberg, Ueber Reflexlähmungon (*Berliner klinische Wochensch.*, 1871.)

[3] Klemm, *Ueber neuritis*. Diss. inaug. Strasbourg, 1874.

[4] Hayem, Des altérations de la moelle consécutives à l'arrachement du nerf sciatique (*Arch. de phys. norm. et pathol.*, 1873) ; du même auteur (*Soc. de biolog.*, 10 et 24 juillet 1875).

[5] A. Vulpian, *Maladies du système nerveux*, p. 157 ; 1878.

par exemple, la névrite périphérique de la paralysie saturnine (Lancereaux, Westphal, Gombault, Friedländer, Dejerine), celle que l'on peut observer dans certaines maladies infectieuses, la variole (Joffroy[1]), la tuberculose (Lancereaux[2], Joffroy[3], Eisenlohr[4]), et la lèpre (Wirchow[5], A. Hansen[6], Cornil[7], Leloir et Dejerine[8]).

Dans un certain nombre d'affections cutanées), Leloir et moi, nous avons montré qu'il existait une névrite des nerfs cutanés correspondants[9], résultats qui ont été confirmés par Schvimmer[10], Hans Hebra[11], Babès[12], P. Mayer[13], Pitres et Vaillard[14]. Ce sont également des névrites périphériques qui ont été rencontrées dans le zona (Bärensprung, Charcot, Wyss) et dans le mal perforant (Poncet de Cluny, Duplay et Morat). Le domaine de la névrite périphérique, comme on le voit, s'accroît de jour en jour, ce qui n'a rien de bien étonnant du reste, car il s'agit dans l'espèce, d'un point de pathologie nerveuse fort peu exploré jusqu'ici.

[1] A. Joffroy, De la névrite spontanée parenchymateuse généralisée ou partielle avec 1 planche (*Arch. de Phys. norm. et pathol.*, 1879).

[2] Lancereaux, *Atlas d'anat. pathol.* Observation 286.

[3] A. Joffroy, *loco citato.*

[4] Eisenlohr, *Centralblatt fur Nervenkrankheiten*, p. 100; 1879.

[5] Virchow, *Traité des tumeurs.*

[6] A. Hansen, *Archives belges de biologie*, 1880.

[7] Cornil, *Soc. méd. des hôp.*, 1881, p. 156.

[8] Dejerine et Leloir, Recherches sur les altérations nerveuses, 1° dans certaines gangrènes, 2° dans la lèpre, avec 1 planche (*Arch. de Phys. norm. et pathol.*, 1881.)

[9] J. Dejerine, Des altérations des nerfs cutanés, dans un cas de pemphigus, observé chez une femme atteinte de paralysie générale (*Compte rendu de l'Académie des Siences*, 1876).

H. Leloir, *Recherches sur les affections cutanées d'origine nerveuse*, Th. inaug., Paris, 1881.

J. Dejerine, Des altérations des nerfs cutanés dans la pellagre (*In Compt. rendus*, 1881).

Du même, Sur l'existence d'altérations des nerfs cutanés dans certaines escarres, survenant dans le cours d'affections de la moelle et du cerveau (*Arch. de Phys. norm. et pathol.*, 1881).

[10] Schwimmer, *Die neuropatischen Dermatosen*, 1883.

[11] Hans Hebra, *Traité des maladies de la peau*, 1883.

[12] Babès, *In Schiwmmer's neuropatischen Dermatosen*, 1883.

[13] P. Mayer, *Virchow's Archiv*, 1883.

[14] Pitres et Vaillard, Névrites périphériques (*Arch. de Neurologie*, 1883).

Ce que j'ai dit à propos du diagnostic, je crois pouvoir le répéter à propos de la marche et du pronostic; les faits sont encore trop peu nombreux, pour étayer nne histoire régulière de cette affection. La marche, comme je l'ai déjà dit, a été plutôt rapide (quelques mois), mais l'on peut très bien concevoir une marche plus lente ; quant au pronostic, il n'y a pas lieu d'en poser ici, nos malades ayant succombé l'un à la néphrite interstitielle, l'autre à la cirrhose. Pour le pronostic comme pour la marche, nous ne savons donc rien de précis, ces névrites ayant évolué sur des malades atteints d'affections viscérales qui, par leur gravité, ont amené la mort, nous empêchant par conséquent de connaître quelle eût été l'évolution ultérieure de ces névrites abandonnées à elles-mêmes. Rien ne nous empêche de supposer que, dans d'autres conditions, l'évolution eût été tout autre, et l'on peut se demander, en terminant, si parmi les observations de tabes dorsal à marche plus ou moins rapide publiées jusqu'ici, il n'y en a pas quelques-unes qui rentrent dans le nervo-tabes : c'est là un point de la question qui sera probablement, un jour où l'autre, plus complètement élucidé.

Dans les cas que je rapporte ici, la névrite périphérique était généralisée à tous les nerfs à myéline, nerfs sensitifs et nerfs moteurs, mais comme je l'ai fait déjà remarquer, l'intensité du processus, était très différente dans ces deux espèces de nerfs.

Cette névrite des nerfs musculaires, beaucoup moins avancée, comme degré d'altération, que la névrite des nerfs sensitifs, se traduisit pendant la vie, chez la deuxième malade, par un léger degré d'atrophie musculaire, et par un peu de parésie, relativement peu accentuée du reste. Je ne rechercherai point ici le mécanisme de production de cette névrite, et je crois pouvoir éliminer d'emblée l'hypothèse qui consisterait à la regarder comme étant la conséquence des névrites cutanées, hypothèse qui est inadmissible, étant donnée l'intégrité de la moelle épinière et de ses racines. Je tiens seulement à faire ressortir le rôle qu'à dû vraisemblablement jouer cette névrite des nerf moteurs, dans le mécanisme de l'incoordination motrice. Comme je l'ai déjà dit dans le courant de

ce travail, l'ataxie motrice n'est pas le résultat de l'anesthésie cutanée seule, cette dernière est insuffisante pour la produire, les expériences de C. Bernard le démontrent, ainsi que les faits cliniques vulgaires d'anesthésies de causes diverses, hystériques ou autres [1]. Pour obtenir l'incoordination motrice, il faut autre chose que l'anesthésie des parties superficielles, il faut encore, et surtout, des modifications dans la sensibilité des parties profondes (Charcot et Vulpian [2]), il faut, en un mot, que ce que l'on a appelé le sens musculaire soit plus ou moins altéré. Ce que Ch. Bell a décrit sous le nom de sens musculaire [3], a été l'objet de dénominations différentes, suivant les auteurs qui s'en sont occupés ; E.-H. Weber l'a appelé sens de la force [4]; Landry et Gerdy, sentiment d'activité musculaire [5], et Duchenne (de Boulogne), qui en fit une étude approfondie, y distingua deux choses : la sensibilité musculaire proprement dite, mise en doute jusqu'à lui, dont il démontra l'existence par la faradisation, et la sensibilité articulaire, à laquelle il attribua le rôle assigné par d'autres au sens musculaire, c'est-à-dire la faculté d'apprécier, sans le secours de la vue, la position des différentes parties du corps, les unes par rapport aux autres. Quelle que soit, du reste, l'idée que l'on se fasse de ce sens musculaire, il est certain qu'il disparaît plus ou moins complètement, chez les tabétiques arrivés à la période d'ataxie, et qu'il est d'autant plus altéré que cette dernière est plus accentuée. Pendant longtemps, jusqu'à ces dernières années, les recherches sur

[1] Chez certaines hystériques, l'anesthésie peut aussi atteindre les parties profondes, et déterminer ainsi une perte plus ou moins complète du sens musculaire.

[2] *Loco citato.*

[3] C. Bell, *The nervous system of the human body.* London, 1830. On the nervous circle, which connects the voluntary muscles with the brain (Read before the Royal society, 1826). *The hand; its mechanism and vital endowments, acevincing design.* fith edition, Ch. IX, Of the muscular sense, p. 221. Cité par Duchenne (de Boulogne).

[4] T. H. Weber, Tastsinn und Gemeingefühl (*In Handb. der Phys.* de Wagner, 1846).

[5] Landry, Recherches physiologiques et pathologiques sur les sensations tactiles (*Arch. gén. de médecine*, 1853).

[6] Duchenne (de Boulogne), *Électrisation localisée*, p. 760 et suiv. 1872.

cette forme particulière de la sensibilité générale restèrent à peu près dans l'état où les avait laissées Duchenne, lorsque la découverte des réflexes tendineux fit envisager la question sous un tout autre point de vue. En 1862, MM. Charcot et Vulpian montrèrent que, dans certaines formes de sclérose médullaire, on pouvait obtenir, par la flexion brusque du pied, la production d'un tremblement rythmé, auquel ils donnèrent le nom de trépidation épileptoïde. Ces auteurs montrèrent, que ce phénomène ne s'observait pas dans les paralysies flasques [1]. En 1874, Westphal [2] et Erb [3] observant les phénomènes que l'on constate normalement à la suite de la percussion de certains tendons, le tendon rotulien en particulier, désignèrent les mouvements réflexes ainsi obtenus, sous le nom de « phénomène du genou (Westphal) », ou de « réflexes tendineux (Erb) »; ces auteurs montrèrent que ces réflexes étaient constants à l'état physiologique, qu'ils étaient exagérés dans certaines myélopathies, pouvaient faire défaut dans d'autres, et manquaient toujours chez les tabétiques, leur absence étant même un des meilleurs signes que l'on possédât en clinique pour diagnostiquer la sclérose portérieure à son début.

La question, reprise par Tschiriew au point de vue histologique et expérimental [4], l'amena à conclure que C. Bell avait eu raison d'affirmer l'existence d'un centre nerveux entre les muscles et les centres, et qu'il existait dans les muscles striés des fibres nerveuses d'une nature spéciale (sans myéline), se terminant dans les aponévroses et non dans les muscles eux-mêmes, fibres sensitives, transmettant aux

[1] J.-M. Charcot, *Leçons sur les maladies du système nerveux*. T. II, p. 284.

[2] C. Westphal, Ueber einige Bewegungserscheinungen, an den gelahmten Gliedern (*Arch. für Phych.* Bd V, p. 803).

[3] W. Erb, Ueber Sehnenreflexe bei Gesunden und Rückenmarkskranken (*Même recueil*, p. 792).

[4] Tschiriew; Ursprung und Bedeutung des Kniephaenomens und verwandter Erscheinungen (*Même recueil*, Bd VIII).

Du même, Sur les terminaisons nerveuses dans les muscles striés, avec 1 planche (*Arch. de phys. norm. et pathol.*, 1879).

Du même, Études sur la physiologie des nerfs et des muscles striés (*Même recueil*, 1879).

centres nerveux, d'une part, la sensibilité plus ou moins obtuse dont ces muscles sont pourvus, et, d'autre part, la sensation de tension musculaire (sens musculaire). Pour Tschiriew, les réflexes tendineux, sont le résultat des contractions des muscles, produites par l'excitation des nerfs centripètes, provenant de ces muscles. Les résultats expérimentaux obtenus par cet auteur n'ont pas jusqu'ici été vérifiés par l'observation clinique. Les cas que je rapporte dans ce travail me paraissent tout à fait conformes à la manière de voir de Tschiriew. Chez mes deux malades, les réflexes tendineux, celui du genou en particulier, étaient abolis, l'arc réflexe était interrompu ; la moelle épinière étant saine, le centre réflexe est ici hors de cause, restent les conducteurs centripètes et centrifuges. Je ferai remarquer tout d'abord que l'anesthésie cutanée n'ayant rien à voir dans l'abolition des réflexes tendineux, l'absence du réflexe patellaire, dans les cas dont il s'agit, tient uniquement à l'altération des nerfs musculaires ; or, cette altération des nerfs musculaires n'était pas assez marquée pour amener de la paralysie véritable (*Voir* les observations), la force musculaire était presque normale ; ce n'est *donc pas les nerfs moteurs qui peuvent être incriminés dans ce cas ;* restent les nerfs sensitifs (centripètes) musculaires, et, bien que l'examen des nerfs aponévrotiques n'ait pas été pratiqué spécialement, je ne vois guère que leur altération, qui puisse nous rendre compte de l'abolition des réflexes tendineux chez ces malades ; l'observation clinique se trouve donc une fois de plus d'accord avec l'expérimentation physiologique [1].

[1] Il me paraît impossible, de trouver une autre explication de l'abolition du réflexe patellaire dans ces cas. Les réflexes tendineux supposent, comme tout autre phénomène réflexe, un arc centripète, un centre de réception et un arc centrifuge. L'arc centrifuge (moteur), dans les cas que je rapporte, était à peu près intact, puisque les malades avaient conservé leur force musculaire presque normale ; c'est à peine si la malade de l'observation II avait un certain degré de parésie. Le centre de réception était absolument intact (moelle épinière). Reste l'arc sensitif, le seul qui puisse être mis en cause : cet arc sensitif était profondément modifié dans son fonctionnement, les malades ayant perdu complètement la notion de position de leurs membres, et étant atteints d'incoordination motrice portée à un très haut degré (perte du sens musculaire, du sens articulaire et de la sensibilité des parties profondes, etc., etc.). Cette modification

Ce qui caractérise la névrite parenchymateuse (cutanée et musculaire), que nous venons de décrire, ce n'est certes point les caractères histologiques qu'elle présente, car ce sont ceux de toute névrite parenchymateuse à marche un peu rapide, mais bien la localisation anatomique du processus aux nerfs de la sensibilité générale, d'une part[1], de la motilité volontaire,

de fonctionnement de l'arc sensitif est évidemment la conséquence d'altérations des fibres nerveuses, qui seules peuvent nous rendre compte des phénomènes observés. Une chose qui plaide encore en faveur de l'altération des nerfs centripètes musculaires est la diminution considérable de la sensibilité électro-musculaire chez la malade de l'obseration II. Cette sensibilité du muscle à l'électricité a été prouvée expérimentalement par Duchenne (de Boulogne) sur un homme dont le pectoral avait été dénudé pour une opération chirurgicale. J'ajouterai enfin que chez les ataxiques ordinaires, il est de règle d'observer une diminution très marquée de la sensibilité électrique.

L'opinion de Tschiriew sur la nature du sens musculaire, confirmée par mes observations, l'est aussi par une observation de M. Joffroy, concernant une femme, tuberculeuse, atteinte de paralysie et d'atrophie des quatre membres, et chez laquelle la notion de position des membres avait disparu, bien qu'il n'y eût *aucune espèce de troubles de la sensibilité cutanée*. A l'autopsie, la moelle et ses racines furent trouvées saines à l'œil nu et au microscope. La paralysie et l'atrophie musculaire étaient la conséquence d'une névrite périphérique généralisée aux sciatiques, médians, cubital, etc. Cette observation intéressante est un exemple de névrite généralisée uniquement aux nerfs musculaires, car, bien que les nerfs sensitifs cutanés n'aient pas été examinés, on peut cependant inférer de la lecture de l'observation qu'ils étaient intacts, cette femme n'ayant présenté pendant la vie aucun trouble quelconque (subjectif ou objectif) de la sensibilité. (A. Joffroy, *loco citato*, p. 186.)

[1] L'absence de troubles trophiques cutanés (car les escarres des talons et du sacrum ne se sont montrés que pendant les derniers jours de la vie), coïncidant avec une altération aussi marquée des extrémités nerveuses sensitives, est assez difficile à expliquer. Ce fait tend à montrer une fois de plus, que la caractéristique d'une lésion quelconque, *nerveuse ou autre*, ne peut pas être fournie uniquement par l'examen anatomique, car des altérations nerveuses, semblables *morphologiquement*, ne déterminent pas toujours les mêmes effets. Ainsi, la névrite cutanée du pemphigus est absolument semblable à celle qui produit certaines gangrènes (au point de vue microscopique du moins), car elle en diffère du tout au tout, en tant que *nature* de lésion, puisqu'elle se traduit par des phénomènes cliniques tout différents. L'anatomie pathologique morphologique est impuissante par elle-même à nous rendre compte de ce fait, c'est à la clinique seule. qu'il appartient de nous en fournir un jour ou l'autre l'explication. Ceci, du reste, n'a rien de particulier aux névrites, mais peut s'appliquer à toutes les lésions anatomiques, en géneral; le bacille de la tuberculose, par exemple, n'a pas de valeur morphologique par lui-même, car il est identique à celui de la lèpre; l'observation clinique et la culture ont permis seules de les différencier.

d'autre part; c'est la généralisation de cette névrite dans les nerfs cutanés et dans les nerfs musculaires, qui lui donne sa symptomatologie propre, et qui permet de la distinguer d'autres névrites, cutanées ou musculaires, localisées, cantonnées, dans tel ou tel système ou dans tel ou tel appareil.

Il reste maintenant à rechercher, et la chose a son importance, comment et pourquoi s'est développée cette névrite, à rechercher, en un mot, ses conditions étiologiques. Dans les maladies infectieuses (variole, lèpre, tuberculose), dans certaines intoxications (intoxication saturnine), il n'est point rare d'observer des névrites périphériques. Il est facile, dans ces cas, de se rendre compte du mode d'agir du processus. L'agent infectieux (micrococcus, bactérie), se fixant sur tel ou tel nerf ou rameau nerveux, le modifie dans sa nutrition, et la névrite en est la conséquence; le fait, bien démontré pour la névrite lépreuse, est probable pour les autres maladies infectieuses. Dans la paralysie saturnine, l'altération directe des nerfs au moyen des sels de plomb charriés par les vaisseaux, paraît être l'hypothèse la plus rationnelle pour expliquer la paralysie des extenseurs, bien que cette hypothèse ne nous rende point compte, et de la localisation de la paralysie aux extenseurs de l'avant-bras, et de l'intégrité du long supinateur.

Quoi qu'il en soit, nous pouvons écarter, dans le cas qui nous occupe, l'intoxication saturnine d'une part, les maladies infectieuses d'autre part, les antécédents de nos malades étant négatifs à cet égard. Reste toutefois une intoxication, la plus commune de toutes assurément, je veux parler de l'intoxication alcoolique, très nette chez nos deux malades. Les troubles de la sensibilité ne sont point rares, comme on le sait, chez les alcooliques; mais, en l'absence de recherches anatomiques, on ne sait point encore, s'ils sont sous la dépendance d'altérations périphériques, ou d'altérations centrales, et, sans vouloir attribuer à l'alcool une trop grande part dans la production des lésions nerveuses constatées chez mes deux malades, je crois, qu'il faut cependant tenir compte de la possibilité du fait: c'est là un terrain encore vierge de toute in-

vestigation anatomique, et c'est à l'avenir qu'il appartient de légitimer ou d'infirmer cette opinion, que je n'avance ici, du reste, qu'à l'état de pure hypothèse.

Des recherches consignées dans ce travail, je crois pouvoir tirer les conclusions suivantes :

1° On peut observer en clinique, un cortège symptomatique présentant, avec celui de l'ataxie locomotrice, une ressemblance très grande, si ce n'est absolue, sans que la moelle épinière puisse être mise en cause.

2° Ce cortège symptomatique, caractérisé par des troubles très marqués de la sensibilité générale, par de l'incoordination motrice, l'abolition des réflexes tendineux, parfois, par un peu de parésie et de diminution du volume des masses musculaires, etc., etc., est sous la dépendance d'altérations des nerfs cutanés et musculaires, altérations qui sont généralisées.

3° Ces altérations sont des névrites parenchymateuses, d'ordre *périphérique*, car la moelle épinière, les ganglions spinaux, les racines antérieures et postérieures, ont conservé les caractères de l'état physiologique.

4° Dans les cas qu'il m'a été donné d'observer, la marche des altérations nerveuses a été assez rapide. On conçoit cependant qu'il n'y ait rien d'absolu à cet égard, et que le même cortège symptomatique trahisse, en marchant plus lentement, une évolution également plus lente de l'altération nerveuse.

5° Le diagnostic différentiel entre le *tabes dorsal* et les névrites périphériques à symptômes *tabétiques* présente de très grandes difficultés, du moins lorsqu'elles réalisent le tableau clinique présenté par mes malades. Toutefois, on pourra songer à la possibilité d'une lésion de ce genre, lorsqu'en présence d'un malade à symptômes ataxiques, avec troubles profonds de la sensibilité, abolition des réflexes tendineux, etc., on constatera un degré plus ou moins prononcé de parésie des mouvements volontaires, accompagnée d'une diminution de volume des masses musculaires, phénomènes que l'on peut,

il est vrai, rencontrer dans le tabes dorsal classique, mais d'une façon *exceptionnelle*, tandis qu'ils sont la règle dans les cas de névrites généralisées aux nerfs sensitifs et moteurs. Enfin, on tiendra grand compte aussi de la rapidité plus ou moins grande de l'évolution et de l'absence de phénomènes oculo-pupillaires myosis, etc.

6° On peut désigner le syndrome clinique présenté par ces névrites généralisées sous le nom de *nervo-tabes périphérique*, par opposition au *tabes médullaire*.

Paris. Soc. d'imp. Paul Dupont, 41, rue J.-J.-Rousseau. *Le gérant :* G. Masson.

ARCHIVES

DE

PHYSIOLOGIE

NORMALE ET PATHOLOGIQUE.

MÉMOIRES ORIGINAUX.

I

NOUVEL APPAREIL SERVANT A COMPTER EXACTEMENT LES GLOBULES SANGUINS,

Par **SERGE ALFEROW, de Charkow (Russie).**

Les méthodes et appareils destinés à compter les globules sanguins présentent encore bien des inconvénients et des imperfections, et l'on arrive rarement, même quand on suit exactement les règles données, à ne commettre que les erreurs indiquées par Malassez et Abbé : 3 0/0, soit 150,000 pour cinq millions. J'ai recherché d'abord quels pouvaient être les défauts des deux appareils de Malassez et de celui de Zeiss. Je ne dirai rien des autres appareils dont on trouvera d'ailleurs la critique dans ces archives [1].

Dans le premier appareil de Malassez, le mélange sanguin à examiner est introduit dans un tube thermométrique à canal

[1] Sur les perfectionnements les plus récents apportés aux méthodes et aux appareils de numération des globules sanguins, 1880, p. 477-479.

elliptique, bien calibré, et qu'on a cubé en déterminant le poids du mercure contenu dans une longueur de tube mesurée micrométriquement; on a tenu compte bien entendu de la température.

Il est évidemment facile de commettre des erreurs dans la détermination de si petites valeurs, et ces erreurs, tout insignifiantes qu'elles peuvent être, deviennent cependant d'une grande importance; puisque, la numération se faisant dans une fraction de millimètre cube et dans un mélange sanguin, on est obligé de multiplier le chiffre trouvé pour avoir le nombre de globules par millimètre cube de sang pur. Un autre inconvénient de l'appareil, signalé encore par l'inventeur, provient de la forme elliptique du canal; la face inférieure, celle sur laquelle viennent se déposer les globules sanguins, a la forme d'un segment de cylindre, d'une gouttière. Il en résulte que les globules qui y tombent finissent par glisser des parties latérales qui sont plus élevées vers la partie médiane qui est plus basse, où ils se condensent; aussi faut-il se hâter de compter les globules. Enfin, il existe un autre inconvénient dont il faut tenir compte, c'est que les globules ne se répartissent pas également dans les parties antérieures et postérieures du capillaire, phénomène qui tiendrait, d'après Sörensen, à ce que les globules subissent l'influence de la capillarité autrement que le liquide dans lequel ils nagent.

L'appareil que Zeiss a construit sous la direction de Thomas procède de celui de Hayem-Nachet et de celui de Gowers. Avec lui, les globules sanguins tombent sur une surface plane, laquelle est quadrillée, en sorte qu'il n'est pas besoin d'un quadrillage oculaire. De plus, il paraît au premier abord devoir être d'une exactitude très grande; mais, en y regardant de plus près, on voit qu'à ce point de vue, il est peut-être inférieur au premier de Malassez. D'ailleurs l'exactitude de ces deux appareils dépend uniquement des soins mis par l'ouvrier à leur construction; or la construction de celui de Zeiss est vraiment très délicate, le professeur Abbé la décrit ainsi :

On prend une lame de verre porte-objet, on colle dessus un premier verre mince percé d'une ouverture médiane, puis, au

centre de la chambre formée par cette ouverture, on colle un second verre plus mince que le précédent et sur lequel est gravé un quadrillage micrométrique. Ceci fait, on use et on polit le premier verre mince, jusqu'à ce que sa surface soit exactement parallèle à celle du second et qu'il y ait entre elles deux une distance convenue, soit 1/5 ou 1/10 de millimètre.

Il est difficile de se figurer comment on peut arriver exactement à un tel résultat. J'ai eu, du reste, à ma disposition quatre appareils préparés par Zeiss, et aucun d'eux n'était parfaitement exact ; tous avaient une profondeur trop grande, et cette profondeur n'était pas la même en tous les points de la chambre. Pour les vérifier, je me servais du sphéromètre de Dumoulin-Froment à l'aide duquel on peut mesurer exactement le millième de millimètre ; je les ai contrôlés aussi à l'aide de mensurations micrométriques. On pourrait dire que les divisions micrométriques peuvent différer d'un fabricant à l'autre ; mais les erreurs constatées ne dépendaient pas de cela, puisque, je le répète, la profondeur n'était pas la même en tous les points de la chambre. Elles sont dues évidemment aux difficultés, aux fautes de fabrication. Voici les chiffres que j'ai obtenus avec deux des appareils de Zeiss. Le premier devait avoir une profondeur de 0,1 de millimètre ; or j'ai trouvé 0,109 d'un côté et 0,088 de l'autre. Le second devait avoir 0,2 millimètres, et j'ai constaté 0,24 d'un côté et 0,196 de l'autre. Ces appareils donnent donc une erreur de près de 1 centième de millimètre, ce qui peut amener des erreurs dans le chiffre des globules d'environ un demi-million de globules, soit de 10 0/0.

Je ne veux pas dire qu'il soit tout à fait impossible de construire exactement de tels appareils ; mais seulement que cela présente de très grandes difficultés techniques, et que s'il arrive d'avoir un appareil exact, il faut presque l'attribuer au hasard. Ainsi, sur plusieurs chambres que j'ai préparées moi-même, je n'ai pu en obtenir qu'une seule ayant exactement partout 0,250 millimètres.

Je ferai remarquer, d'ailleurs, qu'en usant et polissant le verre mince qui doit faire la cellule, on ne peut jamais avoir

une surface tout à fait plane, parce que les matières qui servent à user et à polir agissent plus sur les bords que vers le milieu ; la cellule présentera donc une petite convexité au pourtour de son ouverture. Pour avoir une surface tout à fait plane, il faudrait agir sur de grands morceaux de verre et n'en prendre que les parties médianes.

Je ne trouve pas non plus qu'il soit bon de coller des verres minces sur une lame porte-objet; j'ai vu sur l'un des appareils, qui était le plus en usage, la colle se dissoudre peu à peu au contact du sérum artificiel de Malassez, auquel on avait ajouté un peu de solution de potasse, ce qui a l'avantage de rendre les globules sanguins sphériques et leur répartition plus égale. Or, on doit supposer qu'avant de se dissoudre la matière collante s'est gonflée ; en sorte que la profondeur de la chambre, alors même qu'elle eût été exacte tout d'abord, a dû être augmentée et son parallélisme altéré.

Autre inconvénient encore : Lorsque le mélange sanguin est déposé et recouvert du couvre-objet, le professeur Abbé recommande de presser sur le couvre-objet afin de s'assurer que celui-ci repose exactement sur les bords de la cellule et qu'il ne s'est interposé aucun corps étranger ; car, s'il en est ainsi, on doit voir apparaître les anneaux de Newton. Mais, à mon avis, cette manœuvre n'est pas suffisante, elle est même dangereuse. Elle n'est pas suffisante, parce que si on laisse exprès sous le couvre-objet un petit corps étranger, un filament de coton, par exemple, on peut encore obtenir des anneaux de Newton ; cela tient à ce que les fins couvre-objets sont élastiques et viennent se mettre en contact avec la surface polie du bord de la cellule. On peut encore s'en assurer en se servant des lamelles minces ordinaires qui, étant obtenues par le soufflage, sont toujours un peu courbes ; quand on les presse sur un verre poli, épais, on obtient encore de beaux cercles colorés. Enfin, cette manœuvre me paraît très dangereuse, parce que le moindre attouchement sur le couvre-objet risque de le déplacer et de changer, par suite, la répartition des globules dans la goutte de mélange. D'autre part, s'il existe le moindre grain de poussière entre le couvre-objet et la cellule, la profondeur de la chambre se trouvera modi-

fiée, ce qui peut amener des erreurs notables. Abbé dit lui-même qu'un changement de profondeur de 0,001 millimètre seulement peut entraîner des erreurs de 1 0/0. Il faudrait donc à l'appareil de Zeiss un compresseur et un compresseur bien ajusté, afin d'éviter tout déplacement du couvre-objet. Je ferai remarquer enfin que sans compresseur, le mélange, s'il est déposé en trop grande abondance, peut soulever le couvre-objet.

Le dernier appareil de Malassez, le compte-globules à chambre humide graduée, diffère de celui de Zeiss en ce que la lame porte-objet est métallique et présente en son milieu une ouverture dans laquelle est serti un verre rond et épais à la surface duquel sont gravées les divisions micrométriques, et en ce que la distance entre le porte-objet et le couvre-objet, la profondeur de la chambre, est obtenue au moyen de trois vis qui traversent la lame métallique et soutiennent par leurs pointes le couvre-objet.

Il y a lieu de se demander si dans cet appareil le porte-objet en verre ne risque pas de s'ébranler sous l'influence des changements de température, les verres n'ayant pas la même dilatabilité que les métaux; auquel cas la graduation ne resterait pas exacte. Il me paraît, d'ailleurs, assez difficile de vérifier l'appareil, ou du moins la vérification me semble aussi délicate que son réglage premier.

Je passe maintenant aux procédés employés avec l'appareil de Zeiss et le dernier de Malassez pour faire la préparation du mélange sanguin et pour compter les globules. Le mélange est obtenu à l'aide du mélangeur Potain. Si l'on suit toutes les règles indiquées par Malassez, cet appareil, à mon avis, répond tout à fait à son but. Mais le mélange fait, on en dépose une goutte sur le milieu du porte-objet quadrillé, puis on recouvre avec le couvre-objet; or, il y a là une cause d'erreur : la hauteur de la gouttelette au moment où elle est déposée est en effet plus grande que celle qu'elle aura lorsque le couvre-objet sera posé, et comme il se passe un intervalle de temps plus ou moins grand entre le moment où la gouttelette est déposée et celui où le couvre-objet est placé, les globules ont pu déjà commencer à se précipiter sur le porte-

objet. De plus, la pose du couvre-objet produit un mouvement rapide du liquide vers la périphérie de la préparation, ce qui peut encore troubler l'égale répartition des globules sanguins dans la préparation.

Quand la préparation est faite, on se met à compter les globules sanguins, carré par carré. Je ferai remarquer que ce procédé est fatigant, même pour un œil exercé aux examens microscopiques, et moi-même je ne saurais assurer que mes numérations soient justes. Quant aux personnes qui ne sont pas habituées au microscope, il peut se faire qu'elles n'arrivent même pas à pouvoir compter. Tous les globules étant à peu près semblables, il est difficile de se rappeler ceux qui ont été déjà passés en revue et ceux qui ne l'ont pas été; il en serait de même si l'on avait à compter des pommes ou des noix disséminées sans ordre sur une surface assez grande. Or si l'on se trompe d'un seul globule sanguin, cela donne une erreur pouvant aller de 1 à 4 0/0. Malassez avait reconnu ces difficultés et expliqué par elles ce fait qu'on n'arrivait pas toujours à trouver le même nombre de globules en comptant plusieurs fois de suite la même portion de son compte-globules, et il a montré que ce sont bien de simples erreurs de numération, puisqu'elles se reproduisent quand, après avoir dessiné sur le papier une image semblable à celle donnée par le compte-globules vu au microscope, on compte les globules dessinés sans prendre la peine de marquer au crayon ceux qui ont été déjà passés en revue.

En résumé, les défauts des méthodes que je viens d'analyser viennent : 1° de l'inexactitude de construction des appareils, 2° de l'inégale répartition des globules dans la préparation 3° des erreurs dans la numération proprement dite. Ce sont ces trois causes d'erreurs que j'ai essayé d'éviter avec mon nouvel appareil et mes nouveaux procédés.

Voici d'abord comment on construit l'appareil destiné à recevoir le mélange sanguin. Dans une glace de 3 à 4 millimètres d'épaisseur, bien plane et bien polie, on coupe des lames porte-objet de la grandeur ordinaire. Afin d'obtenir que les angles de leurs bords soient bien francs et sans la moindre entaille (nous en verrons l'utilité plus loin) on colle un cer-

tain nombre de lames ensemble et on en polit avec soin les bords. Au milieu de leur face supérieure on creuse deux petites rainures transversales parallèles, situées à une distance l'une de l'autre de 1/2 à 1 centimètre (*fig.* 1 *a*,*a*) ; leur pro-

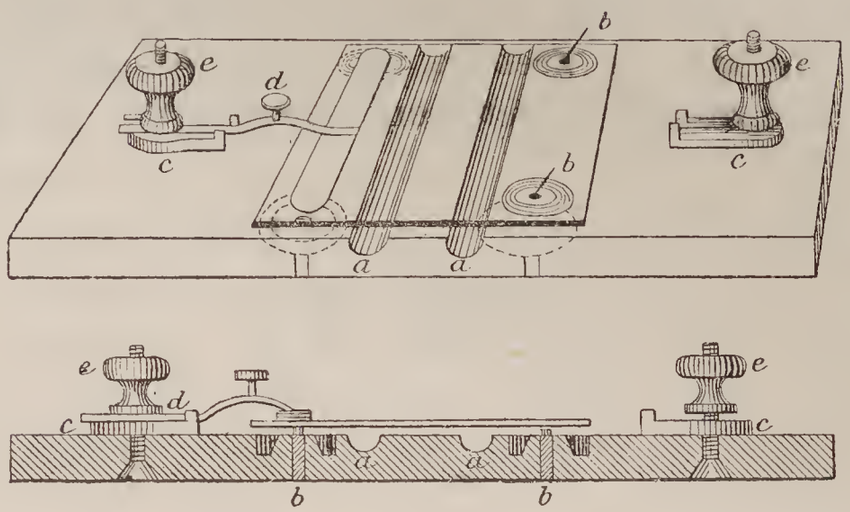

Fig. 1.

fondeur doit atteindre à peu près la moitié de l'épaisseur de la lame. On perce ensuite 3 ou 4 trous situés immédiatement en dehors des rainures ; si l'on a percé trois trous, deux sont placés à chaque extrémité de l'une des rainures, et le troisième au milieu de l'autre rainure. Ces trous sont destinés à recevoir et à fixer les pieds qui doivent supporter le couvre-objet. Chacun d'eux est entouré d'une gouttière en forme d'anneau. On perce encore deux autres orifices à chaque extrémité du porte-objet ; ils ont pour but de recevoir une vis munie de deux écrous ; l'un d'eux en forme de fer à cheval (*c*) sert à fixer la vis dans le porte-objet et à donner en même temps une direction convenable au manche d'un compresseur (*d*) ; l'autre écrou (*e*) en forme de bouton sert à fixer le compresseur contre le premier écrou. Ce compresseur est en forme de T (*fig.* 2), le bras horizontal du T est destiné à presser le couvre-objet, le bras vertical ou manche du compresseur est un fin ressort, légèrement courbe, dont l'extrémité libre en fourche embrasse la vis et se trouve fixée entre les deux écrous ; on la place de façon que le bras horizontal du compresseur appuie sur le couvre-objet au niveau même des pieds qui supportent celui-ci.

Pour établir la distance voulue entre le porte-objet et le couvre-objet, j'ai d'abord essayé de fixer des petits écrous dans les trous du porte-objet et d'y placer des vis dont je réglais la saillie par des procédés micrométriques. Mais en pratique cela m'a paru, sinon tout à fait impossible, du moins très difficile et très long. Il fallait donc chercher autre chose : j'ai alors eu l'idée de prendre un corps dur, non compressible, et d'épaisseur exactement déterminée ; ce que j'ai

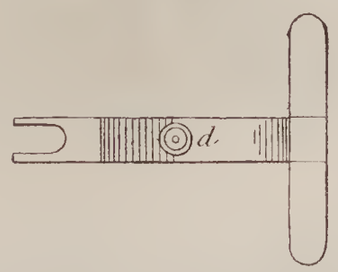

Fig. 2.

trouvé de mieux ce sont des couvre-objets dont j'avais vérifié le parallèlisme parfait et l'exacte épaisseur à l'aide du sphéromètre de Dumoulin-Froment, ou encore à l'aide d'un micromètre en les fixant verticalement sur la platine du microscope. En plaçant de telles lamelles entre deux porte-objets bien planes que l'on presse l'un contre l'autre jusqu'à l'apparition des anneaux de Newton, on obtient entre eux une distance exactement égale à celle des modèles, ce dont il est d'ailleurs facile de s'assurer en plaçant les lames de champ sous le microscope et en mesurant l'espace au micromètre. Je ferai remarquer, à propos de ces mesures micrométriques, qu'il existe des différences dans la longueur des millimètres entre les micromètres des divers fabricants ; il serait désirable que l'un d'eux fût accepté comme donnant le millimètre normal. Une commune mesure normale aurait en plus l'avantage que les résultats obtenus n'auraient pas seulement une signification relative, mais encore une signification absolue. Dans le cas où un appareil ne serait pas réglé exactement, chaque observateur peut vérifier l'appareil et faire les corrections nécessaires.

Il s'agit maintenant de placer dans le porte-objet les pieds destinés à supporter le couvre-objet. On peut y arriver en collant dans les ouvertures destinées à ce but, soit de petits

bâtons en verre, soit de petits écrous traversés par une vis. Si l'on emploie les bâtons en verre, on renverse le porte-objet sur le verre mince étalon qui repose lui-même sur une glace bien plane, puis on introduit à travers les trous du porte-objet les petits bâtons de verre colorés (ce qui est préférable), dont l'extrémité a été arrondie au chalumeau. On les fait buter contre la glace inférieure, et, pour qu'ils appuient bien contre elle, on place à leur extrémité supérieure quelque chose de lourd. Il ne reste plus alors qu'à les fixer dans cette position. On peut mettre près des ouvertures un morceau de baume de Canada sec, ou de Cherlak, ou de quelque autre substance analogue ; puis, on porte le tout dans un four ou simplement sur une lame métallique chauffée ; enfin, on laisse refroidir complètement avant de défaire l'agencement. On peut encore coller à froid les bâtons en se servant d'une solution de chromo-gélatine ; mais il faut éviter dans ce procédé que la substance collante ne vienne se répandre entre les verres ; on y arrive facilement en ayant soin de coller, au préalable, avec de la gomme arabique, du papier à fumer au niveau des trous, et en faisant traverser ce papier par les baguettes de verre. Quand celles-ci sont bien fixées, que l'appareil est refroidi, ou que la chromo-gélatine est bien sèche, on coupe les bouts saillants des bâtons et on les polit.

Si, au lieu de bâtons de verre, on emploie des vis, on commence par coller les écrous dans les trous, ils ne doivent pas dépasser l'épaisseur du verre; puis on y place les vis, que l'on tourne jusqu'à ce qu'elles viennent rencontrer la glace inférieure. Il est assez difficile de bien saisir le moment où ce contact a lieu, aussi est-on moins sûr d'obtenir avec ce procédé une profondeur exacte ; mais, en revanche, on peut changer à volonté la profondeur de la chambre. Toutefois, je préfère comme pied les bâtons de verre, parce qu'une fois l'appareil réglé il reste invariable pour toujours à cause de la solidité et de l'invariabilité du verre ; et parce que le réglage est plus facile. La forme arrondie de ces divers pieds fait qu'ils ne touchent le couvre-objet que par un point très limité et il devient peu probable qu'un corps étranger vienne s'interposer entre eux.

Pour le mélange sanguin, j'emploie le sérum artificiel de Malassez, auquel j'ajoute un peu de solution de potasse, ainsi qu'il le conseille lui-même, cela rend les globules sphériques, empêche qu'ils ne montent l'un sur l'autre, et donne une répartition plus régulière. On ne doit pas accepter les propositions du Dr Lyon et du professeur Thomas, de remplacer ce sérum par une solution de sel de cuisine à 3 0/0, solution qui, d'après eux, aurait l'avantage de se mieux conserver et de contracter les globules rouges ce qui les rendrait plus faciles à distinguer des globules blancs. A mon avis, il faut au contraire éviter la rétraction des globules rouges, car ils ont alors une grande tendance à s'attacher les uns aux autres, à se mettre en tas, ce qui augmente l'inégalité de leur répartition et rend la numération très difficile. Quant à la distinction des globules blancs et rouges, on y parvient très facilement avec le sérum Malassez, ainsi qu'il l'a indiqué, en soulevant légèrement le tube du microscope à l'aide de la vis micrométrique; les globules blancs apparaissent alors sous forme de boules blanches, réfringentes, plus grosses que les globules rouges. Enfin, on peut rendre le sérum de Malassez tout aussi inaltérable que la solution de sel de cuisine, si on emploie des vases bien propres, lavés à l'eau bouillante, rincés avec une solution de sublimé corrosif, puis avec de l'eau rectifiée, si surtout on ajoute pour 200 parties en volume de sérum, 1 à 2 de solution concentrée de sublimé dans l'eau à la température ordinaire.

J'ai modifié le mode habituel de préparation du mélange sanguin. Je commence par poser le couvre-objet et le fixer solidement à l'aide des compresseurs ; ceux-ci doivent être exactement appliqués au-dessus des têtes des bâtons ou des vis ; la pression doit être modérée, sinon le couvre-objet pourrait bomber, et la profondeur de la chambre de numération s'en trouverait agrandie. Cela étant fait, l'appareil est posé bien horizontalement, et l'on fait sortir du mélangeur une gouttelette de mélange sanguin, qu'on dépose sur le porte-objet à côté du couvre-objet. La gouttelette s'infiltre aussitôt sous celui-ci en vertu de la capillarité, et remplit rapidement l'espace compris entre les deux verres. Quand les glo-

bules sont précipités à la surface du porte-objet, on peut se mettre à la numération.

A ce procédé de placer d'abord le couvre-objet et de faire pénétrer ensuite par capillarité le mélange sanguin, on pourrait reprocher le défaut que Sorensen a constaté dans le capillaire de Malassez, et que j'ai rappelé plus haut, à savoir que les parties antérieures de l'espace capillaire sont plus riches en globules sanguins que les dernières. Mais, selon moi, cela ne peut pas se produire dans mon appareil; car le liquide roule plutôt qu'il ne pénètre par capillarité dans l'espace des deux verres. Les observations ultérieures montreront d'ailleurs s'il est plus avantageux de prendre une chambre plus profonde et une plus grande quantité de mélange sanguin, ou inversement. Avec le mode de numération que je vais proposer on peut employer des chambres d'une grande profondeur de 1/2 millimètre et même de 1 millimètre.

Avec un tel appareil on peut compter les globules de plusieurs manières différentes : 1° avec un oculaire quadrillé, ainsi que l'a imaginé Malassez dans sa première méthode ; 2° en gravant un quadrillage sur le porte-objet ainsi que l'ont fait Gowers d'abord, puis Zeiss et Malassez; 3° en transportant à ce niveau l'image d'un quadrillage placé sous la platine, ce dont a eu l'idée Nachet; 4° en employant une méthode que j'ai inventée et qui consiste à recevoir l'image sur le verre dépoli d'une chambre microphotographique.

Je recommande cette dernière méthode, parce qu'elle permet d'éviter les erreurs de numération, en marquant avec un crayon sur le verre dépoli les globules au fur et à mesure qu'il sont comptés, ce qui permet aussi de vérifier ensuite le compte[1]; parce qu'on ne se fatigue pas les yeux et qu'on peut obtenir des agrandissements considérables tout en employant des objectifs faibles, le n° 4 d'Hartnack, par exemple; parce qu'elle permet d'employer des mélanges plus concentrés, sans rendre la numération plus difficile; ce qui est d'une grande

[1] Malassez a proposé, dans le même but, de dessiner à la chambre claire les globules compris dans son capillaire artificiel ou dans sa chambre humide graduée.

importance puisque le résultat de la numération est d'autant plus exact que celle-ci a porté sur un nombre plus considérable de globules ; de plus le mélange étant plus concentré, il semble que les globules doivent être plus régulièrement disséminés.

La chambre microphotographique que j'ai adoptée pour compter les globules sanguins sur le verre dépoli ressemble aux chambres ordinaires. Mais elle est placée verticalement sur deux petites colonnes et présente latéralement deux anneaux métalliques munis de vis ; afin de pouvoir la placer à la hauteur voulue, à une hauteur telle qu'on puisse facilement voir l'image des globules sur le verre dépoli, tout en étant assis commodément. Le verre dépoli est solidement assujetti au moyen de valets ; il doit être d'un dépoli très fin, car, on le conçoit, plus celui-ci est fin, plus l'image est précise ; on peut donner plus de finesse à des verres assez grossièrement dépolis en les frottant légèrement avec une substance grasse. Les tiroirs de la chambre sont en bois et entrent l'un dans l'autre ; celui d'en haut peut être relevé plus ou moins à l'aide d'une crémaillère et être fixé dans la position voulue à l'aide d'une vis de pression. Le fonds du tiroir inférieur présente une ouverture ronde munie d'un tube vertical doublé de drap ; ce tube sert à recevoir celui du microscope que l'on assujettit au moyen d'un anneau compresseur. De cette manière, toute la partie supérieure du microscope, celle située au-dessus de la platine, forme dans son ensemble l'objectif de l'appareil photographique.

La mise au point se fait à l'aide de la vis micrométrique ; mais ici il y a une différence : Dans l'emploi habituel du microscope, c'est le tube dont on change la position et qui s'abaisse ou se relève sous l'action des vis micrométriques, tandis que la platine et toute la partie inférieure reste immobile. Dans la disposition que j'ai adoptée, c'est le contraire, la partie supérieure reste immobile, ne faisant qu'un avec la chambre obscure, et c'est la platine du microscope qui change de position sous l'action de la vis micrométrique. De cette façon, la distance entre l'objectif du microscope et le verre dépoli reste invariable, aussi le grandissement de l'image est-il toujours le même. De plus, le solide assujettis-

sement du microscope à la chambre empêche tout déplacement de l'image à la surface du verre dépoli. Les colonnes qui supportent l'appareil s'appuient sur une planche inférieure, laquelle est montée sur trois vis, ce qui permet de donner à la platine du microscope une position parfaitement horizontale.

Passons à l'éclairage : la lumière diffuse ordinaire du jour est trop faible; celle du soleil est trop inconstante. De plus, si l'on veut faire une numération sur une grande étendue de préparation, ce qui demande un certain temps, on voit l'image se déplacer par suite du déplacement du soleil lui-même. Il en résulte que c'est la lumière artificielle qui est la meilleure et la plus facile à appliquer en tout temps. Je recommande de préférence celle d'une lampe à pétrole à double mèche parallèle et qu'on nomme « duplex » ; la lumière de cette lampe est parfaitement suffisante, on pourrait du reste la condenser à l'aide d'une loupe, comme on le fait par exemple dans l'auto-laryngoscope de Fauvel. Comme il faut mettre cette lampe le plus près possible du microscope, et que la chaleur pourrait nuire à la préparation, on place entre la lampe et le microscope une cuvette verticale remplie d'eau froide. On pourrait ajouter à l'eau un peu de solution de bleu de Prusse ou d'indigo-carmin afin de modifier la lumière jaune de la lampe à pétrole ; mais ce n'est pas nécessaire pour une simple numération des globules sanguins.

Pour faire cette numération, il est plus commode de se placer dans une chambre obscure ; cependant on peut se contenter de s'entourer la tête d'une étoffe noire, non transparente, ainsi que le font les photographes pour la mise au point.

Quand tout est ainsi préparé, il suffit d'obtenir un grossissement convenable et bien exact à la surface du verre dépoli. On peut s'aider d'un micromètre objectif, linéaire ou quadrillé, dont l'image se produit sur le verre dépoli, et l'on mesure celle-ci soit avec un micromètre oculaire, soit avec une règle en verre divisée en centimètres et millimètres. Mais il vaut mieux prendre un verre dépoli ordinaire divisé au préalable en centimètres carrés. Voici comment on peut le

préparer : on couvre de vernis une glace plane et polie, on divise la surface vernie en centimètres carrés, à l'aide d'une pointe, et l'on corrode à l'aide de l'acide fluorhydrique. Si l'on vient alors à dépolir la surface vernie, les lignes du quadrillage paraissent transparentes, tandis que l'intérieur des carrés est dépoli. Ce verre dépoli est fixé à la partie supérieure de la chambre microphotographique, la face dépolie tournée en haut. On fait monter ou descendre le tiroir inférieur, de façon à obtenir un grossissement exprimé en nombres entiers, de façon, par exemple, qu'un dixième de millimètre, vu au foyer de l'objectif, corresponde sur le verre dépoli à une longueur de 1 ou 2 centimètres, ce qui donnerait un grossissement de 100 ou 200 fois. Ce grossissement de 200 est le plus commode, et avec lui la lumière donnée par une lampe à pétrole est encore parfaitement suffisante. Si une longueur de 2 centimètres sur le verre dépoli correspond à une longueur de 0,1 millimètre au foyer de l'objectif, la surface de 4 ou de 16 centimètres carrés sur le verre dépoli correspondra à une surface de 1/100 ou de 1/25 de millimètre carré au foyer de l'objectif.

Pour le réglage du grossissement, il faut, comme pour toute mensuration microscopique, que les lignes d'un micromètre touchent exactement celles de l'autre, que toutes les divisions de l'un soient d'un même côté par rapport aux divisions de l'autre, etc. De plus, afin de mieux voir l'image du micromètre objectif sur le verre dépoli, on se servira d'une loupe. Quant à l'aberration sphérique, elle est si insignifiante, du moins avec les microscopes de Hartnack, Verick, Zeiss, et autres bons constructeurs, que les divisions du micromètre objectif correspondent partout à celles du verre dépoli. Avec le microscope de Hartnack, la meilleure combinaison pour faire le réglage et la numération est l'objectif n° 4 et l'oculaire n° 3. On pourrait se servir de l'objectif n° 5, mais son foyer est si court qu'on ne pourrait employer qu'une chambre de numération n'ayant pas plus de $0^{mm},2$ de profondeur et des couvre-objets de 1/4 à 1/3 de millimètre d'épaisseur, et encore faudrait-il ne faire varier la vis micrométrique qu'avec une extrême précaution pour ne pas comprimer le couvre-objet.

Une fois l'appareil réglé, on peut se servir, au lieu du verre dépoli divisé en centimètres décrit plus haut, de feuilles de papier ou de lames métalliques découpées, correspondant justement à des surfaces objectives de 1/100 ou de 1/25 de millimètre carré. En les déplaçant sur un verre dépoli ordinaire, on peut compter les globules sanguins en différents endroits.

Supposons l'appareil réglé, la préparation faite et portée sous l'objectif, les globules tombés ; il s'agit maintenant de les compter. Le plus commode est de les marquer sur le verre dépoli avec un crayon en faisant autant de petits cercles : on distinguera les globules blancs par une croix ou un cercle plus grand. Le crayon bleu est ce qui lui réussit le mieux ; il donne une ligne un peu transparente et comme grasse qui détruit le dépoli du verre ; ce qui est un avantage, parceque, dans les conditions d'éclairage où l'on se trouve, on ne peut voir la couleur des substances colorées non transparentes telles que le graphite, le cinabre et bien d'autres.

Tous les globules étant marqués sur le verre dépoli, on retire celui-ci de l'appareil, et le plaçant sur une feuille de papier blanc ou en le regardant par transparence, on compte les globules rouges et les blancs en biffant au fur et à mesure ceux que l'on a déjà passé en revue. Enfin on multiplie les chiffres obtenus de façon à obtenir le nombre par millimètre cube de sang.

Ce procédé demande évidemment un peu plus de temps que la numération immédiate dans le microscope, mais en revanche il garantit de toute erreur. S'il était nécessaire de conserver la préparation du sang plus longtemps, il serait facile de la préserver de tout desséchement, en faisant passer un peu de mélange sanguin sous les parties latérales du couvre-objet ; de cette façon la rainure du milieu se trouverait bordée ; l'on pourrait même profiter de ces nouvelles portions de mélange sanguin pour vérifier les numérations, puisque, là encore, la distance est la même entre le porte-objet et le couvre-objet. Les sillons circulaires qui existent autour des piliers, bâtons de verre ou vis, ont pour but d'empêcher le liquide de pénétrer entre eux et le couvre-objet

et d'éviter ainsi toute possibilité de modifier la profondeur de la chambre.

Grâce à la bonne construction de l'appareil destiné à la préparation du sang, grâce à l'emploi de la chambre noire pour la numération des globules, je crois avoir réussi à écarter complètement les erreurs provenant d'inexactitudes dans la construction des appareils ou de défauts dans la façon des préparations, ainsi que les erreurs de numération proprement dites. Il ne reste donc plus maintenant que l'erreur qui résulte de l'inégale répartition des globules dans la préparation. Or, elle peut être singulièrement atténuée, ainsi que nous l'enseigne la théorie des probabilités, en répétant les numérations sur la même préparation, puis, sur plusieurs préparations successives, et en prenant la moyenne des résultats obtenus comme étant le plus rapproché du nombre véritable. Avec les causes nombreuses d'erreurs des méthodes précédentes, de telles moyennes n'ont guère de valeur ; c'est comme si l'on prenait au hasard un certain nombre des chiffres entre 5 millions et 5 millions 1/2 et que prenant la moyenne on la considérât comme le nombre le plus rapproché du véritable. Mais quand on est certain que les volumes sanguins mesurés sont parfaitement exacts, que la numération est irréprochable, on peut bien admettre que, grâce à ces moyennes, les erreurs insignifiantes provenant de la disposition inégale des globules sanguins sont évitées et l'on peut se fier aux résultats ainsi obtenus.

Pour compléter la description de cette méthode, je ferai connaître un appareil très simple que j'ai fait construire et qui a pour but de produire la piqûre destinée à fournir la gouttelette de sang. Ceux qui s'occupent de numération savent combien il est désagréable de se faire une piqûre avec une aiguille ou tout autre instrument ; de plus une piqûre rapide est plus facile et moins douloureuse, quoique certaines personnes cependant préfèrent une piqûre faite lentement. Cet appareil consiste (*fig.* 3) en un tube de verre coupé droit à l'une de ses extrémités, arrondi à l'autre et ne présentant là qu'une petite ouverture à travers laquelle passe une baguette. L'extrémité libre (*b*) de cette baguette porte un pas

de vis et est embrassée par un écrou (*c*) destiné à régler la profondeur de la piqûre. L'autre extrémité de la baguette (*d*) est en forme de porte-aiguille avec un écrou compresseur (*e*). J'ai donné à l'aiguille une forme lancéolée, afin qu'elle produise

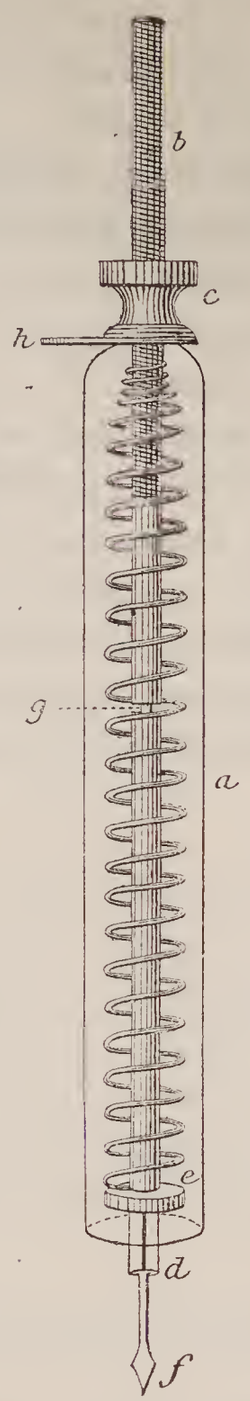

Fig. 3.

une petite fente au lieu d'une simple piqûre, ce qui permet d'obtenir le sang nécessaire sans avoir à presser sur les parties voisines. Cette aiguilleentre plus ou moins dans le porte-aiguille,de façon à ne laisser saillir la pointe que de la quantité voulue. Dans le tube en verre entre son extrémité arrondie et

l'écrou compresseur du porte-aiguille est compris en ressort spiral.

Pour faire la piqûre, on retire la baguette jusqu'au filet (*g*), dans lequel pénètre une lame (*h*) qui sert de point d'arrêt ; on applique alors l'appareil à l'endroit de la peau où l'on veut faire la piqûre ; puis on appuie sur le point d'arrêt qui lâche la baguette entraînée par le ressort.

J'ajouterai en terminant qu'il m'a fallu préparer les premiers appareils de mes propres mains ; mais, à présent, on les construit sous ma surveillance personnelle, dans les ateliers d'Edelberg, à Karkoff. Ils se composent des parties suivantes : 1° un compte-globules donnant une profondeur déterminée au moyen de pieds en verre ; plus deux couvre-objets polis et un compresseur ; 2° le mélangeur Potain ; 3° l'appareil à faire les piqûres (tous ces objets sont compris dans un étui) ; 4° la chambre noire pour compter les globules, une lampe à pétrole, une loupe pour condenser la lumière, un niveau, et 2 verres dépolis divisés en centimètres carrés ; 5° un micromètre donnant le millimètre divisé en cent parties.

II

CONTRIBUTION A L'ÉTUDE DU PANCRÉAS DU LAPIN. — LÉSIONS PROVOQUÉES PAR LA LIGATURE DU CANAL DE WIRSUNG,

par MM.

ARNOZAN,
Professeur agrégé à la Faculté de médecine de Bordeaux.

VAILLARD,
Professeur agrégé au Val-de-Grâce.

(Travail du laboratoire de M. le professeur Pitres.)

Planche VI.

La ligature du canal de Wirsung détermine chez le lapin une série d'altérations dont le dernier terme paraît être l'atrophie totale du pancréas. Ces lésions ont pu être suivies dans leur évolution, grâce à un grand nombre d'expériences dans lesquelles les animaux ont été sacrifiés à des dates de plus en plus éloignées de la ligature ; mais, avant d'aborder leur étude, il est bon de donner la description normale du pancréas chez le lapin.

I. — Du pancréas a l'état normal.

Anatomie descriptive. — Lorsqu'on ouvre le ventre de l'animal et qu'on étale le paquet intestinal, on ne découvre d'abord aucun organe qui ressemble au pancréas de l'homme ou des grands mammifères (bœuf, mouton, chien, etc.). On aperçoit seulement, entre les deux feuillets du mésentère qui enveloppe la première portion de l'intestin grêle, une série de petites traînées jaunâtres, grossièrement semblables à

des lobules graisseux, mais qu'un examen même superficiel montre groupés autour de certaines lignes comme les feuilles d'un arbre autour des branches et des rameaux : c'est là le pancréas, ou plutôt sa portion la plus apparente, celle que nous désignons pour la commodité du langage sous le nom de *lobe mésentérique*. Ce n'est pas la seule ; entre la grande courbure et le grand cul-de-sac de l'estomac d'une part, la rate de l'autre, on trouve une traînée d'éléments semblables, mais rassemblés en plus grand nombre sous un plus petit volume, constituant une masse glandulaire allongée de l'épaisseur d'une plume de corbeau ; c'est la seconde portion du pancréas, le *lobe splénique*.

Les rapports précis du pancréas avec les organes environnants sont les suivants : le duodénum, en s'éloignant du pylore, se dirige verticalement en bas, parallèlement à la colonne vertébrale, en restant appliqué sur la paroi postérieure droite de l'abdomen, puis il décrit une courbe à concavité supérieure qui le ramène en haut, et se continue avec les parties de l'intestin qui correspondent au jéjunum, après un trajet d'environ 40 à 50 centimètres comptés à partir de son origine. C'est dans l'espace circonscrit par cette anse duodénale que se trouve le lobe mésentérique du pancréas. Groupés, comme il a été dit plus haut, ses lobules laissent entre eux des espaces libres que remplissent seulement les feuillets transparents du mésentère ; les plus élevés viennent se mettre en contact avec le bord inférieur de l'estomac ; les plus bas s'arrêtent à quelque distance du sommet de la courbe duodénale ; sur les côtés, ils viennent effleurer les bords mêmes de l'intestin. En arrière, un simple feuillet séreux sépare le pancréas de la cavité péritonéale ; mais en avant, il arrive presque toujours qu'une anse du jéjunum est adhérente au mésentère duodénal. Il en résulte sur cette face antérieure une superposition de trois feuillets péritonéaux ; avec quelques précautions, on peut sans déchirure décoller ces adhérences, et dégager ainsi complètement le duodénum, son mésentère et la portion du pancréas qu'il enveloppe. Quant au lobe splénique, il n'affecte pas d'autres rapports que ceux qui ont été indiqués à propos de sa situation même entre la

rate et le grand cul-de-sac de l'estomac ; il est comme enfoui dans les replis de l'épiploon gastro-splénique.

En comparant ces rapports du pancréas chez le lapin avec ceux de cette glande chez de plus grands animaux, on constate de grandes analogies. Chez lui, comme chez eux, il se trouve en rapport avec la face interne de la rate, la partie postéro-inférieure de l'estomac, toute la concavité de l'anse duodénale ; comme chez eux, il est logé dans les parties les plus profondes de l'abdomen, laissant en avant de lui presque tous les feuillets du péritoine. Les différences sont grandes aussi, puisqu'au lieu de former une masse compacte, conglomérée et relativement peu volumineuse, le pancréas du lapin forme un organe étalé qui, de l'extrémité de l'hypocondre gauche, s'étend presque jusqu'à la fosse iliaque droite. Mais ce plus grand développement en surface n'est que de peu d'importance, tandis que la constance des rapports avec la rate, l'estomac et la concavité entière de l'anse duodénale semble être le résultat d'une loi générale dont l'application peut être vérifiée chez les mammifères et même chez les oiseaux.

Le conduit excréteur principal se jette dans le duodénum, comme Cl. Bernard l'a si souvent fait observer, à 30 ou 35 centimètres du pylore, très loin du canal cholédoque qui aborde l'intestin tout à fait au voisinage de l'estomac. Il se dégage des lobules de la glande à 1/2 centimètre environ du point où il se termine ; ce n'est que très exceptionnellement que les lobules l'accompagnent jusque sur l'intestin même. Il perfore obliquement les tuniques musculeuse et muqueuse et s'ouvre dans la cavité au sommet d'un petit tubercule gros comme un grain d'orge, par un orifice circulaire dont le cathétérisme est en général facile. Cl. Bernard a signalé la présence inconstante d'un conduit accessoire, beaucoup plus petit, qui s'ouvrirait dans le canal cholédoque ; nous l'avons souvent recherché sans réussir à le trouver.

En examinant le mésentère par transparence, le canal de Wirsung apparaît translucide lui-même, comme un très mince conduit, à peine gros à son origine comme une plume de petit oiseau ; ses bords, bien distincts, s'effacent peu à

peu, et il se perd au milieu des lobules. Dans les intervalles que laissent ces derniers, on aperçoit çà et là quelques tronçons de canalicules ; mais comme ils ressemblent beaucoup aux vaisseaux sanguins au milieu desquels ils cheminent, l'étude de leur disposition serait impossible sans les injections colorées. La gélatine au bleu de Prusse soluble paraît être la meilleure préparation. Grâce à ce procédé, on constate que le canal principal remonte d'abord dans une étendue de 3 ou 4 centimètres, puis se bifurque, un peu plus ou un peu moins haut suivant les sujets. La branche gauche croise les rameaux des vaisseaux mésentériques au milieu desquels il est difficile de la suivre et va desservir le lobe splénique ; la branche droite, d'une étude plus commode grâce à l'isolement facile du mésentère, se distribue à toute la portion duodénale du pancréas, se divisant en un grand nombre de ramuscules qui s'entre-croisent et semblent constituer un véritable réseau. Les anastomoses entre ces canaux existent-elles ? Bien souvent un examen attentif permet de reconnaître une simple superposition de deux branches là où l'on avait cru d'abord à une véritable anastomose. Cependant cette dernière disposition existe réellement sur quelques points, et l'on voit de petits espaces circonscrits par une suite de canalicules communiquant tous les uns avec les autres.

Le pancréas ne paraît pas avoir d'artères ni de veines propres ; il est tributaire des vaisseaux mésentériques qui cheminent à sa surface entre lui et une lame du mésentère et qui restent parallèles à quelques-uns de ses plus importants conduits sur divers points de leur trajet. Nous n'avons pas fait de recherches spéciales sur les lymphatiques et sur les nerfs.

Structure. — Au point de vue de sa structure, le pancréas du lapin se compose de lobules appendus à l'extrémité des canalicules excréteurs et séparés les uns des autres par de très fines traînées cellulo-vasculaires. La forme et la disposition de ces lobules sont les mêmes dans les deux parties du pancréas ; leur groupement seul y est différent. Dans la partie mésentérique, ils restent écartés les uns des autres par d'assez larges espaces ; dans la partie splénique, ils sont plus condensés, la trame conjonctive est un peu plus serrée. Mais le

lobule est partout le même. Il comprend un canal excréteur auquel aboutissent en nombre très variable de très fins conduits, et les cellules propres du pancréas disposées sur une seule couche autour de ces derniers [1].

Cellules sécrétantes du pancréas. — Autodigestion. — Après une dissociation grossière *à l'état frais* dans le sérum artificiel ou dans l'humeur aqueuse, les cellules pancréatiques apparaissent (oc. 1, obj. 7 de Vérick) soit isolées, soit formant encore de petits agrégats séparés par des fentes étoilées qui représentent une partie du canalicule acineux. Dans ces conditions, on voit très nettement que chaque cellule comprend deux parties : l'une, claire, transparente, homogène, située à la partie externe ; l'autre, granuleuse, opaque, située en dedans, en contiguïté avec le canalicule. A la limite des deux zones existe le noyau. Heidenhain a fait des variations réciproques de ces deux zones suivant les phases de la digestion une étude intéressante à laquelle nous ne pourrions rien ajouter. Si l'on observe, après avoir traité le pancréas par l'alcool au tiers ou le liquide de Muller, la cellule présente un aspect uniforme ; on ne peut plus reconnaître les deux zones ; il semble que les fines granulations de la zone interne se soient répandues régulièrement dans toute la cellule, dont le noyau occupe alors le centre.

Ces phénomènes d'activité cellulaire, produits dans de pareilles conditions, sont dignes d'attention ; ils se rattachent à une série de modifications semblables que l'on pourrait désigner sous le nom d'*autodigestion des cellules pancréatiques*, et sur lesquelles notre attention a été appelée d'une façon fortuite. Il nous est arrivé à plusieurs reprises, après avoir abandonné, pendant 24 heures, dans un cristallisoir, des coupes de pancréas, de ne plus retrouver que des lambeaux méconnais-

[1] Les procédés d'examen employés pour l'étude microscopique sont les suivants : dissociation à l'état frais dans le sérum artificiel ou l'humeur aqueuse dissociation après traitement par l'acide osmique, le liquide de Muller et coloration au picro-carminate ; étalement et coloration du lobe mésentérique ; coupes du lobe splénique pratiquées sur des fragments durcis par la méthode ordinaire après action de l'acide osmique ou du liquide de Muller ; injections fines des canaux ou des vaisseaux.

sables, dans lesquels il était difficile ou même impossible de connaître quelques cellules. Les premières fois, le fait fut mis sur le compte du hasard; mais sa reproduction fréquente et surtout l'observation qu'il ne se produisait pas lorsque le pancréas avait subi l'action du liquide de Muller ou de l'acide osmique, tandis qu'il était presque constant lorsqu'on avait traité la glande par l'alcool, montrèrent qu'il n'y avait là rien de fortuit et nous engagèrent à mieux étudier les conditions déterminantes de ces phénomènes. Des cellules de pancréas du lapin et d'autres animaux (rat, chien) furent dissociées dans de l'humeur aqueuse et montées dans de petites chambres humides préalablement passées à la flamme d'une lampe à alcool. En même temps, des cellules d'autres glandes, la parotide en particulier, étaient soumises à la même préparation. Dans tous les cas, les éléments du pancréas s'altéraient plus vite que les cellules salivaires, souvent dès le second jour, tandis que ces dernières étaient en général reconnaissables jusqu'au troisième et au quatrième. A mesure que les cellules pancréatiques se détruisent, on voit fréquemment apparaître ces petits cristaux aciculés, groupés en bouquets ou en gerbes et que Robin et Cl. Bernard regardent comme formés de sulfate de chaux.

Dans l'alcool au tiers, les cellules, après 24 ou 48 heures de macération, sont petites, ratatinées; leur noyau est encore distinct; elles sont uniformément granuleuses et à contours nettement limités. Passé ce délai, les altérations deviennent plus profondes, des granulations en quantité innombrable flottent dans le liquide, et la cellule disparaît bientôt. L'alcool pur fixe les cellules pancréatiques, mais il ne le fait pas d'une façon définitive : et c'est là un fait des plus intéressants. Tant qu'il est plongé dans l'alcool, le pancréas ne subit aucune décomposition ; mais si on l'en retire, qu'on le débite en coupes fines, et qu'on abandonne celles-ci dans l'eau sans avoir pris la précaution de les exposer à des vapeurs d'acide osmique, au bout de 24 heures les coupes seront réduites au stroma conjonctif de la glande. La disparition des cellules sera complète, comme si un pinceau habilement manié les avait détachées de leurs acini. Comment expliquer ces faits ? On sait

que les principes actifs du suc pancréatique peuvent se redissoudre dans l'eau, après avoir été coagulés et précipités par l'alcool. On pourrait donc supposer que ces principes contenus dans les cellules et rendus inactifs par l'alcool où les fragments de pancréas ont d'abord été plongés, retrouvent leur activité dans l'eau où l'on dépose les coupes et la manifestent en digérant les cellules elles-mêmes. C'est en raison de cette hypothèse, dont nous n'avons pas, il est vrai, la preuve absolue, que nous donnons à l'ensemble de ces phénomènes le nom d'*autodigestion* des cellules pancréatiques.

Le liquide de Muller et l'acide osmique paraissent au contraire détruire d'une façon irrémédiable l'activité de ces principes digestifs et fixer définitivement dans leur forme les cellules pancréatiques. Différentes observations nous ont démontré que les pancréas de plusieurs animaux (rat, chien, veau, bœuf) présentaient les mêmes réactions d'autodigestion que celui du lapin. Il en est de même enfin pour le pancréas de l'homme. En dehors de l'intérêt purement physiologique que présentent ces phénomènes, ils contiennent un enseignement : on a souvent cité des cas pathologiques, spécialement dans le diabète, où le pancréas, bien que présentant sa forme normale, semblait avoir perdu, d'après l'examen histologique, tous ses éléments épithéliaux. Lorsque de pareilles observations ne portent pas l'indication expresse des réactifs employés pour préparer cet examen, elles ne doivent être accueillies qu'avec la plus extrême réserve.

De l'acinus. — Dans les acini, les cellules pancréatiques sont disposées sur une seule couche, circulairement autour du canalicule central. L'acinus ayant plutôt la forme allongée d'un doigt de gant que celle d'une sphère, et la coupe pouvant le rencontrer perpendiculairement, parallèlement ou obliquement à son axe, il en résulte que sur une même préparation, les acini pourront présenter les formes les plus variées : circulaire, cylindrique ou ovale ; il en résulte aussi que la coupe du canalicule sera représentée tantôt par un orifice circulaire, tantôt par une fente plus ou moins longue. Nous reviendrons plus bas sur la description de ce canalicule. Quant aux cellules mêmes, étant disposées sur une seule

couche, elles représentent surtout dans le fond du cul-de-sac de petits troncs de pyramides, dont le sommet regarde la lumière du conduit, tandis que la base correspond à la surface externe de l'acinus et se trouve en rapport avec les cloisons conjonctives de la glande. Sur les coupes du pancréas, les cellules d'un même acinus portant toutes leur noyau au même niveau, ceux-ci forment des séries très régulières, qui, par la coloration au picro-carminate, semblent constituer à chaque acinus un collier de petites perles rouges. Nous n'avons jamais trouvé de doubles rangées de cellules, ni de cellules isolées analogues aux croissants de Gianuzzi.

Structure des canalicules. — La structure des conduits excréteurs est des plus simples : une tunique conjonctive en dehors, une tunique épithéliale en dedans. La tunique externe se compose de faisceaux conjonctifs, circulairement disposés pour la plupart, et formant une couche d'autant plus épaisse que le canal est plus volumineux. Sur les conduits principaux, sa largeur est à peu près égale au diamètre du calibre ; sur les conduits plus petits, elle s'amincit très rapidement et finit par ne plus se distinguer de la trame celluleuse de la glande. Dans les premiers, le tissu qui la compose est assez serré et parsemé d'un assez grand nombre de cellules à gros noyau fortement coloré par le carmin. Nulle part nous n'avons constaté la présence de fibres musculaires.

L'épithélium est disposé sur une couche unique ; mais il varie suivant l'importance du conduit, ainsi que l'on peut s'en assurer par l'imprégnation au nitrate d'argent. Sur les plus gros canaux, les cellules sont fortement pressées les unes contre les autres, de forme prismatique ou cylindrique. A mesure que le canal diminue de calibre, elles s'aplatissent légèrement, sont moins tassées que dans les gros conduits ; enfin elles s'étalent complètement dans les plus fins ramuscules affectant sensiblement la forme de cellules endothéliales. Sur des préparations colorées au carmin, on reconnaît que les noyaux subissent des variations correspondantes : ovalaires et allongés suivant l'axe même des cellules, tandis que celles-ci affectent la forme prismatique ou cylindrique, ils deviennent régulièrement arrondis, quand elles commen-

cent à s'aplatir, et lorsqu'elles ont pris le type complet de cellules plates, le noyau restant globuleux fait saillie dans l'intérieur du conduit. A ce niveau, comme elles sont très allongées, très étalées, qu'une seule d'entre elles tapisse une portion relativement considérable de chaque ramuscule, les noyaux ne sont plus disposés en couronnes régulières comme dans les branches principales, mais ils sont très inégalement échelonnés sur divers points du canalicule.

Sur tous les points, le protoplasma de ces cellules est homogène sans granulations et relativement clair.

Les rapports précis de l'acinus avec le canalicule qui lui correspond nous ont paru constituer un des points les plus difficiles et les plus obscurs de l'étude actuelle : ils comportent l'examen des deux questions suivantes : 1° Le canal central de l'acinus se ramifie-t-il entre les cellules mêmes, existe-t-il des canaux intercellulaires, extrêmement fins ? ou bien les cellules pancréatiques, cimentées entre elles, forment-elles un revêtement complet à ce canal central terminé en cul-de-sac ? — 2° Où et comment s'arrête l'épithélium des conduits excréteurs ? Quels rapports affecte-t-il à sa limite avec les cellules sécrétoires du pancréas.

Canalicules intercellulaires. — En réponse à la première question, nous n'hésitons pas à répondre qu'il existe sûrement des intervalles intercellulaires sur certaines de nos préparations. Un pancréas est injecté au bleu de Prusse soluble, sous une pression modérée ; des fragments du lobe mésentérique traités ensuite par l'alcool, colorés au picro-carminate, sont déshydratés et montés dans le baume de Canada. On voit alors de la façon la plus manifeste de minces lignes bleues circonscrivant dans un tout petit cadre chaque cellule munie de son noyau rouge. Tous les points de la préparation ne sont pas également favorables à un pareil examen ; sur les uns, l'injection n'a pas pénétré ; sur les autres, elle a diffusé et a tout envahi d'une façon irrégulière. Mais il en est où l'aspect que nous venons d'indiquer est absolument manifeste. La présence d'espaces intercellulaires est donc incontestable dans ces préparations : mais correspond-elle à la réalité dans l'être vivant ou bien n'est-elle qu'un phénomène

cadavérique et peut-être un résultat artificiel de l'injection? Il est difficile de le décider. Au premier abord, l'idée d'espaces intercellulaires où les deux cellules contiguës verseraient le produit de leur sécrétion est assez séduisante; mais lorsqu'on voit chaque cellule complètement circonscrite par ces espaces, aussi bien séparée de ses voisines que de la trame conjonctive sur laquelle elle devrait prendre point d'appui, cet isolement absolu devient plus difficile à comprendre. Et puis, les cellules du pancréas se dissocient avec assez de facilité : ne peut-on pas admettre que l'injection qui ici ne pénètre pas du tout, qui là désorganise complètement la glande par sa diffusion, sera sur certains points l'agent même de cette dissociation, s'insinuera entre les cellules en écartant leurs faibles adhérences et se disposera ainsi de façon à remplir tous les espaces intercellulaires qu'elle aura elle-même créés? S'il est bien naturel de poser cette question, il est bien malaisé d'y répondre; et cependant si l'on n'y répond pas, on ne peut accorder aucune valeur au témoignage des pièces injectées dans le problème qui nous occupe.

Il faut donc s'en rapporter à l'examen des pièces fraîches. Or, en dissociant de petits fragments de pancréas dans du sérum artificiel ou naturel, ou plutôt en étalant de petits lambeaux du lobe mésentérique, on voit très nettement que le centre de l'acinus est occupé par un petit canal; que les cellules sont rangées le long de ce canal, et présentent leurs deux zones : l'interne granuleuse et obscure, l'externe claire et homogène; et que du canal central se détachent de très minces conduits qui pénètrent entre les cellules et s'arrêtent au point où finit la zone granuleuse. Dans la zone claire, on ne distingue ni espaces, ni limites intercellulaires. Les noyaux, dans ces conditions, sont peu apparents. Ici point d'artifice de préparation : la cellule est encore vivante quand on en fait l'examen et la réalité de petits espaces intermédiaires à la partie la plus interne des cellules ne saurait être mise en doute. Il est probable, au contraire, que par leur partie externe, ces cellules sont en contiguïté, et ne laissent entre elles à ce niveau aucun espace libre.

Cellules centro-acineuses. — Dans les glandes salivaires,

dans la parotide en particulier, la transition entre l'épithélium des conduits excréteurs et celui des acini se fait d'une façon insensible. En dirigeant son examen du fond de l'acinus vers le canalicule qui lui fait suite, on voit aux grosses cellules granuleuses qui garnissent le cul-de-sac succéder des cellules moins volumineuses, plus claires, plus plates et prenant ainsi peu à peu les caractères propres à l'épithélium des capillaires salivaires. Il n'en est pas de même pour le pancréas. Les cellules aplaties qui tapissent ces fins canaux que l'on pourrait appeler les capillaires du suc pancréatique, ne subissent pas de transformations progressives qui les amènent au type de cellules parenchymateuses. Celles-ci s'arrêtent brusquement à la limite même de l'acinus; mais en revanche, l'épithélium plat du canalicule pénètre dans l'acinus jusqu'à une certaine profondeur, tapissant ainsi de ses derniers éléments les premières cellules sécrétoires de l'acinus. Les observations sur lesquelles nous nous appuyons pour affirmer cette disposition sont les suivantes : Lorsque des fragments de pancréas de lapin ont subi l'action du liquide de Muller, le picrocarminate colore d'une façon tout à fait différente les cellules de l'acinus et celles de l'épithélium des canaux excréteurs. Les premières se teintent en rose orangé, les secondes en rose vif. Or, sur des coupes faites dans ces conditions, surtout lorsque la coloration générale est restée un peu pâle, on aperçoit au centre de plusieurs acini (oc. 1, obj. 2) des points dont la nuance est tout à fait celle de l'épithélium des conduits; à un plus fort grossissement, on reconnaît que les points ainsi colorés correspondent à des cellules dont le noyau est oblong et le protoplasma homogène et transparent, comme dans l'épithélium canaliculaire ; souvent la lumière du conduit à demi effacée par la saillie du noyau apparaît à côté de ces cellules qu'entourent d'autre part les éléments propres de l'acinus; enfin, sur quelques acini, heureusement coupés suivant l'axe de leur pédicule, on peut apercevoir une série de cellules semblables réunissant le centre de l'acinus à un canalicule excréteur.

Telle est la façon dont nous concevons ces cellules *centro-acineuses*.

Cette interprétation sera peut-être contestée. Elle diffère à coup sûr de celle que M. le professeur Renaut a donnée de ses observations sur le pancréas du poulet (Acad. des sc., C. R., 1879) ; mais elle se rapproche tout à fait des descriptions données par Heidenhain (*Handbuch der Physiol.* de Hermann, t. v). Une pareille divergence entre des histologistes d'une si haute valeur nous laissait une véritable indépendance dans l'étude de nos préparations ; au surplus, elle prouve que le cas est difficile, et nous servira d'excuse si nous nous sommes trompés.

Tissu conjonctif et autres éléments. — Le tissu conjonctif, réduit dans la portion étalée de la glande à de simples tractus très largement espacés, aussi peu serrés que dans les autres portions du mésentère, est un peu plus condensé dans la partie splénique, sans acquérir beaucoup de densité. Il forme une trame légère de quelques fibres à peine parsemée çà et là d'un petit nombre de cellules, trame qui sert de soutien aux vaisseaux et maintient assez lâchement en rapport les lobules les uns avec les autres. Les vaisseaux forment un très riche réseau facile à injecter par l'aorte et qui, quoi qu'en dise Heidenhain, forme des couronnes complètes à la périphérie des acini. Ils affectent une certaine indépendance à l'égard des canaux excréteurs; et si l'on trouve les plus gros conduits accompagnés par une artériole, les ramifications secondaires n'affectent avec les vaisseaux aucun rapport constant.

Pour terminer, il est encore un détail que nous devons signaler. Sur les coupes du lobe splénique aussi bien que sur les parties étalées du lobe mésentérique, on rencontre çà et là de petits amas cellulaires dont les éléments paraissent très différents de ceux qui constituent l'acinus proprement dit. Ces amas de volume inégal, parfois irréguliers de forme, le plus souvent arrondis, sont composés de cellules fortement tassées les unes contre les autres, déformées par pression réciproque et dont les contours sont quelquefois difficiles à délimiter. Elles se différencient nettement : 1° par leur aspect sombre et la coloration orangée qu'elles prennent sous l'action du picrocarminate; 2° par leur noyau arrondi, plus volumineux; 3° par

leur protoplasma jaunâtre et très granuleux d'une manière uniforme.

D'après Kühne et Léa, ces amas correspondraient à de petits points blancs que l'on voit à l'œil nu sur le pancréas du lapin. Telle n'est pas l'opinion d'Heidenhain. Nous nous bornerons à dire avec Langerhans, qui les a le premier décrits, que l'on n'a aucune donnée certaine sur leur signification.

Topographie du lobule. — Avant d'aborder l'exposé des résultats expérimentaux, but principal de ce travail, il est utile de rappeler certains détails relatifs à la topographie des lobules pancréatiques, à l'anatomie médicale de la glande. « Au centre de la plupart des lobules est un canal excréteur coupé transversalement, entouré d'une zone conjonctive délicate d'où partent de fines cloisons qui segmentent la surface du lobule et viennent à sa périphérie se relier aux tractus interlobulaires. Dans les mailles de ce réseau sont compris les acini.

Le lobule est donc constitué par trois zones concentriques : une centrale, constituée par le conduit excréteur lobulaire ; une moyenne, la plus étendue, formée par les acini ; une périphérique, formée par le tissu conjonctif qui le sépare des lobules voisins. Sur une coupe comprenant toute l'épaisseur du lobe splénique, bien des lobules ont un aspect qui échappe à la description générale précédente. Les uns présentent deux canalicules, les autres paraissent ne pas en avoir ; ces variétés dépendent de ce que le rasoir les a rencontrés après la bifurcation du conduit principal ou parallèlement à sa direction[1]. » (Arnozan et Vaillard, *Société de Biologie,* 15 septembre 1881.

II. — Ligature du canal de Wirsung. — Lésions qu'elle détermine.

Manuel opératoire. — La ligature du canal de Wirsung a été faite plusieurs fois par Pawlow; mais, n'ayant pu consulter le mémoire original de cet auteur, nous ignorons quel a été son manuel opératoire.

[1] La plupart des préparations et des expériences relatives à nos études sur le pancréas du lapin ont été présentées soit à la Société d'anatomie et de physiologie de Bordeaux (*Bulletins*, 1880-1881, passim), soit à la *Société de biologie*, 15 octobre 1881).

Après des tâtonnements et plusieurs essais malheureux, nous avons adopté d'une manière invariable le procédé suivant. Le lapin, anesthésié par le chloroforme, est couché sur le flanc gauche. Les poils de la région lombo-abdominale où doit porter l'incision sont coupés au ciseau. Puis, à l'aide du thermocautère, une ouverture longue de 3 à 4 centimètres est faite à l'abdomen suivant une ligne parallèle au rachis, située à 2 centimètres ou 2 centimètres 1/2 au devant de celui-ci et qui, partant de la dernière côte, descend vers la crête iliaque. Les tissus sont incisés lentement, couche par couche ; le péritoine pariétal est ouvert tantôt avec des ciseaux, tantôt avec le cautère. Toutes les précautions antiseptiques sont prises d'après les préceptes de Lister, sauf que l'opération ne se fait pas sous le *spray*.

L'abdomen étant ouvert, on procède avec ménagement à la recherche de l'anse duodénale reconnaissable à sa couleur blanc rosé qui la distingue bien du reste de l'intestin ; cette anse est attirée au dehors, étalée, et le canal de Wirsung se découvre alors facilement. Une assez grosse branche artérielle l'accompagne souvent ; il importe de ne pas la blesser, car les hémorragies sont habituellement funestes aux lapins. La ligature est alors faite soit avec du catgut, soit avec un fil de chanvre passé à l'eau phéniquée.

L'anse duodénale est ensuite lavée à l'eau phéniquée tiède, et replacée dans l'abdomen dont les parois sont suturées par deux ou trois points de fil de chanvre phéniqué. La plaie ainsi recousue est lavée à son tour, épongée, puis recouverte d'une petite plaque d'amadou que l'on fixe avec du collodion.

Suites de l'opération.—Souvent l'animal anesthésié revient à lui très rapidement et ne manifeste aucun malaise ; d'autres fois, il reste languissant, à demi paraplégique ou laisse traîner seulement la patte postérieure droite. L'opération ayant toujours été pratiquée dans les mêmes conditions de soins et de durée, nous ignorons quelle peut être la cause de ces différences. Leur valeur pronostique est considérable. Le plus ordinairement, les animaux qui reprennent promptement leur

allure habituelle guérissent; les autres succombent au contraire très vite.

Il importe de placer les sujets opérés dans les meilleures conditions hygiéniques. La plupart des animaux gardés après l'opération dans le chenil du laboratoire sont morts à bref délai, le plus souvent de péritonite; ceux au contraire que l'on transportait au grand air, dans un jardin, à la campagne, survivaient presque tous.

Si le lapin doit survivre à l'opération (et en suivant les indications précédentes c'est le cas le plus fréquent), les suites sont très simples. Dès le lendemain l'animal mange avec appétit, son œil est bon et rien ne laisse soupçonner le grave traumatisme qu'il vient de subir. Les jours ultérieurs il mange avec le même appétit, souvent avec voracité, mais il maigrit. Les cinq ou six premiers jours une fois dépassés, la survie se prolonge d'une façon indéfinie. Nous avons pu conserver un lapin pendant plus d'un an; après une période d'amaigrissement il était devenu gros et vigoureux. Un de nos animaux est mort subitement au neuvième jour sans que l'autopsie ait pu révéler la cause de cette brusque terminaison.

Absence de glycosurie. — Bien que les expériences aient surtout visé l'étude des transformations organiques, nous avons analysé l'urine de *tous les lapins* auxquels avait été pratiquée la ligature du canal pancréatique. Chez aucun d'eux, pas même chez celui qui avait survécu un an et dont la glande était absolument détruite, il n'a été trouvé ni albumine, ni sucre.

Expérience I.

Un lapin, opéré comme il vient d'être dit, meurt naturellement 24 heures après l'opération. La plaie a bon aspect; le péritoine est un peu épaissi et injecté autour de la ligature, mais il n'existe aucune trace de péritonite. Rien n'est changé dans l'aspect extérieur du pancréas.

Des fragments du lobe splénique ont été durcis par le procédé ordinaire après immersion de 6 ou 8 jours dans le liquide de Muller, ou de 24 heures dans l'acide osmique à 1 p. 100; ces coupes ont été ensuite colorées au picrocarminate d'ammoniaque ou à la glycérine hématoxylique de Renaut.

Examen histologique. — A l'examen microscopique, le fait le plus saillant consiste dans l'élargissement des canaux pancréatiques de tout calibre. On constate, en effet, sur les diverses préparations un grand nombre d'orifices béants correspondant non seulement aux canaux excréteurs lobulaires, mais aux canalicules les plus fins, les plus difficilement visibles sur les coupes de pancréas normal. Les effets de la retrodilatation par rétention du produit sécrété se manifestent jusque dans l'intérieur de certains acini; ceux-ci présentent alors un orifice central dont le diamètre varie de 5 à 9 μ, et sur les parois duquel on distingue souvent une ou deux cellules très aplaties affectant tous les caractères décrits aux cellules centro-acineuses.

Dans les conduits de gros et moyen calibre l'épithélium est déjà en voie manifeste d'altération. Il a perdu son ordonnance régulière, paraît bouleversé, déformé, et ses cellules sont diversement orientées. En d'autres points il se desquame, se détache en bloc ou par parcelles. Dans les canaux préacineux il semble seulement plus aplati qu'à l'état normal.

Les éléments cellulaires qui constituent l'acinus semblent aussi, dans une certaine mesure, s'éloigner déjà du type normal: les noyaux plus vivement colorés sont refoulés à la périphérie de chacune des cellules et forment ainsi, par leur ensemble, une couronne régulière contiguë à la trame de soutien de l'acinus. Cette couronne entoure une zone centrale formée par le protoplasma des cellules pancréatiques devenu plus clair et moins granuleux.

Le tissu conjonctif ne paraît pas avoir subi de modifications appréciables.

Expérience II.

Un lapin adulte, gros et vigoureux, est opéré selon le procédé habituel. La recherche du canal pancréatique offre peu de difficultés; on note cependant qu'il s'écoule un peu de sang dans le péritoine. Après la ligature et le replacement du duodénum dans l'abdomen, on ferme la plaie par une double suture profonde et superficielle. Le lendemain l'animal paraît agile et bien portant; mais le surlendemain, après une nuit froide, on le trouve mort. Depuis l'opération l'animal a seulement vécu 40 heures et, dans ce court délai, il a perdu 200 grammes de son poids. A l'autopsie on constate un peu de péritonite adhésive autour de la plaie et sur les anses intestinales voisines.

Le pancréas ne présente pas d'altération macroscopique.

Examen histologique (coupe du lobe splénique [1]). — L'agrandissement des canaux excréteurs est plus accentué que dans le cas précédent.

[1] Durcissement, après action du liquide Muller ou de l'acide osmique; ce procédé est d'ailleurs celui que nous avons toujours employé pour nos examens.

Un épithélium aplati tapisse encore régulièrement les canaux de petit calibre, mais dans les canaux plus larges il est entièrement desquamé et encombre de ses débris irréguliers tout ou partie de l'orifice.

Les espaces conjonctifs périlobulaires apparaissent considérablement élargis, infiltrés qu'ils sont par une abondante substance granuleuse; cette dernière, parsemée de globules blancs et de cellules plates gonflées, dissocie, écarte les fibres conjonctives devenues elles-mêmes œdémateuses et forme de larges plaques séparant les lobules. Cette altération que l'on retrouve dans le tissu cellulaire sous-séreux, existe également dans l'intérieur même des lobules dont les travées sont ainsi devenues bien plus appréciables qu'à l'état normal. Chaque acinus est alors circonscrit par un anneau conjonctif très distinct; l'ensemble de ces petits anneaux donne à certains points de la préparation l'aspect d'un élégant réseau dont chaque maille correspond à un acinus. Au centre de la maille les cellules glandulaires conservent leur groupement normal, mais leur adhérence à la trame conjonctive est très faible, car presque toujours il existe un espace libre entre le groupe des cellules et l'anneau conjonctif. Souvent même les cellules sont complètement détachées et leur chute laisse dans le réseau plusieurs mailles vides.

Quant à la cellule pancréatique elle-même, elle semble devenue plus claire et quelques noyaux présentent l'altération vésiculeuse.

Les veines et les capillaires sont distendus et gorgés de sang.

Expérience III.

Un lapin de taille moyenne est soumis aux inhalations de chloroforme; il respire mal et ne peut être insensibilisé qu'après avoir absorbé une forte dose de liquide anesthésique. Une incision au thermocautère est faite sur la ligne axillo-iliaque; au moment où l'on va toucher au péritoine l'animal se débat et tombe du haut de la table sur la tête, ce qui détermine un peu d'écoulement sanguin par les narines. L'opération commencée avec les précautions antiseptiques les plus minutieuses se continue dans les mêmes conditions, après un nettoyage soigneux de la plaie à l'eau phéniquée. Le péritoine est incisé au bistouri sur la sonde cannelée. La ligature est faite très rapidement et la plaie fermée par une double suture.

L'animal, qui dès les premiers jours paraissait plein de vitalité, meurt très rapidement le quatrième jour. L'autopsie explique cette mort : une anse intestinale, malgré la suture profonde, avait pénétré à travers les lèvres de la plaie dans l'interstice des couches musculaires de la paroi, et le lapin avait succombé à une hernie étranglée compliquée de péritonite herniaire suppurée. L'inflammation s'arrêtait d'ailleurs à la portion d'intestin déplacée; nulle part dans le péritoine il n'y avait trace d'inflammation.

A l'œil nu, le pancréas ne semblait pas altéré.

Examen histologique. Coupes du lobe splénique. — Les altérations histologiques qui étaient encore médiocrement dessinées dans les observations précédentes s'accentuent, au contraire, dans le cas présent, avec une nette évidence; et le siège en est moins dans la trame conjonctive que dans les éléments proprement dits de la glande, cellules pancréatiques et conduits excréteurs.

Le tissu conjonctif interlobulaire n'apparaît pas, en effet, comme au deuxième jour après la ligature, œdémateux, infiltré d'une substance granuleuse; il forme des bandelettes étroites dont les faisceaux prennent assez vivement le carmin.

Les lobules étudiés à un faible grossissement (oc. 1, obj. 2, de Vérick) présentent encore leur configuration normale; mais rien n'est plus difficile que de délimiter l'agencement réciproque des acini constituants. Un fait saillant frappe tout d'abord, c'est l'extrême prédominance acquise par les canaux excréteurs. Ces derniers très dilatés, très élargis, occupent dans les coupes la place la plus considérable.

Suivant que le rasoir les a intéressés dans telle ou telle direction, ils apparaissent sous la forme de sections arrondies, ovales, allongées, ramifiées; l'épithélium qui les tapisse tranche par sa vive coloration sur le fond plus pâle du reste de l'organe. Autour de ces canaux les acini qu'ils desservent sont loin d'être toujours reconnaissables. Les cellules glandulaires se distinguent à peine; à leur place on rencontre souvent des amas nucléaires vivement colorés et parfois particulièrement groupés autour des vaisseaux.

A un grossissement plus fort (oc. 1, obj. 6), les canaux excréteurs, quelle que soit leur dimension, apparaissent tapissés par un épithélium serré, quelquefois disposé sur deux couches et dont les cellules cubiques ou aplaties à la façon d'un endothélium semblent uniquement constituées par un noyau fortement coloré et très volumineux. Tantôt ces cellules encombrent et remplissent toute la lumière du conduit, tantôt elles forment une simple collerette autour d'un amas colloïde central. On ne trouve pas d'ailleurs à leur pourtour des signes manifestes indiquant que cette altération canaliculaire ait retenti au dela et soit devenue le point de départ d'une formation conjonctive péricanaliculaire.

Les cellules pancréatiques sont le siège de graves altérations. Indistinctes dans leurs contours elles remplissent confusément l'acinus; leur protoplasma est clair, transparent. On y constate, en outre, les signes d'une irritation cellulaire se traduisant par le gonflement et la plus vive coloration du noyau qui occupe parfois toute l'épaisseur de la cellule. Quelques noyaux sont manifestement en voie de division; ailleurs on en compte deux, trois inclus dans le même élément. En d'autres points, enfin, les cellules pancréatiques disparues sont remplacées par des groupes de noyaux libres vivement colorés. C'est, en

un mot, une évolution de la cellule pancréatique vers l'état embryonnaire.

Si donc la ligature du canal pancréatique agit sur les canaux excréteurs en produisant particulièrement des désordres mécaniques, elle paraît aussi actionner directement les éléments sécréteurs et déterminer là des troubles d'évolution bien caractérisés.

Expérience IV.

Un lapin opéré dans les mêmes conditions antiseptiques que les autres et placé ensuite dans les conditions hygiéniques les plus favorables (jardin au bord de la mer) est sacrifié le septième jour. La plaie est réunie; il n'y a pas trace de péritonite.

Examen histologique. Coupes du lobe splénique. — A un faible grossissement le fait dominant consiste dans la transformation conjonctive de la presque totalité de la glande. La préparation est parcourue par de larges bandes de tissu conjonctif jeune, infiltré d'éléments embryonnaires, en voie d'organisation et dont la distribution circonscrit des îlots distincts. Les travées les plus larges siègent à la périphérie des îlots glandulaires qu'elles entourent complètement. Cette néoformation conjonctive n'est pas seulement périlobulaire, elle se poursuit aussi dans l'intérieur des îlots eux-mêmes, les parcourt en tous sens et les subdivise en îlots de deuxième et troisième ordre; de même elle existe très marquée autour de ces gros canaux excréteurs extra-lobulaires qui, par leur topographie, peuvent être comparés aux troncs biliaires des espaces hépatiques, mais, en ces points, elle n'est ni plus accentuée ni plus ancienne qu'ailleurs.

Les îlots semblent uniquement constitués par des canaux excréteurs très dilatés qu'obstruent des amas épithéliaux colorés en rouge sombre. Il est impossible, en effet, de distinguer à l'entour de ces canaux autre chose que du tissu conjonctif en voie d'organisation.

Avec un grossissement plus fort (obj. 6), les altérations précédentes prennent plus de netteté dans les détails.

Le tissu conjonctif est lâche et quelque peu fibrillaire dans la partie centrale des grosses travées; dans la partie des travées qui confine aux gros îlots glandulaires il est uniquement constitué par plusieurs couches concentriques d'éléments fusiformes, relativement serrés et formant une sorte de couronne régulière. De cette couronne se détachent des travées plus petites, de deuxième puis de troisième ordre, subdivisant l'îlot primitif en îlots d'ordres correspondants; ces travées intérieures présentent un degré d'organisation moins avancé et paraissent constellées d'éléments embryonnaires, de petites cellules arrondies. Elles accompagnent et entourent souvent des fins canaux excréteurs ramifiés qui nous semblent être le dernier vestige d'un groupe acineux disparu et dont les cellules glandulaires ayant évolué vers la

transformation conjonctive après retour à l'état embryonnaire ont contribué à la formation de ces travées elles-mêmes.

Quant aux îlots glandulaires de premier ou deuxième ordre, ils sont réduits à des pelotons de canalicules excréteurs très dilatés, tortueux, ramifiés, obstrués par des amas épithéliaux. Autour de ces conduits il n'est plus possible de reconnaître des cellules pancréatiques normales. On ne voit plus que des noyaux libres, de petites cellules arrondies, de minces cellules fusiformes disposées en traînées, en un mot l'évolution progressive vers le tissu conjonctif.

Expérience V.

L'étude du pancréas au neuvième jour de la ligature a pu être faite sur deux lapins. L'un d'eux fut sacrifié par décapitation; le second que nous désirions conserver plus longtemps mourut subitement à la même date. Tous deux avaient été opérés au début de nos recherches par une incision suivant la ligne blanche qui, moins favorable que l'incision axillo-iliaque, nécessite la mise au dehors d'une partie de l'intestin et expose le mésentère à des déchirures; pour tous deux on avait pris les précautions antiseptiques d'usage. Ces animaux étaient enfermés dans un local défectueux, insuffisamment aéré et ils avaient considérablement maigri au moment de leur mort.

Sur l'un d'eux on trouva une légère péritonite adhésive et quelques fausses membranes sur la partie terminale du canal de Wirsung; l'autre ne présentait aucune trace de lésion péritonéale. Chez tous les deux le conduit était sensiblement dilaté au-dessus de la ligature et dur au toucher. Les lobules du lobe mésentérique étaient durs, plus petits qu'à l'état normal et absolument réfractaires à la dissociation. Par ailleurs l'aspect macroscopique du pancréas était normal; il n'en était pas de même à l'examen histologique, et, dans les deux cas, les coupes du lobe splénique ont présenté des altérations identiques.

Examen histologique. — Ces altérations ne sont que la reproduction exacte de celles qui ont été mentionnées au septième jour après la ligature, mais avec un degré plus marqué d'accentuation. Ici, comme précédemment, la préparation est parcourue par de larges bandes de tissu conjonctif en voie d'organisation, entourant les îlots glandulaires et les pénétrant pour les subdiviser. Les îlots sont encore principalement constitués par les figures diverses résultant de la coupe des conduits excréteurs dilatés et remplis d'épithélium. Quant aux cellules pancréatiques leur modification est caractérisée, comme dans le cas précédent, par leur évolution vers l'état embryonnaire : multiplication, mise en liberté des noyaux, tendance de ces derniers à la néoformation conjonctive. L'abondance des éléments embryonnaires dans les îlots principaux ou d'ordres inférieurs est même plus accusée et leur

groupement en traînées ou en plaques est plus fréquent; il est impossible de distinguer une seule cellule pancréatique normale.

En résumé la glande n'est plus composée que de canalicules dilatés et de tissu conjonctif plus ou moins organisé à la production duquel on peut aisément reconnaître deux sources distinctes: les éléments issus des vaisseaux par diapédèse, mais surtout les éléments embryonnaires résultant des modifications subies par les cellules pancréatiques.

Expérience VI.

Le lapin qui a été le sujet de cette expérience était atteint d'ascite à un faible degré due sans doute à la tuberculose qui fut constatée à l'autopsie. L'ouverture de l'abdomen laissa écouler pendant l'opération une certaine quantité de liquide séreux. On avait suivi les règles les plus scrupuleuses de l'antisepsie et l'animal fut gardé dans une cage saine, au milieu d'un jardin bien aéré. Il guérit très vite, mangea beaucoup, mais présenta néanmoins un amaigrissement rapide et fut achevé au quatorzième jour d'un coup violent sur la nuque. L'autopsie faite immédiatement montra qu'il n'y avait point de péritonite; une seule adhérence unissait l'intestin aux lèvres de la plaie ou plutôt de la cicatrice abdominale. Le mésentère transparent comme à l'état normal ne présente pas le moindre épaississement. A l'œil nu le pancréas parait composé de lobules plus petits, plus durs qu'à l'état sain, et, dans leur intervalle les canalicules se montrent manifestement augmentés de volume. La rate, l'intestin sont persemés de petits nodules tuberculeux; les poumons sont atélectasiés sur plusieurs points.

Examen histologique. Coupes du lobe splénique (Pl. XX, *fig.* 2). — La néoformation conjonctive qui dans les faits précédents constituait l'altération principale se montre ici plus développée encore. Les travées conjonctives à un degré d'organisation plus avancée forment des bandes visibles à l'œil nu, d'un demi-millimètre ou d'un millimètre d'épaisseur entre les îlots principaux qu'elles entourent; ceux-ci sont d'ailleurs très diminués de volume par l'envahissement périphérique du tissu conjonctif et morcelés en une série d'îlots minuscules, indépendants et bien isolés, par le développement croissant des tractus qui les pénètrent. Partout le tissu conjonctif se substitue aux éléments nobles de la glande, à ce point qu'il est impossible de rencontrer une seule cellule pancréatique normale; toutes sont en voie de transformation et tendent à passer de l'état de cellules différenciées pour la fonction à celui de cellules plates du tissu conjonctif. Les derniers vestiges de l'organe résident dans les conduits canaliculaires dilatés, ramifiés, comme bourgeonnants et obstrués par des amas épithéliaux.

Expérience 7e.

Cette dernière observation a trait à un lapin dont la survie a été de un an et trois mois après la ligature du canal de Wirsung et qui était encore en pleine santé, plus gros, plus vigoureux qu'au moment de l'opération, le jour où il a été sacrifié. L'opération faite suivant nos règles habituelles n'avait rien présenté qui mérite d'être noté.

A l'autopsie c'est à peine si on trouve sur la peau la trace de l'incision faite au thermo-cautère. Sur le péritoine pariétal existe une cicatrice blanche, linéaire, à laquelle est appendu un petit kyste hématique, pédiculé. Le mésentère a sa transparence naturelle. A l'anse duodénale adhère le bout terminal du canal de Wirsung, long d'un centimètre environ, un peu épaissi et séparé par un intervalle d'un demi-centimètre du reste du conduit. Au niveau de cette interruption, sur l'une des faces du mésentère existe un petit kyste, du volume d'un gros grain de mil, contenant le nœud de fil végétal qui a servi à la ligature. Quant au canal lui-même, dilaté jusqu'à égaler le volume d'une forte plume d'oie, il est flexueux et présente, à intervalles irréguliers, des étranglements qui le font ressembler à un chapelet. Les deux principales branches de bifurcation présentent le même aspect, mais à un degré moindre et se dirigent, l'une vers le lobe splénique, l'autre vers la région pylorique de l'estomac en décrivant de nombreuses sinuosités. On tente d'injecter le canal principal ; mais le liquide coloré s'arrête au premier étranglement qu'il rencontre. Les parois de ce canal sont très épaisses et l'accroissement du volume total est dû beaucoup plus à l'hypertrophie de ces parois qu'à la dilatation de la cavité.

La glande proprement dite est très modifiée. Son lobe mésentérique est notablement aminci ; la limite des lobules examinés par transparence y est peu distincte et ceux-ci forment comme des taches laiteuses, translucides, granuleuses, à contours diffus. Le lobe splénique est aussi diminué de volume, sa consistance est plus ferme et sur sa tranche on ne distingue plus rien de l'état normal.

Il a été recherché avec grand soin, soit à l'œil nu, soit par des injections dans le canal cholédoque, s'il n'existait pas de canal pancréatique accessoire voisin du pylore, ainsi que Cl. Bernard l'a signalé quelquefois. Toutes ces recherches sont restées infructueuses.

Examen histologique. — Des fragments du lobe mésentérique, montés dans le baume du Canada après immersion dans le liquide de Muller, coloration au picro-carmin et deshydratation par l'alcool absolu présentent l'aspect suivant. La forme des lobules est conservée mais il ne reste rien de leur structure normale et il n'existe plus qu'un riche réseau capillaire circulant au milieu d'innombrables vésicules adipeuses. A la place des canalicules on aperçoit des cordons fibreux, légèrement ondulés, de tissu dense et qui portent appendus çà et là de

petits groupes de cellules épithéliales. Ces cellules à noyau relativement assez volumineux, à protoplasma non granuleux sont en général fortement serrées les unes contre les autres de manière à ne laisser entre elles aucun espace libre ; mais dans quelques cas il semble qu'elles circonscrivent une petite cavité centrale. Les groupes les plus volumineux sont segmentés en deux, trois ou quatre par des tractus conjonctifs.

Les altérations du lobe splénique ne sont pas moins considérables (Pl. XX, *fig.* 3). Sur les coupes l'organe est essentiellement et principalement constitué par du tissu conjonctif dense, fibreux, au milieu duquel sont disséminés et tranchent par leur vive coloration quelques amas épithéliaux d'un aspect particulier.

Le tissu conjonctif se présente sous la forme de gros faisceaux pâles, légèrement ondulés, pauvres en cellules et aussi de quelques masses fibreuses dont la section circulaire ou ovalaire est parsemée de cellules rondes ou fusiformes. Ces coupes de cordons fibreux sont vraisemblablement les vestiges de canaux excréteurs ; parfois, en effet, on aperçoit à leur centre une rangée de cellules épithéliales ou bien encore une petite cavité centrale.

Les amas épithéliaux dispersés au milieu de ce tissu scléreux peuvent être arrondis, ovoïdes ou allongés en cylindre ; ils sont constitués par des cellules fortement tassées, sans forme régulière, présentant au milieu d'un protoplasma jaunâtre et granuleux un ou plusieurs noyaux vivement colorés par le carmin. Ces noyaux, lorsqu'ils sont solitaires, sont en général volumineux ; quelques-uns portent un étranglement manifeste ; le plus souvent ils sont multiples et on en compte alors 2, 3 ou 4 dans chaque cellule. Ces amas correspondent-ils à des canaux excréteurs dont l'épithélium subissant un réveil d'activité a proliféré par bourgeonnement ? Nous le présumons sans pouvoir l'affirmer; toujours est-il qu'ils évoluent d'une manière évidente vers la formation conjonctive. Sur leurs confins, en effet, et en maint point, on voit des noyaux mis en liberté se fondre dans des îlots de tissu conjonctif embryonnaire et devenir progressivement cellules fusiformes, ou bien encore trouve-t-on 2 ou 3 cellules de ces amas persistant au milieu d'une formation conjonctive récente.

Les vaisseaux sont plus nombreux et plus volumineux que dans un pancréas sain ; les petites artères présentent un épaississement de leur tunique musculaire et en quelques points des grosses artères on trouve des bourgeons d'endartérite. Les veines paraissent dilatées. Enfin, d'une manière générale, le tissu conjonctif est très développé autour des vaisseaux.

En résumé la glande a disparu; les cellules pancréatiques, les canaux excréteurs ont fait place à un tissu conjonctif fibreux, dense, au milieu duquel persistent quelques éléments cellulaires sur la nature

desquels nous ne possédons pas de notion précise et qui d'ailleurs évoluent aussi vers le tissu conjonctif. A la périphérie de l'organe le tissu conjonctif est riche en vésicules adipeuses.

III. — Étude et pathogénie des lésions provoquées par la ligature.

L'étude et le rapprochement des observations qui précèdent permettent d'établir la proposition suivante :

La ligature du canal de Wirsung détermine dans le pancréas du lapin une série de modifications qui aboutissent à la destruction de la glande par transformation fibreuse.

Ce terme ultime de la lésion expérimentale est préparé par des altérations multiples portant à la fois sur les canaux excréteurs, les cellules pancréatiques et le tissu conjonctif constituant de l'organe. Ces altérations ont été signalées en détail et suivant leur siège à propos de chaque fait, mais il est utile de les envisager maintenant dans leur ensemble pour établir les caractères généraux propres à chacune d'elles.

Lésions des conduits. — La dilatation des conduits est la lésion primitive. Au premier et au deuxième jour on aperçoit sur les lobules des lacunes nombreuses et relativement larges : ce sont des coupes des plus fins canalicules, de ceux qui sont revêtus normalement d'un simple endothélium. Plus immédiatement exposés que les gros canaux à la pression excentrique due à l'accumulation du liquide sécrété, et, en outre, moins résistants, ils se dilatent d'emblée énormément. Cet élargissement précoce des plus fins ramuscules excréteurs a été signalée dans le foie par MM. Charcot et Gombault, et dans le rein par MM. Straus et Germont, après la ligature du conduit cholédoque et de l'uretère. Ainsi dans les premiers moments l'ectasie purement mécanique est le fait le plus apparent. La chute, sur un grand nombre de points, de l'épithélium qui ne peut se prêter à cet élargissement en est une conséquence naturelle. Mais bientôt, la réaction vitale intervenant, on voit tout à la fois les fins canalicules se revêtir d'un épithélium qu'on ne trouve normalement que dans les gros canaux, la prolifération épithéliale devenir si abondante

dans les gros conduits qu'elle est exubérante et s'accumule sur les parois en couches cellulaires multiples. En outre, dans le système excréteur ainsi modifié, les cellules épithéliales sécrètent une matière colloïde qui jointe aux débris des cellules forment des bouchons obstructeurs (quatrième, septième jours).

Dès ce moment l'appareil excréteur dilaté tient tant de place que, dans chaque lobule, la surface qu'il occupe est de beaucoup la plus importante. S'agit-il là d'une flexuosité plus grande des canaux amenés par leurs sinuosités mêmes à se présenter plusieurs fois sur la même coupe? N'y aurait-il pas lieu plutôt d'invoquer une simple dilatation des conduits suffisante pour rendre apparents les fins canalicules qui, à l'état normal et grâce à leurs faibles dimensions, se perdaient invisibles au milieu du parenchyme? En aucun point d'ailleurs on ne peut observer la participation de la cellule pancréatique à la néoformation des conduits excréteurs par un procédé semblable à celui qui, dans les diverses hépatites, préside au développement des néo-canalicules biliaires.

La longue survie de l'un des animaux a montré que cette dilatation générale des conduits n'est pas le dernier terme de leurs lésions, mais que celles-ci aboutissent à leur transformation fibreuse totale.

Lésions des cellules glandulaires.—Dès les premiers jours qui suivent la ligature du canal de Wirsung les cellules pancréatiques trahissent par des modifications appréciables le trouble que détermine dans l'intimité de la glande la rétention du produit sécrété. Après 24 heures déjà le protoplasma semble devenu plus clair et les noyaux prennent plus avidement le carmin. Au quatrième jour les altérations affectent un caractère plus accentué. Toutes les cellules ne sont pas altérées, mais en nombre de points le protoplasma est transparent, les noyaux se gonflent au point d'occuper parfois toute l'épaisseur de la cellule, d'autres se divisent et quelquefois on compte deux ou trois noyaux inclus dans le même élément; ailleurs enfin la cellule s'est rompue laissant à sa place des noyaux libres vivement colorés. Du septième au neuvième jour les cellules pancréatiques ne sont nulle part recon-

naissables, elles n'existent plus à l'état d'éléments différenciés et sont remplacées par des noyaux libres, des petites cellules arrondies ou des minces cellules fusiformes disposées en traînées. Un peu plus tard, au quatorzième jour, un tissu conjonctif de nouvelle formation s'est partout substitué aux éléments nobles de la glande. Enfin, après un an on ne trouve plus que du tissu fibreux.

Ces manières d'être successives de la cellule pancréatique indiquent clairement le rôle qui lui est dévolu dans le processus. Loin d'assister indifférente à la transformation sclérosique que subit la glande et de ne s'altérer que secondairement à l'extension progressive de la néoplasie interstitielle, la cellule glandulaire présente au contraire, dès le début, des modifications évolutives d'une importance majeure et certainement indépendantes des altérations dont le tissu conjonctif constituant peut-être le siège. Sous l'influence d'une véritable irritation cellulaire elle revient à un stade de son développement embryonnaire ; son noyau devenu libre évolue alors dans le sens d'une formation conjonctive. Les altérations cellulaires fournissent donc les matériaux à la genèse du tissu conjonctif, opérant ainsi cette transformation du tissu glandulaire en tissu conjonctif amplement démontrée dans le foie, par MM. Kelsch et Kiener et dans le rein, par MM. Charcot et Gombault, Kelsch et Kiener. Il nous a même paru que la néoplasie conjonctive trouvait dans ce procédé une de ses sources les plus importantes.

La même évolution paraît se produire à un moment donné dans les amas épithéliaux qui encombrent les conduits excréteurs ainsi qu'on en peut juger par l'examen de la glande, 15 mois après la ligature. Là, en effet, on constate une multiplication nucléaire très active dans les cellules épithéliales et l'on peut suivre l'évolution ultérieure des noyaux mis en liberté qui fournissent encore les éléments à une formation conjonctive se substituant peu à peu au tissu épithélial.

Lésions du tissu conjonctif. — Si la transformation scléreuse de la glande dérive pour une large part des modifications évolutives subies par l'épithélium glandulaire et canaliculaire on ne saurait dire toutefois qu'elle ne reconnaît point

d'autre origine. Le tissu conjonctif constituant de l'organe est aussi le siège d'altérations qui concourent au même but. Quarante heures après la ligature le tissu cellulaire sous-séreux, péri-lobulaire et intra-lobulaire apparaît infiltré par une matière granuleuse à laquelle se mélangent de nombreux leucocytes ; les fibres deviennent œdémateuses et les cellules plates sont gonflées. Plus tard, au septième jour, les travées conjonctives sont parsemées d'éléments embryonnaires souvent groupés autour des vaisseaux, de petites cellules arrondies à protoplasma rosé, de cellules fusiformes, qui, les jours suivants, marchent rapidement vers une organisation plus avancée. Simultanément les éléments glandulaires réagissent à leur manière et du concours de ces deux processus différents par leur origine, mais identiques dans leurs résultats, dérive la transformation scléreuse de la glande.

A l'hyperplasie conjonctive succède une période de regression qui se caractérise par la transformation adipeuse du tissu. C'est là un fait signalé par Pawlow[1], c'est aussi ce qui résulte de notre dernière observation où l'on voit la graisse se substituer d'une façon presque complète au tissu fibreux dans le lobe mésentérique et une partie du lobe splénique.

Lésions des vaisseaux. — Les vaisseaux ne restent pas indifférents au milieu de ce travail de transformation. Comme Charcot et Gombault[2], Chambard[3], Straus et Germont[4], Aufrecht[5] l'ont constaté après leurs ligatures, les vaisseaux de la glande sont altérés : dilatation des veines, bourgeons d'endartérite, périartérite. Mais il ne nous a pas paru qu'il y ait là rien de systématique et même ces lésions sont trop tardives pour avoir une part dans la sclérose dont elles seraient plutôt une conséquence ou un phénomène accessoire.

Pathogénie. — La sclérose du pancréas est, d'après ce qui précède, la suite naturelle de la ligature du canal de Wirsung.

[1] Pawlow, *Analyse in Revue des sciences médicales*, t. XII, p. 50.

[2] Charcot et Gombault, *Archives de physiologie*, 1876.

[3] Chambard, *Archives de physiologie*, 1877.

[4] Straus et Germont, Lésions histologiques du rein chez le cobaye après la ligature de l'uretère (*Archives de physiologie*, 1882).

[5] Aufrecht, Cité par Strauss et Germont dans le mémoire précédent.

Le pancréas se comporte donc comme le foie (Charcot et Gombault), comme le rein (Aufrecht), comme la parotide[1] (Arnozan et Vaillard), lorqu'on lie les canaux excréteurs de ces glandes, et il ne se dérobe pas à la loi de pathologie générale qui semble résulter de la conformité des résultats énoncés par ces différents observateurs. Mais, contrairement à eux, Straus et Germont ayant lié un uretère à des cobayes ont obtenu l'*ectasie pure et simple* des tubuli sans la moindre trace de sclérose. Ils attribuent ce résultat à l'emploi de la méthode antiseptique dans leurs opérations et croient que si d'autres expérimentateurs ont obtenu des scléroses glandulaires c'est parce que la non observation de la méthode antiseptique permettait l'introduction dans la plaie de germes virulents, de microbes dont la présence amenait l'inflammation interstitielle de la glande et altérait ainsi les résultats de l'expérience. Quelle application devons-nous faire à nos résultats du jugement énoncé par ces deux savants auteurs? Les cirrhoses pancréatiques que nous avons obtenues sont-elles le résultat de la ligature même ou de la septicité des plaies que nous avons faites?

Qu'il nous soit permis de rappeler tout d'abord que nos opérations ont été pratiquées sinon suivant le rite absolu de Lister, du moins avec de grandes précautions antiseptiques : lavage phéniqué des mains des opérateurs, de la peau des opérés et des instruments, lavage phéniqué de la plaie, occlusion complète. Il nous a manqué le spray, le pansement et quelquefois le catgut, non parce que nous n'attachons pas d'importance à ces trois points, mais parceque nous nous sommes trouvés dans l'impossibilité matérielle de les réaliser. Mais la lecture du mémoire de MM. Straus et Germont nous ayant appris qu'eux-mêmes n'avaient usé ni du spray, ni du pansement au protective, à la gaze et au mackintosh, il en résulte que nous nous sommes trouvés dans les mêmes conditions que ces observateurs. Nous pouvons donc affirmer que nos opérations ont été antiseptiques dans le sens formulé par

[1] Arnozan et Vaillard, Lésions de la parotide consécutives à la ligature du canal de Sténon. *Société de Biologie*, 1881.

ces derniers; et si les pancréas de nos lapins ont été sclérosés alors que les reins des cobayes ne l'ont pas été, c'est qu'il faut chercher ailleurs que dans la septicité de la plaie les causes de la transformation organique.

D'autres considérations nous engagent encore à penser ainsi. Quel que soit le milieu où nos animaux aient vécu après leur opération: dans des cages fétides, dans des jardins aérés ou sur les bords de la mer, quelles qu'aient été en un mot, en dehors de l'opération même, les conditions d'infection ou de non infection, les résultats ont été les mêmes; et le degré de sclérose dépendait, non pas des conditions hygiéniques du milieu ambiant, mais de la date de la ligature.

En comparant les travaux cités plus haut, sauf celui d'Aufrecht que nous n'avons pas eu entre les mains, nous avons remarqué que, pour une opération identique, la ligature du canal excréteur, la sclérose présentait dans son intensité et sa précocité les variations les plus considérables: nulle dans le rein (Straus et Germont), tardive et peu développée dans la parotide (Arnozan et Vaillard), rapide et intense dans le foie (Charcot et Gombault, Chambard), plus rapide encore dans nos pancréas. Il y a dans cette inégalité quelque chose de tout particulier, et peut-être en trouvera-t-on la cause dans la nature du liquide secrété et retenu dans la glande par la ligature. La salive contient des ferments, elle en contient à coup sûr moins que la bile et le suc pancréatique, elle en contient plus que l'urine; et il se trouve justement que la parotide se sclérose moins que le foie et le pancréas, tandis que le rein ne se sclérose pas du tout. Avec MM. Straus et Germont, cherchant dans la présence d'un ferment la cause de ces cirrhoses nous serions disposés à croire qu'il vient non pas de l'extérieur mais du liquide même, et que les qualités du liquide ont une grosse part d'influence sur les lésions qui se produisent après l'arrêt dans son écoulement. Ce n'est là qu'une simple vue de l'esprit bien difficile à étayer par ailleurs.

Nous passons sous silence l'hypothèse de Wickham Legg (propagation de l'irritation due à la ligature le long des con-

duits); elle nous paraît suffisamment condamnée par les auteurs qui l'ont étudiée. Nous résumerons ainsi nos recherches :

Chez le lapin la ligature du canal de Wirsung détermine dans le pancréas des lésions multiples, dilatation générale des conduits, troubles d'évolution de l'épithélium glandulaire, prolifération conjonctive qui aboutissent à la disparition de l'organe par transformation scléreuse.

LÉGENDE EXPLICATIVE DES FIGURES DE LA PLANCHE VI.

Figure I. — Figure demi-schématique représentant une coupe de lobe splénique du pancréas de lapin à l'état normal (ocul. 1, obj. 2 de Verick).

a. Conduits excréteurs.
b, *b*, *b*. Acini.
c. Trainées conjonctives périlobulaires.

Figure II. — Coupe du lobe splénique. — Altération au quatorzième jour après la ligature (oc. 1, obj. 2).

a. Tissu conjonctif.
b. Canalicules dilatés, obstrués par des amas épithéliaux.
c. Canalicule dilaté rempli par un bouchon colloïde.
d. Noyaux libres, petites cellules arrondies, cellules fusiformes résultant du retour à l'état embryonnaire des cellules pancréatiques.

Figure III. — Coupe du lobe splénique. — Altérations au dix-septième mois après la ligature (oc. 1. obj. 2).

a. Tissu conjonctif.
b. Cordon fibreux vestige d'un gros conduit pancréatique présentant à son centre un petit orifice bordé de quelques cellules épithéliales.
c. Canalicules dilatés, obstrués par des amas épithéliaux.
d. Conduits canaliculaires dont l'épithelium évolue vers la formation conjonctive.
e. Artérioles dont les tuniques sont épaissies.
f. Vésicules adipeuses.

Fig. 1

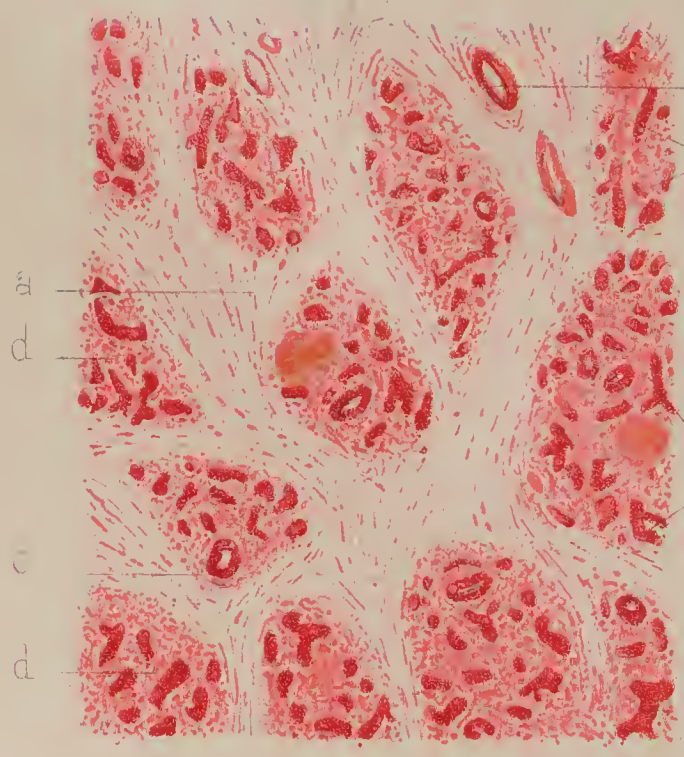



Fouquez & Terre del. Nicolet lith.

Collaert Sculp.

III

NOTE SUR LES MICROBES DU PHLEGMON CUTANÉ ET SUR LEUR SIÈGE,

Par **V. CORNIL**,

Professeur d'anatomie pathologique à la Faculté de médecine [1].

(Planche VII).

Examen du pus. — Le pus de phlegmons cutanés venus à la suite d'une contusion, avec ou sans solution de continuité de la peau, ou d'une lymphangite superficielle consécutive à une plaie, recueilli à la première incision faite par le chirurgien, contient toujours des bactéries, d'après mon observation personnelle. On peut s'assurer que ces bactéries du pus sont loin d'avoir toutes la même dimension, ni la même forme, ni la même disposition.

Le meilleur moyen pour les étudier consiste à recueillir avec toutes les précautions d'usage un fragment de goutte qu'on étale en l'écrasant entre deux lamelles fines de verre, puis on sépare les deux lamelles l'une de l'autre par glissement, on les laisse sécher, ce qui se fait en un instant, et on les place pendant un quart d'heure ou une demi-heure dans une solution de fuchsine. Nous nous servons, soit de la solution d'huile d'aniline dans l'eau distillée à laquelle on ajoute

[1] Travail du laboratoire d'anatomie pathologique de la Faculté.

une teinture concentrée de chlorhydrate de rosaniline dans l'alcool absolu (liquide de Ehrlich), soit de teinture de chlorhydrate de rosaniline. Après avoir été colorée, la lamelle est lavée dans l'eau distillée et dans l'alcool absolu, puis séchée de nouveau ou imbibée d'essence de girofle, et enfin montée dans le baume de Canada.

De pareilles préparations, examinées avec un objectif 12 à immersion homogène de Vérick et l'oculaire 2, montrent des micrococci en chaînettes, ou deux par deux (diplococci), ou isolés. Ces micro-organismes ont un volume très variable. On trouve d'abord des chaînettes composées de 4 à 20 ou même 30 et 40 micrococci. Ceux-ci sont tantôt isolés, tantôt réunis deux par deux dans une même chaînette, de telle sorte que leur série linéaire présente d'abord trois ou quatre ou un plus grand nombre de micrococci ronds, puis un ou plusieurs diplococci, puis de nouveaux microbes isolés. Les micrococci isolés ou deux par deux présentent souvent, dans les chaînettes, une forme aplatie, lenticulaire (Pl. IV, *fig.* 1, *b*). Les deux segments d'un diplococcus sont, par exemple, aplatis l'un contre l'autre comme en *a* ou bien une série de microbes sont aplatis comme en *b* (Pl. IV, *fig.* 1). Les éléments qui constituent une même chaînette sont inégaux comme diamètre, les uns mesurant, par exemple, le double ou le triple des autres. Les micro-organismes les plus volumineux se trouvent tantôt à l'une des extrémités de la chaînette, tantôt irrégulièrement placés suivant sa longueur. Quelquefois, à l'une des extrémités d'une chaînette, il existe une série de tout petits microbes comme en *d*. Le diamètre de ces microbes en chaînettes, mesuré sur les lamelles desséchées, colorées et montées dans le baume, varie approximativement de 0μ,2 ou 0μ,4 à 0μ, 6.

Les chaînettes sont tantôt presque rectilignes ou légèrement infléchies, tantôt coudées en crosse ou en S. Nous avons réuni dans la figure 1 quelques-unes de leurs formes les plus habituelles. Quelquefois on voit plusieurs chaînettes réunies et qui se croisent ou qui forment un petit amas.

On rencontre aussi quelquefois des amas de micrococci ou

de diplococci réunis et occupant une étendue arrondie de 6 à 10 μ comme en *e* (*fig.* 1).

Souvent aussi ces mêmes micro-organismes siègent dans le protoplasma de la cellule, ainsi que cela se voit en *n* ou à la limite des noyaux comme en *f*, *f*. Les microbes contenus dans le protoplasma des cellules et autour des noyaux sont en général d'une très grande exiguité, de 0μ, 2 en moyenne. Ils sont le plus souvent réunis deux à deux ou par trois.

Dans le pus examiné au moment de la première ouverture d'un abcès, quelle qu'en soit la cause, j'ai toujours trouvé des bactéries. La cause des abcès consistait tantôt en une affection générale, infection purulente, accidents post-puerpéraux, traumatisme chirurgical, lymphangite, tantôt en une affection locale dans laquelle le foyer n'avait jamais eu de communication avec l'air ambiant (contusion sans solution de continuité de la peau, abcès du sein consécutif à la cessation de l'allaitement). Pour expliquer la production des bactéries dans le pus dans ces derniers faits, on pourrait supposer que les microbes de la suppuration existent normalement en petit nombre dans les liquides de l'économie, qu'ils sont sans action nocive sur les tissus normaux, mais qu'ils se multiplent et déterminent la suppuration lorsque des tissus mortifiés ou lésés ne leur opposent plus une résistance suffisante.

Pour constater le siège précis des bactéries dans le tissu du derme et dans le tissu cellulaire sous-cutané atteints d'une suppuration diffuse, je me suis servi de petits fragments de la peau enlevés sur le vivant, au bord de la première incision faite pour donner issue au pus. Ces fragments, qui m'ont été donnés par mes excellents collègues MM. Verneuil et Polaillon, ont été immédiatement placés et durcis dans l'alcool.

Les coupes, colorées au violet de méthyle B, ont été examinées dans le baume avec un objectif n° 12 à immersion homogène de Vérick.

Dans le phlegmon profond, le tissu conjonctif sous-dermique et le tissu cellulo-adipeux sont le plus fortement atteints par l'inflammation phlegmoneuse, qui se termine par leur mortification. Dans les vaisseaux qui sont souvent le siège d'une thrombose, dans les globules blancs qui y sont contenus,

dans l'exsudat inflammatoire, dans les cellules lymphatiques migratrices et dans les cellules fixes tuméfiées du tissu conjonctif envahi, j'ai trouvé une grande quantité de micrococci, soit isolés, soit, ce qui est le plus ordinaire, réunis par deux, ou en petites chaînettes. Ces organismes étaient tout petits et on ne rencontrait pas, au milieu même des tissus, les grandes chaînettes composées de gros micrococci ou diplococci semblables à ceux que nous venons de décrire dans le pus. Dans l'appréciation du volume des bactéries il faut, d'ailleurs, tenir grand compte de leur contraction par l'alcool employé dans les préparations. Ainsi, la préparation fraîche colorée simplement en faisant passer entre la lame et la lamelle de verre une goutte de la solution colorée montre des bactéries plus grosses que celles qu'on observe après dessiccation, coloration et traitement par l'alcool. A plus forte raison, lorsque des fragments de la peau ont été durcis d'abord dans l'alcool, et qu'ensuite les coupes ont été colorées puis décolorées et déshydratées par l'alcool et par l'essence de girofle, les microbes sont-ils devenus beaucoup plus petits ?

Voici le détail des lésions observées sur les coupes :

Phlegmon profond. — A la périphérie du foyer de suppuration, dans les parties où l'inflammation est peu intense, les vaisseaux, les petites veines surtout, les capillaires quelquefois (*a*, *fig.* 2), montrent souvent une coagulation de fibrine au milieu de laquelle il existe quelques petits diplococci ou des chaînettes de ces éléments. Les chaînettes sont généralement formées elles-mêmes par des diplococci. Les cellules lymphatiques situées au milieu du trhombus fibrineux intravasculaire contiennent quelquefois aussi des bactéries.

Le tissu cellulo-adipeux, avant de présenter aucune trace d'inflammation, montre des bactéries situées le long des fibrilles minces qui circonscrivent les grandes cellules adipeuses (*b*, *fig.* 2). A un degré un peu plus avancé de la lésion, dans les points plus rapprochés du foyer inflammatoire, quelques cellules lymphatiques s'observent, avec des bactéries, dans les espaces interfasciculaires du tissu dermique ou sous-dermique et autour des vésicules adipeuses. Le protoplasme

des cellules fixes du tissu conjonctif situées à la surface des faisceaux se tuméfie, ainsi que celui des cellules adipeuses.

Lorsque l'infiltration du tissu conjonctif par l'exsudat inflammatoire s'accuse davantage, on voit, entre les faisceaux minces qui entourent les lobules adipeux, de petits îlots de cellules migratices avec leurs noyaux arborescents ; dans le le protoplasme de ces cellules rondes, à leur surface et autour d'elles (*c*, *c*, *fig.* 2), il existe de très nombreux diplococci ou même de petites chaînettes de trois à six microbes.

Dans les espaces interfasciculaires du derme, les cellules fixes sont encore reconnaissables, tantôt appliquées contre les faisceaux, tantôt détachées ou tout au moins très tuméfiées.

Dans ces espaces on voit de nombreux micro-organismes deux par deux ou trois par trois libres (*c*, *fig.* 3), et des cellules migratrices *b*, *b*, qui contiennent parfois les mêmes éléments. Les cellules fixes non tuméfiées n'en possèdent généralement pas (*a*, *fig.* 3), mais celles dont le protoplasme est devenu clair, hydropique et globuleux en renferment presque toujours un grand nombre.

Souvent les espaces interfasciculaires de la base du derme et du tissu sous-cutané sont dilatés au point d'être transformés en de petites cavités limitées par des faisceaux fibreux et remplis par un liquide dans lequel se trouvent des filaments de fibrine et des cellules libres. La paroi de ces cavités montre souvent des cellules fixes du tissu conjonctif tuméfiées, faisant une saillie hémisphérique, ovoïdes ou sphéroïdes et plus ou moins détachées de la paroi. Quelques-unes de ces grandes cellules (*c*, *c*, *fig.* 4), sont libres dans la cavité où elles se trouvent avec des cellules migratrices. Les grandes cellules ont un diamètre double ou triple de celui des cellules lymphatiques. Le protoplasme de ces deux espèces différentes de cellules renferme une quantité plus ou moins grande de microbes.

Ainsi, dans telle cellule fixe tuméfiée, on en comptera de vingt à trente, généralement associés deux à deux ; dans une cellule ronde migratrice, de quatre à dix. Ces organismes se trouvent souvent accolés à la surface des cellules. Il est très facile de s'assurer qu'ils siègent dans les cellules, car, celles-ci

se trouvant isolées dans un liquide, on distingue assez bien les grains qui sont à leur périphérie ou dans leur intérieur, surtout avec le grossissement considérable que nous avons employé (obj. 12 à immersion homogène de Vérick, oc. 2).

Dans ces espaces interfasciculaires, les cellules commencent déjà à subir des modifications de nutrition qui aboutiront à leur mortification. A la place du noyau ovoïde unique des grandes cellules fixes, on voit une série de grains se colorant comme la substance du noyau. Ces grains sont tantôt arrondis, de 1 à 2 ou 3 μ, tantôt irréguliers et anguleux, au nombre de 5 à 10 par cellule.

Ces granules de nucléine sont faciles à distinguer des microbes. Leur coloration, variable, est généralement moins foncée que celle des micro-organismes ; leur centre est souvent plus clair que leurs bords. Leur grosseur est très variable. Au contraire, les microbes sont tous à peu près de même diamètre ; leur forme est identique, leur coloration uniforme ; ils sont formés d'une substance homogène, brillante, et ils sont beaucoup plus petits que les granules précédents[1]. Leur diamètre, sur la coupe des pièces durcies par l'alcool, varie de 0μ,2 à 0μ,3. Dans les grandes cellules qui présentent des fragments de nucléine, on peut encore souvent reconnaître une figure qui se rapporte au noyau. Mais ce dernier est petit, mal coloré (*n'*, *fig.* 4), irrégulier, quelquefois anguleux. Dans d'autres cellules, qui sont alors complètement mortifiées, le noyau et les grains de nucléine sont tout à fait pâles, si bien qu'ils se reconnaissent à peine au milieu du protoplasme transparent de la cellule. On observe tous les intermédiaires de ce passage des cellules de la vie à la mort.

Les cellules lymphatiques migratrices subissent des lésions de nutrition absolument identiques. On y trouve de trois à cinq petits noyaux ronds qui sont colorés très nettement sur certaines et qui sont pâles sur d'autres. Ainsi ces lésions, qui

[1] Pour distinguer d'une façon absolue les micrococci d'avec les granulations des noyaux, on colore d'abord les coupes au violet B, puis on les passe dans une solution d'iodure de potassium iodé, et ensuite on les teint par l'éosine. On décolore les coupes avec l'alcool et l'essence de girofle. Les micrococci sont tous colorés en violet et les noyaux, cellules et fibres en rouge.

commencent par l'entrée des bactéries dans le protoplasme, aboutissent à la mortification des cellules.

Cette nécrose de l'exsudat du phlegmon est encore plus marquée dans les parties profondes, tout à fait infiltrées de pus. Là, on ne voit plus que des fragments de noyaux ayant les formes les plus irrégulières, des bactéries libres, des faisceaux isolés et des filaments fibreux dissociés couverts de bactéries.

Si l'examen porte sur la peau à peine congestionnée et non encore atteinte par l'inflammation, au moment où elle est soulevée et envahie par un foyer purulent venu des parties profondes, on trouve des diplococci entre les faisceaux du tissu conjonctif de la base du derme. Cependant les cellules fixes de ce tissu sont normales et il n'y a pas encore de cellules lymphatiques en migration, de telle sorte que l'invasion des microbes, à la périphérie du foyer, précède la migration des cellules et l'extension de l'exsudat inflammatoire.

Lymphangite suppurative superficielle. — Dans les inflammations suppuratives superficielles de la peau qui sont désignées sous le nom de lymphangite et qui succèdent généralement à une plaie cutanée, on trouve les mêmes micro-organismes dans le pus et dans les tissus enflammés examinés sur des coupes ; seulement leur siège est différent de celui du phlegmon profond. On en rencontre en effet une quantité considérable dans les couches superficielles de la peau, dans le réseau papillaire, entre les fibrilles serrées des papilles et entre les faisceaux de la surface du derme. Comme dans les couches profondes, les micro-organismes, généralement associés deux par deux, sont libres ou situés dans les cellules migratrices et dans les cellules fixes tuméfiées. A un moment donné il se fait une migration de cellules lymphatiques en nombre considérable dans le corps muqueux de Malpighi, en même temps que l'épiderme se ramollit et se détache partiellement sous l'influence du liquide et des cellules venues des papilles. Les cellules migratrices et le liquide entraînent avec eux des micrococci qu'on peut voir après la coloration par le violet B, sur les coupes, dans les couches épidermiques.

EXPLICATION DES FIGURES DE LA PLANCHE VII.

Fig. 1.

Préparation de pus desséché sur une lamelle et coloré par la fuchsine.

a, chaînette composée de diplococci et de micrococci dont la partie terminale est formée à droite par de très petits microbes.

b, chaînette plus longue, dont beaucoup de micro-organismes sont aplatis et enticulaires.

c, chaînette formée par des microbes plus volumineux : en *d*, la chaînette se continue avec de très petits microbes.

e, amas de diplococci; *f*, *f*, cellules dont le protoplasma contient des microbes : en *n*, le protoplasma est bien évident et rempli aussi de micro-organismes. Les noyaux de ces cellules sont arborescents. Les noyaux *m* et *p* présentent des divisions séparées par des étranglements. (Grossissement. — obj. 12 à immersion de Vérick, oc. 2.)

Fig. 2.

Coupe du tissu cellulo-adipeux

a, capillaire avec ses cellules endothéliales et un contenu fibrineux dans lequel on voit des microbes réunis en une chaînette de trois.

b, microbes en chaînette le long des cloisons qui séparent les cellules adipeuses ; *c*, cellules lymphatiques contenant beaucoup de microbes et situées au pourtour d'une cellule adipeuse ; *m*, cellule tuméfiée. (Même grossissement.)

Fig. 3.

Coupe du tissu conjonctif sous-cutané. Les faisceaux *m* sont pâlis et minces on voit en *a* une cellule fixe qui n'est pas altérée. Les espaces interfasciculaires contiennent des cellules lymphatiques à noyaux arborescents *b*, et de nombreux microbes accolés deux par deux ou en chaînettes. (Même grossissement.)

Fig. 4.

Section du tissu conjonctif de la partie moyenne du derme.

a, faisceau du tissu conjonctif limitant un espace interfasciculaire très dilaté. Les éléments contenus dans cet espace sont des cellules fixes très volumineuses, globuleuses *c*, *c*, *c*, renfermant des diplococi ou des chaînettes et en même temps des fragments de noyaux. Ces derniers sont bien colorés comme en *n* ou presque incolores comme en *n'*, *d*, cellules migratrices contenant plus ou moins de microbes. En *d'* on voit des cellules dont les noyaux sont pâlis.

f', fibrine. Même grossissement.

Tous les dessins ont été faits à la chambre claire.

Imp. Lemercier & Cie Paris

Nicolet lith.

IV

RECHERCHES EXPÉRIMENTALES ET HISTOLOGIQUES SUR LA NATURE DU LUPUS,

Par MM. **V. CORNIL** et **H. LELOIR.**

(Planche VIII).

Nous n'avons pas à faire ici l'historique des opinions qui ont été émises à différentes époques sur la nature du lupus.

Nous savons que pour les uns cette affection est une tuberculose locale : telle est l'opinion de Friedländer, Kœster, Besnier, etc. Pour les autres, au contraire (Hardy, Vidal, Pick, Baumgarten, etc.), le lupus est une affection qui ne présente avec la tuberculose que certaines analogies morphologiques [1].

Devant des opinions si différentes nous avons eu recours à l'expérimentation et à la recherche des bacilles pour essayer d'éclaircir la question. Nous avons cherché à résoudre les propositions suivantes :

1° Le lupus inoculé présente-t-il ce caractère essentiel des

[1] Nous conseillons de lire, au point de vue de l'historique de la question, les revues critiques faites par deux médecins de mérite, défendant l'un la première de ces opinions, et l'autre la deuxième. Nous voulons parler de l'excellente revue d'Hippolyte Martin, intitulée « Étude critique des opinions diverses qui ont cours aujourd'hui dans la science sur la nature et l'étiologie du Lupus », et parue le 25 novembre 1883 dans les *Annales de Dermatologie*, et de la revue de Brocq, intitulée « Des rapports du Lupus et de la tuberculose », parue le 13 octobre 1883, dans le *Journal de Médecine de Paris*.

tubercules, de se reproduire et d'amener une infection généralisée.

2° Trouve-t-on dans le lupus les bacilles qui, depuis les travaux de Koch, Baumgarten, Cornil et Babes, Weigert, etc., paraissent être l'élément spécifique du tubercule ?

1° INOCULATIONS.

Les inoculations ont été faites à l'hôpital Saint-Louis dans le service clinique de M. le professeur Fournier, en nous entourant de toutes les précautions nécessaires sur lesquelles l'un de nous a longuement insisté antérieurement [1]. Nous avons inoculé des fragments de *lupus tuberculeux* non traité et non ulcéré recueillis sur les sujets vivants et indemnes de toute autre manifestation tuberculeuse. Nous avons aussi inoculé quelques morceaux de lupus érythémato-acnéique et érythémato-tuberculeux.

Ces inoculations ont été pratiquées en s'entourant de toutes les précautions antiseptiques ordinaires. Nous avons surtout employé des cobayes comme sujets d'expériences.

Nous avons eu recours à l'inoculation intra-péritonéale déjà employée par l'un de nous à propos du lupus (Leloir, Recherches sur l'inoculation du lupus, *Société de biologie*, 1882).

Nous avons aussi inoculé 4 lapins dans la chambre antérieure de l'œil avec des produits lupeux. Enfin nous avons inoculé un cochon de lait sous la peau de l'oreille et sous la peau du pli de l'aine avec des morceaux de lupus tuberculeux.

Tous les animaux inoculés ont été séparés par catégories dans les cages et baraquements parfaitement aménagés du service de la clinique de M. le professeur Fournier. Ils s'y trouvent dans des conditions hygiéniques excellentes.

Chaque animal inoculé est enfermé dans une cage spé-

[1] H. Leloir, Recherches sur l'inoculation du lupus (*Comptes rendus de la Société de Biologie*, 30 décembre 1882).

ciale avec un ou deux témoins non inoculés. Les cages des animaux morts spontanément ou sacrifiés sont soigneusement flambées et lavées à l'acide phénique avant de recevoir de nouveaux occupants.

Voici les résultats que nous avons obtenus et qui ne sont que le complément et le développement d'une note que nous avons publiée à la Société de Biologie (Cornil et H. Leloir, Recherches expérimentales et histologiques sur le lupus (*Comptes rendus de la Société de Biologie*, 28 juillet 1883).

A. *Inoculations intrapéritonéales du lupus tuberculeux chez 14 cobayes.*

Voici brièvement résumés les résultats obtenus chez les cobayes inoculés avec du lupus tuberculeux.

N° 1 (NÉGATIF). — Inoculé le 6 novembre 1882 avec un morceau de lupus tuberculeux ancien de la face recueilli sur la malade n° 26 de la salle Henri IV, service de M. le professeur Fournier.

L'animal est tué le 1er janvier 1883.

La plaie de la paroi abdominale est absolument cicatrisée. On trouve contre la paroi abdominale, au point d'inoculation, un petit foyer caséeux et enkysté par des fausses membranes : c'est le nodule lupeux d'inoculation.

Tous les viscères sont absolument sains. Nulle part on ne trouve la moindre trace de tubercule.

N° 2 (NÉGATIF). — Inoculé le 6 novembre 1882 dans le péritoine avec un morceau de lupus tuberculeux de la malade précédente.

Tué le 22 décembre 1882.

On retrouve le nodule inoculé au milieu des anses intestinales sous forme d'une espèce de séquestre gris-jaunâtre enkysté par des fausses membranes denses. Nulle part on ne trouve la moindre trace de tubercule.

N° 3 (NÉGATIF). — Inoculé le 16 novembre 1882 avec un morceau de lupus tuberculeux ancien de la face du malade n° 11 de la salle Saint-Louis, service de M. le professeur Fournier.

Le 7 décembre 1882, l'animal, bien portant en apparence, est trouvé mort d'indigestion dans sa cage. La plaie de la paroi abdominale est

[1] Nous tenons à remercier ici M. le professeur Fournier, MM. les docteurs Besnier et Vidal, médecins de l'hôpital Saint-Louis, et M. Taurin, externe des hôpitaux, de l'obligeance qu'ils ont mise à nous aider dans nos recherches.

entièrement cicatrisée. On retrouve le nodule d'inoculation sous forme de bourbillon gris jaunâtre enkysté par des fausses membranes au milieu des anses intestinales et fortement vascularisé par des vaisseaux provenant du mésentère.

Nulle part on ne trouve la moindre trace de tubercule. Quelques îlots congestifs à la surface des poumons.

N° 4 (NÉGATIF). — Inoculé le 16 décembre 1882 avec un morceau de lupus tuberculeux ancien recueilli sur l'avant-bras de l'infirmier du service du Dr Besnier.

Tué le 27 mars 1883.

L'incision de la paroi abdominale est complètement cicatrisée. Le nodule d'inoculation est représenté par un petit amas grisâtre, gros comme un pois, sans nodule caséeux central. On ne trouve de trace de tubercule nulle part.

N° 5 (NÉGATIF). — Le 16 décembre 1882 un petit cobaye mâle est inoculé dans le péritoine par injection au moyen d'une seringue de Pravaz avec de l'eau légèrement salée dans laquelle on a écrasé un morceau de lupus tuberculeux de la face provenant de la malade n° 31 de la salle Henri IV, service de M. le professeur Fournier.

L'animal est sacrifié le 27 mars 1883.

Nulle part on ne trouve trace de tubercule.

N° 6 (POSITIF). — Le 23 décembre 1882, un cobaye est inoculé avec un morceau de lupus scléreux de la face recueilli sur une jeune malade de la policlinique du Dr Vidal.

L'animal, qui maigrissait depuis quelque temps est sacrifié le 2 juin 1883.

A l'ouverture de l'abdomen on constate une péritonite tuberculeuse des plus accentuées. La rate, augmentée de volume, est entièrement farcie de nodules tuberculeux gros comme des têtes d'épingle, réunis en îlots, et dont quelques-uns sont complètement caséifiés. Le foie présente à sa surface et dans son épaisseur une grande quantité de granulations tuberculeuses miliaires, et au niveau de sa face antérieure trois à quatre plaques complètement caséifiées du volume d'une lentille environ.

Les poumons sont farcis de masses tuberculeuses variant du volume d'une tête d'épingle à celui d'un petit pois, et constituant ici des granulations grises et là des tubercules complètement caséifiés.

Des coupes des organes ainsi tuberculisés, examinés d'après les procédés de coloration de Ehrlich, démontrèrent dans ces tubercules la présence de *bacilles*, en petit nombre, il est vrai.

INOCULATIONS EN SÉRIE. — Le jour même un 2e cobaye fut inoculé avec un fragment de la rate tuberculeuse. Il mourut spontanément le 5 juillet 1883 : à l'autopsie on constata les lésions d'une tuberculose généralisée.

Le 5 juillet, un 3e cobaye fut inoculé avec un fragment du poumon

tuberculeux du cobaye 6 *bis*. Il fut tué le 27 juillet : à l'autopsie on constata une péritonite tuberculeuse accentuée avec tubercules miliaires et même jaunâtres dans la rate et dans le foie. Il n'existait que de très rares tubercules dans le poumon.

Tous ces tubercules contenaient des *bacilles*.

Le même jour un 4e cobaye fut inoculé avec un morceau de la rate tuberculeuse de ce cobaye. C'était un cobaye excessivement vigoureux qui mourut le 20 novembre 1883. A l'autopsie on constata une tuberculose miliaire généralisée des plus accentuées.

Un 5e et dernier cobaye, inoculé le jour même avec des fragments de la rate tuberculeuse du précédent, mourut également de tuberculose généralisée le 6 janvier 1884.

Telle est la série à laquelle a donné lieu le cobaye n° 6.

Fait intéressant, *une femelle vigoureuse mise dans la cage du cobaye n° 6 quelques jours après l'opération, et fécondée par lui*, mourut de tuberculose généralisée des plus nettes, le 25 juillet 1883.

Un des petits qu'elle avait mis bas le 15 *juin* 1883, *et qui avait été isolé avec ses deux frères, mourut également de tuberculose généralisée* le 20 juillet 1883.

Ses deux frères survivants ont été sacrifiés trois jours après et ne présentaient rien d'anormal.

N° 7 (NÉGATIF). — Le 7 avril 1883, un cobaye est inoculé avec un morceau de lupus tuberculeux de la face de la malade n° 31 de la salle Henri IV (service de M. le professeur Fournier).

Il est *sacrifié* le 25 juillet 1883.

La plaie de l'abdomen est complètement cicatrisée ; on ne retrouve pas le nodule lupeux d'inoculation. Nulle part on ne trouve de tubercule.

N° 8 (POSITIF).— Le 17 avril 1883 un cobaye est inoculé avec un gros morceau du vaste lupus tuberculeux de la fesse du malade n° 10 de la salle Saint-Louis, service de M. le professeur Fournier (*lupus examiné pour la recherche des bacilles. Examen* n° 4. *Nous n'avons pas trouvé de bacilles.*

Il est tué le 25 juillet 1883.

On trouve au milieu des anses intestinales un nodule gros comme une petite noisette, constitué par des fausses membranes denses, et au centre du nodule un îlot ramolli, gros comme un pois.

Tuberculose miliaire aiguë de la rate, du foie et du poumon. Les tubercules pulmonaires contenaient des *bacilles*.

INOCULATIONS EN SÉRIE. — Un 2e *cobaye* est inoculé le même jour avec des morceaux de la rate et du poumon tuberculeux : il meurt de tuberculose généralisée, le 6 septembre 1883.

Un 3e *cobaye* est inoculé le même jour, avec un morceau du poumon tuberculeux du précédent ; il meurt de tuberculose généralisée, le 11 décembre 1883.

Un 4e *cobaye* est inoculé le même jour avec un morceau de la rate tuberculeuse du cobaye précédent : il meurt de tuberculose généralisée, le 12 janvier 1884.

Des coupes des viscères tuberculeux de ce dernier, examinés après coloration, d'après le procédé de Ehrlich, permettaient d'y constater la présence de *nombreux bacilles.*

No 9 (POSITIF). — Un cobaye vigoureux est inoculé le 28 avril 1883, avec un gros morceau du lupus tuberculeux de la fesse du malade no 10 de la salle Saint-Louis, service de M. le professeur Fournier. (*Lupus examiné pour la recherche des bacilles. Examen no 4. Nous n'y avons pas trouvé de bacilles.*)

Il est sacrifié le 25 juillet 1883.

La cicatrisation de la paroi abdominale est complète. On retrouve le nodule lupeux d'inoculation avec les mêmes caractères que dans le cas précédent. Tous les viscères paraissent absolument sains, sauf la rate, qui contient deux petits nodules miliaires jaunes. Trois ganglions mésentériques sont gros comme de gros pois et en apparence tuberculeux : ils ont un aspect homogène, semi-transparent, légèrement gris jaunâtre.

Sur une surface de section, on y trouve un tissu conjonctif avec énormément de cellules dont les noyaux sont, pour la plupart, ovoïdes et volumineux ; en outre, on y distingue quelques cellules géantes. Enfin, on y trouve des *bacilles, mais en très petit nombre :* ainsi, sur une surface de section qui comprend la coupe d'un ganglion, on trouve seulement 2, 3 ou 4 bacilles.

INOCULATIONS EN SÉRIE. — Le même jour, un 2e *cobaye* est inoculé avec les deux tubercules de la rate et l'un des ganglions mésentériques : ce cobaye meurt de tuberculose généralisée, le 1er août 1883.

Un 3e *cobaye* inoculé avec un fragment du poumon tuberculeux du précédent meurt de tuberculose généralisée, le 25 septembre 1883.

Un 4e *cobaye* inoculé avec un fragment de la rate tuberculeuse du précédent meurt de tuberculose généralisée, le 2 décembre 1883.

Les tubercules de ce dernier cobaye, examinés après coloration au moyen du procédé de Ehrlich, contenaient de *nombreux bacilles.*

No 10 (NÉGATIF). — Un cobaye est inoculé, le 5 juin 1883, avec un morceau de lupus tuberculeux de la face d'une malade de la policlinique du Dr Vidal. (*Le lupus a été examiné au point de vue de la recherche des bacilles. Examen no 5. Nous n'y avons pas trouvé de bacilles.*)

Le 28 juillet 1883, on le trouve *mort dans sa cage, la tête dévorée en partie par les rats.*

Les viscères examinés avec soin ne contenaient pas trace de tubercules.

No 11 (NÉGATIF). — Le 5 mai 1883, un cobaye est inoculé avec un morceau de lupus récent siégeant au niveau de la face antérieure de la cuisse droite, et provenant du malade no 68 de la salle des hommes du

service de M. le Dr Besnier; ce malade était en même temps atteint de lupus tuberculeux de la face. (*Le lupus a été examiné au point de vue de la recherche des bacilles. Examen n° 7. Nous n'y avons pas trouvé de bacilles.*)

Ce cobaye, parfaitement bien portant la veille, est *trouvé mort* dans sa cage, le 2 octobre 1883.

Ses viscères ne contenaient pas de tubercules.

Au niveau de la plaie de la paroi abdominale, il existait un îlot de péritonite chronique adhérent à cette paroi, qui, elle-même, était épaissie.

La paroi et l'intestin à ce niveau, examinés au moyen du procédé de Ehrlich, ne contenaient *pas de bacilles.*

N° 12 (POSITIF). — Un cobaye est inoculé, le 7 juin 1883, avec un morceau de lupus tuberculeux de la face de la malade n° 40 de la salle Henri IV (service de M. le professeur Fournier). Ce jeune cobaye est sacrifié le 27 juillet 1883. Il était atteint de *péritonite tuberculeuse* accentuée. La rate était farcie de tubercules. Le foie contenait également quelques tubercules miliaires jaunes. Le poumon ne contenait que de très rares tubercules miliaires.

INOCULATIONS EN SÉRIE. — Un 2e cobaye est inoculé le même jour avec un fragment de la rate tuberculeuse : il meurt de tuberculose généralisée, le 30 août 1883.

Un 3e cobaye, inoculé immédiatement avec un fragment du poumon tuberculeux du précédent, meurt de tuberculose généralisée, le 5 novembre 1883.

Un 4e cobaye, inoculé immédiatement avec un fragment du poumon tuberculeux du précédent, meurt de tuberculose généralisée, le 28 janvier 1884.

N° 13 (NÉGATIF). — Un cobaye est inoculé, le 1er décembre 1882, avec un fragment du lupus tuberculeux de la face de l'infirmier du Dr Besnier.

Il est tué le 3 janvier 1884.

Ses viscères étaient absolument sains, et nulle part on ne trouvait trace de tubercules.

N° 14 (POSITIF). — Un cobaye est inoculé, le 5 mars 1883, avec un morceau de lupus tuberculeux de la face, datant de dix ans, recueilli sur une femme qui venait se faire soigner à la policlinique de M. le professeur Fourni r

Ce cobaye meurt spontanément, fortement amaigri, le 30 juin 1883 : tous ses viscères étaient farcis de tubercules.

INOCULATIONS EN SÉRIE. — Le même jour, un 2e cobaye est inoculé avec un morceau du poumon tuberculeux du précédent : il meurt de tuberculose généralisée, le 3 septembre 1883.

Le même jour, un 3e cobaye est inoculé avec un morceau de la rate tuberculeuse du cobaye précédent : il meurt de tuberculose généralisée, le 10 décembre 1883.

Le même jour, un 4e cobaye est inoculé avec un morceau du poumon tuberculeux du cobaye précédent : il meurt de tuberculose généralisée, le 9 février 1884.

En somme, sur 14 cobayes inoculés avec du lupus tuberculeux :

5 *ont été atteints, au bout d'un temps variable, de tuberculose généralisée des plus nettes* : ce sont les nos 6, 8, 9, 12 et 14.

Le n° 6, inoculé le 23 décembre 1882, a été tué le 2 juin 1883. Ses tubercules contenaient des bacilles. Il a été le premier terme d'une série de 5 cobayes tous atteints de tuberculose généralisée par inoculation.

Une femelle qu'il avait fécondée et un des jeunes provenant de cet accouplement sont morts de tuberculose généralisée.

Le n° 8, inoculé le 17 avril 1883, est tué le 25 juillet 1883. Ses tubercules contenaient des bacilles.

Il a été le premier terme d'une série de 4 cobayes tous atteints de tuberculose généralisée par inoculation. Le dernier terme de cette série contenait de nombreux bacilles. Ce lupus avait été examiné antérieurement, au point de vue de la recherche des bacilles. (Examen n° 4.)

Le n° 9, inoculé le 28 avril 1883, est tué le 25 juillet 1883. Il présentait déjà de petits nodules miliaires dans la rate et des ganglions mésentériques gros comme des pois, en apparence tuberculeux, et contenant des bacilles.

Il a été le premier terme d'une série de 4 cobayes tous atteints de tuberculose par inoculation. Les tubercules de celui qui représente le dernier terme de la série contenaient de nombreux bacilles. Ce lupus a été examiné au point de vue de la recherche des bacilles. (Examen n° 4.)

Le n° 12, inoculé le 7 juin 1883, est tué le 27 juillet 1883. Il a été le premier terme d'une série de 4 cobayes tous atteints de tuberculose par inoculation.

Le n° 14, inoculé le 5 mars 1883, meurt spontanément le 30 juin 1883.

Il a été le premier terme d'une série de 4 cobayes tous atteints de tuberculose par inoculation.

Ainsi donc, sur 14 cobayes inoculés, 5 fois l'inoculation a été suivie de tuberculose généralisée. Restent 9 inoculations dans lesquelles les animaux ne présentaient pas de tubercules à l'autopsie.

Mais il faut noter qu'aucun de ces animaux n'est mort spontanément; ils ont tous été tués ou sont morts accidentellement : l'un, le n° 3, est mort d'indigestion le 31e jour, et l'autre, le ne 10, a été tué par les rats, le 54e jour.

Or, il faut noter que, en général, les cobayes inoculés de tuberculose ne vivent pas, en moyenne, au delà de 50 à 70 jours. Cependant, dans certains cas, ainsi que le remarque Hippolyte Martin, des cobayes inoculés avec du tubercule vrai peuvent survivre cinq, six et même sept mois à l'inoculation.

Il est donc possible que si nous avions laissé vivre nos animaux un peu plus longtemps, quelques-uns d'entre eux seraient devenus tuberculeux.

Nous ne pouvons, par conséquent, considérer comme absolument négatifs, les 9 faits dans lesquels nous n'avons pas trouvé de tubercules à l'autopsie.

Et, en tout cas, nous devons éliminer des termes de la proportion, les nos 3 et 10 qui sont morts accidentellement, l'un le 31e et l'autre le 54e jour de l'inoculation.

Il ne resterait donc que 7 cas, nous ne dirons pas négatifs, mais nous dirons où l'on a pu constater l'absence de tubercules à l'autopsie, à opposer aux 5 cas positifs bien nets précités.

Et encore faut-il remarquer, ainsi que le dit avec raison Hippolyte Martin, que peut-être plusieurs de ces inoculations, en apparence négatives, auraient pu donner des résultats différents, si les animaux avaient vécu plus longtemps.

B. — *Cobayes. Inoculations de lupus érythémateux.*

Nous avons inoculé également 3 cochons d'Inde avec des fragments de lupus érythémateux. Voici les résultats que nous a donnés l'inoculation de cette forme de lupus.

N° 1 (NÉGATIF). — Le 27 décembre 1882, un cochon d'Inde est inoculé

avec un morceau de lupus érythémato-acnéique de la face, provenant du malade n° 12 de la salle Saint-Louis (service de M. le professeur Fournier).

Cet animal meurt spontanément le 3 mars 1883, après s'être amaigri depuis quelque temps.

A l'autopsie la plaie péritonéale était cicatrisée.

La rate, le foie sont couverts d'une grande quantité de petites granulations miliaires d'un gris-jaunâtre, dont quelques-unes sont sous-péritonéales et la plupart siégent évidemment dans l'épaisseur ou à la surface du péritoine.

Quelques-unes d'entre elles sont un peu étalées comme des plaques de péritonite chronique.

Il existe à la surface du poumon et du cœur quelques petites plaques jaunâtres.

Au premier abord on aurait pu prendre ces différentes lésions pour celles d'une tuberculose miliaire généralisée.

Mais une série de préparations du poumon, de la rate, etc., ont montré que nous étions en présence d'îlots de pneumonie chronique, de périsplénite chronique, etc. Les alvéoles pulmonaires épaissies contenaient par places des cellules rondes volumineuses remplies de pigment noir ou brun. Elles ne *contenaient pas de bacilles.*

Il en est de même de la rate, dont les îlots de périsplénite et le parenchyme ne contenaient nulle part trace de bacilles.

N° 2 (NÉGATIF). — Un cochon d'inde est inoculé le 20 décembre 1882 avec un morceau du lupus érythémato-acnéique du malade précédent. Il vit encore actuellement, est énorme et parfaitement bien portant.

N° 3 (POSITIF). — Un cochon d'Inde est inoculé le 29 décembre 1882 avec un morceau de lupus érythémateux de la face, recueilli sur une femme de la policlinique de M. le professeur Fournier.

Il faut noter cependant que nous n'étions pas en présence d'un lupus érythémateux pur, mais que ce lupus contenait ça et là quelques nodules tuberculeux : le morceau que nous avons inoculé a précisément été pris au niveau d'un de ces nodules tuberculeux.

Cet animal, après s'être amaigri pendant quelque temps, meurt spontanément le 28 février 1883.

Il était atteint de tuberculose miliaire généralisée. Les tubercules examinés au moyen du procédé de Ehrlich contenaient *quelques bacilles.* Malheureusement l'inoculation en série n'a pu être faite.

En résumé, sur trois cobayes inoculés avec du lupus érythémateux un seul est devenu nettement tuberculeux, c'est le troisième.

Des deux premiers inoculés avec du lupus érythémato-acnéique, l'un est mort spontanément sans présenter à l'au-

topsie de lésions tuberculeuses; l'autre, inoculé depuis plus de 14 mois, vit encore et est même magnifique de santé.

Quant au troisième qui est mort spontanément tuberculeux, il faut noter qu'il a été inoculé non pas avec du lupus érythémato-acnéique mais avec du lupus érythémato-tuberculeux. Il vaudrait donc mieux ranger ce dernier cas positif à côté des inoculations de lupus tuberculeux.

C. *Inoculation sous-cutanée d'un cochon de lait avec du lupus tuberculeux.* (Résultat négatif.)

Le 10 juillet 1883, un fort cochon de lait est inoculé avec des morceaux de lupus tuberculeux de la face provenant d'une malade du service de M. le docteur Vidal (n° 77, salle Alibert).

Ce lupus a été examiné au point de vue de la recherche des bacilles (examen n° 6), et ne contenait pas de bacilles.

L'inoculation est faite :

1° Sous la peau de la face interne de l'oreille gauche décollée après incision au moyen de la sonde cannelée sur une profondeur de 2 centimètres;

2° Sous la peau de la région inguinale droite décollée par le même procédé;

Aussitôt le nodule lupeux glissé sous la peau, les bords de la plaie sont réunis au moyen d'une ligature.

L'opération est faite en s'entourant des précautions antiseptiques ordinaires. Six jours après la plaie est complètement cicatrisée.

L'animal est examiné plusieurs fois avec soin pendant les mois d'août, septembre, octobre et novembre; il était parfaitement bien portant.

La peau et les ganglions avoisinant la peau d'inoculation paraissaient absolument sains.

Le 12 novembre, il est tué par un charcutier. Ses viscères et organes étaient absolument indemnes de tubercules et l'animal a été mangé.

D. *Inoculations de lupus tuberculeux dans la chambre antérieure de l'œil de quatre lapins.*

Le 30 mai 1883, nous avons placé dans la chambre antérieure de l'œil de trois lapins de petits fragments de lupus tuberculeux du bras enlevés sur le malade n° 60 de la salle Saint-Louis. (Service de M. le professeur Fournier.)

Les oreilles des lapins ont été immédiatement cousues au-devant de l'œil opéré.

Le malade était âgé de 45 ans: il était atteint depuis l'âge de 28 ans de lupus tuberculeux de la face. Quelques années après étaient survenus des îlots lupeux sur l'avant-bras et le bras gauche.

Le malade ne présentait pas et n'avait jamais présenté de tuberculose pulmonaire ou autre.

On ne trouvait pas d'antécédents tuberculeux chez ses ascendants.

Une série de préparations histologiques de lupus, colorées avec le procédé de Ehrlich ne nous ont pas permis d'y trouver de bacilles.

Les résultats de l'inoculation ont été les suivants :

Lapin n° 1. — Le 2 juin, on enlève l'oreille cousue au-devant de l'œil et l'on constate une conjonctivite purulente très accentuée. La cornée est dépolie et cette inflammation de l'œil empêche de voir ce que devient le morceau de lupus inoculé.

Le 3 juin, la cornée tend à se sphacéler.

Le 5 juin, cette violente ophthalmie purulente persiste, la muqueuse conjonctivale s'épaissit et bourgeonne.

Le 4 août, on examine le liquide de cet œil : il ne contenait pas de bacilles mais seulement de petits grains colorés par la liqueur d'Ehrlich et sur lesquels on n'est pas absolument fixé.

Ce lapin est resté au laboratoire en août. Il a été tué sans doute par inadvertance et nous ne savons malheureusement pas quels ont été les résultats de l'autopsie.

Lapin n° 2. — Le 2 juin on enlève l'oreille placée au-devant de l'œil. Léger degré de conjonctivite purulente.

Le 4 juin, la conjonctivite diminue, mais la conjonctive bulbaire est fortement vascularisée et un léger pannus envahit la périphérie de la cornée qui présente une teinte légèrement trouble; les vaisseaux de la conjonctive se dirigent vers le nodule lupeux en forme de cône.

Ce nodule apparaît blanc.

Le 6 juin même état. L'iris est intact.

Le 10 juin même état. Pas d'iritis.

Le morceau de lupus toujours très blanc semble diminuer.

Le 16 juin même état. La conjonctivite diminue notablement. L'iris est sain.

Le morceau de lupus tend manifestement à se résorber.

Le 23 juin, le morceau de lupus toujours très blanc se résorbe de plus en plus.

Le 4 juillet, il ne persiste plus qu'une légère opalescence grande comme une petite tête d'épingle, dernier vestige du nodule inoculé.

10 juillet. Il n'existe plus aucune trace du nodule d'inoculation.

La conjonctivite a presque totalement disparu.

Le 20 juillet, l'œil a repris son aspect normal.

Pendant notre absence, ce lapin meurt spontanément le 2 septembre 1883, après avoir maigri pendant quelques semaines.

Les viscères placés immédiatement dans l'alcool par M. Taurin ne présentent aucune trace de tubercules. Nous avons examiné à notre retour les viscères ainsi conservés; nous n'y avons pas trouvé de tubercules.

L'œil examiné avec soin ne contenait nulle part aucun bacille.

Cette observation est cependant incomplète, car l'encéphale n'a pas été examiné.

Lapin n° 3. — Mort d'indigestion? le 8 juin 1883.

L'œil était atteint de conjonctivite purulente accentuée.

Lapin n° 4 (*positif*). — Le 10 juin 1883, l'un de nous inocule à l'hôpital Saint-Louis un lapin dans la chambre antérieure de l'œil avec un morceau de lupus recueilli sur la nommée M. D..., n° 40, de la salle Henri IV.

La malade atteinte de ce lupus, âgée de 17 ans, était une strumeuse manifeste atteinte de lupus de la face depuis un an et demi ; elle ne présentait pas de signes de tuberculose pulmonaire ou autre.

Un morceau de lupus gros comme une petite tête d'épingle recueilli sur un tubercule non traité et en voie d'évolution fut placé, en s'entourant de toutes les précautions antiseptiques ordinaires, dans la chambre antérieure de l'œil de ce lapin. L'oreille de l'animal fut cousue en avant de l'œil opéré.

Le 13 juin, après avoir décousu l'oreille, on constate un léger degré de conjonctivite purulente. Les milieux de la chambre antérieure de l'œil présentaient une teinte un peu opaque.

Le 15 juin, la cornée et la conjonctive présentaient une vascularisation accentuée au niveau de la région correspondant au morceau de lupus inoculé. Il existait une espèce de bande vasculaire qui, partie de la conjonctive, pénétrait en quelque sorte dans le petit nodule d'inoculation.

Le 17 juin, cette vascularisation était encore plus accentuée et le morceau de lupus inoculé présentait une teinte blanchâtre des plus nettes.

En même temps, on vit partir du bord inférieur du nodule d'inoculation une sorte de trainée blanche semblable à du mucus coagulé contenant quelques grumeaux blanchâtres et pénétrant en quelque sorte dans l'ouverture pupillaire.

Le 20 juin, le nodule lupeux s'entoure d'une sorte de halo blanchâtre. On voit en outre apparaître sur l'iris, à peu de distance de lui, trois petites *granulations grises* grosses comme des têtes d'épingle et *présentant tous les caractères des granulations grises de la tuberculose.*

Les médecins auxquels nous avons montré le lapin ce jour-là et entre autres MM. Fournier et Lailler, ont été frappés également de cette analogie.

Le 25 juin il est survenu une *nouvelle granulation grise* immédiatement à côté du nodule lupeux.

Le 29 juin il en est *survenu deux autres* immédiatement à côté de la précédente.

Le 2 juillet, le nodule lupeux lui-même augmente notablement, sa surface devient irrégulière, bosselée; il se vascularise notablement.

Le 5 juillet, ce nodule lupeux a continué à augmenter; *il présente tout à fait l'aspect d'un lupus de l'iris et de la cornée*, selon la remarque de M. Vidal. Il est bien vascularisé à son pourtour et a englobé dans son épaisseur les granulations grises dont nous avons parlé plus haut.

Le 7 juillet, ce nodule lupeux va toujours en augmentant.

Le 15 juillet, la tumeur a acquis un volume notable, elle est *dessinée* par M. Karmansky (voy. Pl. VIII).

Le 24 juillet, la tumeur présente une teinte jaunâtre; elle est lobulée, présente à sa surface des *points grisâtres.* La chambre antérieure de l'œil présente une teinte opaline accentuée. Karmanski la dessine (voy. Pl. VIII).

Le 15 août, la tumeur a encore augmenté de volume. Le lapin continue à se bien porter, mais on sent dans son ventre une assez grande quantité de *ganglions* gros comme des haricots qui n'existaient pas antérieurement.

Le 23 août, la tumeur de l'œil s'est ulcérée en deux points; ces ulcérations superficielles et grisâtres rappellent tout à fait des ulcérations lupeuses. *Elles résultent manifestement de l'élimination partielle des masses caséeuses comprises dans la tumeur primitive; lesquelles provenaient elles-mêmes de la confluence des petits points gris jaunâtres que nous avons décrits plus haut.*

Le 26 août, les ulcérations se sont réunies en une seule centrale plus profonde, à fond grisâtre et ayant détruit les lames antérieures de la cornée sur une profondeur de 1 millimètre environ.

Elle est dessinée le 27 août (voy. Pl. VIII).

Le 8 septembre, même état à peu près. L'ulcération s'est un peu étendue.

10 octobre, l'ulcération a encore gagné en étendue; la conjonctive est épaissie et présente çà et là des granulations grisâtres.

28 décembre, la tumeur semble plutôt diminuer un peu. L'œil se ratatine.

Le lapin maigrit beaucoup; il mange peu.

Le 16 février 1884, le lapin qui dépérissait à vue d'œil est trouvé mort dans sa cage.

A L'AUTOPSIE, faite le 18 février, on constate que le cerveau et les méninges sont sains. Il en est de même des poumons, du cœur, de la rate, des reins et des intestins.

A la surface du foie, on trouve quelques grains rappelant à s'y méprendre les granulations grises. L'examen histologique montre qu'il s'agit ici de tumeurs à grégarines.

Quelques-uns des *ganglions* du mésentère sont gros comme des petites noisettes. Ils forment une masse du volume d'une grosse noix englobée par un mésentère enflammé chroniquement. Çà et là il existe des traînées lymphangitiques.

Ces ganglions, à la coupe, présentent des îlots caséeux des plus nets qui tranchent sur la teinte ardoisée du reste des ganglions.

Les intestins paraissent sains.

A l'autopsie on constate que la *cornée* est épaissie et opaque, mais elle ne présente pas de granulations tuberculeuses saillantes ni d'îlots qui puissent être comparés à des granulations, il s'agit seulement d'un épaississement avec opacité de cette membrane; on voit du côté de *l'iris* une synéchie antérieure avec léger épaississement de l'iris à ce niveau.

Examen histologique. Des coupes de la cornée pratiquées perpendiculairement à sa surface, après durcissement dans l'alcool, la gomme et l'alcool et montées dans la celloïdine ont été faites au microtome de Thomas, puis colorées dans la liqueur d'Ehrlich, décolorées par l'acide azotique en tiers, colorées au bleu de métyline et montées dans le baume de Canada.

Sur ces coupes on trouve : un tissu formé surtout par des cellules rondes ou ovoïdes, dans un stroma de fibrilles disposées généralement sans ordre et ne rappelant nullement la disposition régulière des lames de la cornée. Ce tissu ressemble par places à du tissu réticulé. Outre ces cellules rondes ayant le volume des cellules migratices, on en trouve qui sont plus volumineuses et possèdent de gros noyaux ovoïdes.

Dans la partie antérieure de la cornée, il existe quelques *cellules géantes* des plus nettes, avec leur centre granuleux et leur couronne de très nombreux noyaux ovoïdes. Ces cellules géantes sont isolées, non disposées en amas les unes auprès des autres, de telle sorte que la néoplasie paraît diffuse quoique plus accentuée au niveau des parties antérieures que des parties postérieures de la cornée.

La néoplasie tuberculeuse était assez ancienne. Le tissu cornéen s'était organisé au point d'être parcouru par des vaisseaux capillaires assez nombreux, très volumineux et remplis de sang.

Des *bacilles* des plus caractéristiques se trouvent sur toutes les coupes. Ainsi on en voit en moyenne de 4 à 6 sur chaque coupe de la cornée; nous en avons même rencontré dans l'intérieur des cellules géantes. Dans certaines de ces cellules il existait 1 ou 2 bacilles bien colorés très nets, soit lisses, soit granuleux. Les autres bacilles étaient libres dans le tissu à côté des noyaux.

Quant à la *surface de la cornée*, elle est lisse, sans végétation ni relief formé par des granulations tuberculeuses. Elle présente un revêtement épithélial constitué par plusieurs couches de cellules pavimenteuses stratifiées.

A sa partie postérieure, la cornée présente sa membrane élastique normale. Nous n'avons pas trouvé de cellules géantes ni de bacilles dans cette région postérieure.

Il s'agit donc ici d'une infiltration tuberculeuse, diffuse de la cornée, sans granulations isolées ni limitées.

Ce fait est des plus intéressants : d'une part il montre que le lupus inoculé peut produire la tuberculose de l'œil, d'autre part il est très intéressant au point de vue anatomique, la tuberculose de la cornée étant à peine et même nullement étudiée.

Donc, sur quatre lapins inoculés avec du lupus tuberculeux dans la chambre antérieure de l'œil, nous avons obtenu un cas *positif* bien net. *Mais si l'on étudie avec soin les observations des trois autres lapins, on verra que des trois autres cas négatifs en apparence, le numéro 3 doit être éliminé, l'animal étant mort d'indigestion quelques jours après l'opération, que le numéro 1 n'a pas été examiné, que le numéro 2 l'a été insuffisamment.*

2° EXAMEN HISTOLOGIQUE. RECHERCHE DES BACILLES.

Nous avons examiné au microscope les coupes de douze fragments de lupus pris sur le vivant, dont cinq ont servi à nos inoculations. Les fragments étaient divisés en deux parties, l'une inoculée, l'autre réservée à l'examen. (Les autres inoculations avaient été faites antérieurement à la recherche des bacilles.) Ces derniers étaient placés d'abord dans l'alcool et ensuite coupés au microtome puis colorées par le picro-carmin, la safranine pour l'examen des tissus, ou colorés avec la liqueur d'Ehrlich pour la recherche des bacilles.

La coloration simple au picro-carminate et à la safranine était nécessaire pour déterminer tout d'abord la nature de la lésion cutanée. Nous n'avons étudié dans ces douze examens que des lupus tuberculeux. Aucun d'eux n'était ulcéré, et ils étaient tous vierges de traitement par la scarification, l'ignipuncture, etc.

Ces lupus tuberculeux (*fig.* 4 et 5) étaient tous très caractérisés. Les couches épidermiques offraient à considérer l'épiderme le plus habituellement kératinisé partout, épais, souvent avec des stries rouges transversales, colorées par le carmin, le stratum lucidum, la couche granuleuse et le corps muqueux ordinairement très épaissis. Le corps muqueux présentait souvent des cellules migratrices. Les papilles étaient plus ou moins allongées et hypertrophiées, ce qui était dû à une grande quantité de cellules rondes migratrices contenues entre les fibres de leur tissu conjonctif. Entre les papilles s'enfonçaient les colonnes des cellules épithéliales du corps muqueux qui étaient souvent allongées et pénétraient profondément d'une façon irrégulière entre les papilles. Ces colonnes offraient quelquefois des globes épidermiques.

Dans plusieurs de nos faits, le bourgeonnement superficiel du réseau papillaire et les prolongements interpapillaires étaient tellement prononcés que, sur les coupes obliques, on aurait pu prendre toute cette région superficielle du lupus pour un épithélioma tubulé à cellules pavimenteuses. Ni les papilles ni la surface du derme ne nous ont offert d'îlots ou follicules avec leurs cellules géantes.

Les follicules lupeux situés dans le derme, un peu au-dessous de la base des papilles, ne nous ont jamais fait défaut. Ces follicules sont agglomérés de telle sorte qu'on trouve de véritables foyers de cellules géantes très nombreuses, de volume variable, entourées par des cellules rondes ou épithélioïdes. Nous avons représenté dans la figure 4 un de ces amas de cellules géantes situé dans le derme. D'autres fois les cellules géantes se présentent isolées sur une coupe et sont également entourées de petites cellules rondes. Quelquefois un foyer un peu plus superficiel existe dans le derme, au pourtour d'un poil et d'un follicule pileux. Les glandes sébacées sont alors

EXPLICATION DES FIGURES DE LA PLANCHE VIII.

Fig. 1.

Œil inoculé dans la chambre antérieure avec un fragment de lupus tuberculeux (15e *jour.*)

v, vaisseau se rendant à la tumeur.
t, tumeur.
c, cornée.

Fig. 2.

Œil inoculé. Inoculation (18e *jour.*)

v, vaisseau vascularisant la tumeur.
j, tumeur.
g, granulations grises développées dans la tumeur.
l, amas gris dans la tumeur.
c, cornée.

Fig. 3.

Œil inoculé (100e *jour.*

v, Vaisseau de la tumeur.
p, ulcération.
j, tumeur.

Fig. 4.

Lupus tuberculeux un peu végétant.

p, poil.
c, couche cornée.
d, *c*, granulations lupeuses.
m, corps de Malpighi.
n, nodules lupeux.
g, cellule géante.
g', amas de cellules géantes.

Fig. 5.

La préparation précédente gros et fort.

c, couche cornée.
m, corps de Malpighi.
p, papille.
v, vaisseaux.
f, follicule lupeux.
g, cellules géantes.

Fig. 4

Fig. 5

Fig. 1.



Fig. 2

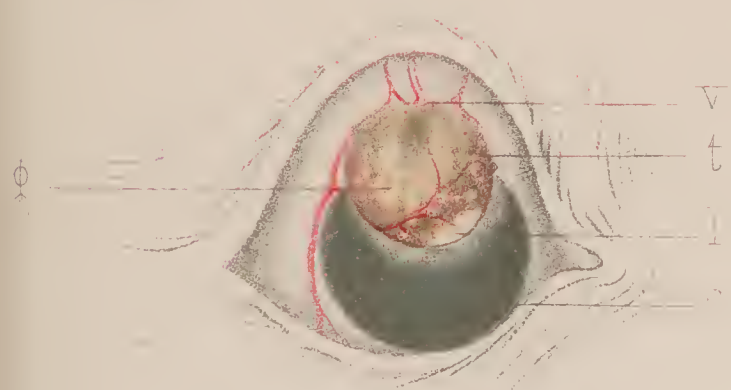

Fig. 3.

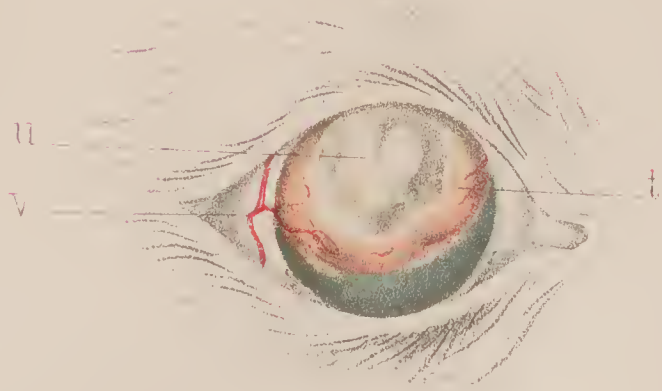

V

DEUX CAS D'ATROPHIE DU LOBE GAUCHE DU FOIE D'ORIGINE BILIAIRE,

POUVANT SERVIR A L'HISTOIRE DES

COMMUNICATIONS PATHOLOGIQUES ENTRE LES VEINES PORTES ET LES VEINES SUS-HÉPATIQUES,

Par MM. **E. BRISSAUD** et **Ch. SABOURIN**.

(Planches IX et X.)

(Laboratoire du professeur Cornil.)

Nous allons étudier deux cas d'atrophie avec transformation fibreuse complète du lobe gauche du foie, ayant chacun pour origine non douteuse une lésion du système excréteur biliaire : on reconnaîtra à la lecture de nos observations les lésions de la cirrhose biliaire atrophique parvenues à leur plus haut degré, c'est-à-dire des lésions caractérisées par la disparition de tout le parenchyme sécrétoire. Les faits dont il s'agit vont nous fournir l'occasion d'étudier la façon dont s'effectue la circulation sanguine dans les régions du foie que la sclérose a réduites pour ainsi dire à leur plus simple expression anatomique, en d'autres termes à leur charpente vasculaire.

Nous voulons nous assurer à l'aide de ces observations si la circulation qui persiste dans le tissu scléreux, fait démontré par la perméabilité incontestable des voies sanguines, n'est

pas conforme aux procédés normaux de la circulation *porto-sus-hépatique* mentionnés par l'un de nous dans un précédent travail (*Revue de médecine* 1883.)

La première de nos observations peut être considérée comme un type parfaitement pur de ces sortes d'atrophie d'origine biliaire; et, de fait, il n'existait aucune lésion du côté droit; bien plus, la cause de l'altération scléreuse était patente à l'autopsie; c'était un calcul qui obstruait le canal hépatique gauche; enfin la condition étiologique si banale des cirrhoses, l'alcoolisme faisait défaut.

Notre seconde observation est un fait plus complexe, attendu que le lobe droit présentait tous les caractères d'une cirrhose biliaire généralisée, accompagnée de certaines lésions sus-hépatiques dépendantes d'un alcoolisme (dont la clinique d'ailleurs avait déjà fourni la preuve); attendu aussi que, à ces lésions de cirrhose biliaire et aux lésions des veines sus-hépatiques, s'étaient surajoutées dans le lobe gauche, des altérations identiques à celles que présentait, à l'état de pureté, notre première observation.

Ainsi, dans ces deux observations, les lobes droits différaient; les lobes gauches au contraire étaient presque identiques, aux dimensions près, et en quelque sorte superposables, car dans le deuxième cas, la lésion atrophique (accidentelle si l'on veut) tenait la place prépondérante, à tel point que les altérations de la cirrhose générale ne jouaient plus qu'un rôle accessoire. Bref, les deux faits dissemblables dans leur ensemble, étaient assimilables quant aux lésions intimes du lobe atrophié.

Étant donné le double but que nous nous proposons, le plan de ce travail s'impose comme suit : nous donnerons successivement les relations anatomiques (macroscopiques et microscopiques) des deux observations, suivies d'un aperçu d'ensemble sur chacune d'elles. Puis, les comparant l'une avec l'autre, nous montrerons comment elles peuvent contribuer à élucider la question de l'*atrophie d'origine biliaire*. Dans un second chapitre, les envisageant à un point de vue tout autre, nous mettrons en relief les notions qu'on en peut tirer relativement à la circulation sanguine. Le problème des circulations pa-

thologiques du foie est difficile à résoudre. Et cependant, si nous n'avons pas la prétention de trancher la question, nous espérons que les conclusions de cette étude, en dépit de leur caractère hypothétique, présenteront un ensemble de vraisemblances dignes d'être prises en considération par les pathologistes, voire même par les cliniciens. Si des faits semblables viennent à démontrer le bien fondé de nos hypothèses, il en découlera de grosses conséquences relativement à l'interprétation du symptôme primordial des cirrhoses, à savoir l'ascite.

Observation I. — *Obstruction de la branche gauche du canal hépatique par un calcul biliaire enclavé; atrophie du lobe gauche du foie; intégrité du lobe droit.*

L'histoire clinique, s'il en a existé une à un moment donné, nous fait absolument défaut. La pièce anatomique a été trouvée à l'autopsie d'une vieille femme morte de fracture de jambe compliquée de plaie. Les seuls renseignements sont fournis par l'examen du cadavre, qui ne présente aucune trace d'ictère, aucune hydropisie, aucun signe de cachexie chronique.

1° *Aspect macroscopique du foie.*

Le foie est pour ainsi dire formé d'un seul lobe, le droit, tout ce qui est à gauche du ligament suspenseur étant atrophié comme il sera dit plus loin.

Ce lobe droit paraît de volume normal, et ne présente aucune altération de forme, de consistance, d'aspect, de coloration. A la coupe, le tissu paraît sain, les canaux biliaires n'offrent rien de particulier et leur muqueuse est teinte en jaune comme à l'état normal. La vésicule biliaire et son contenu sont absolument normaux.

Le lobe gauche est représenté grandeur nature (Pl. I, *fig.* 1)), vu par sa face inférieure, dont l'aspect est identique à celui de l'autre face. Le cinquième postérieur de ce lobe à peu près, a encore les caractères du tissu hépatique. Tout le reste forme une languette qui devient tout à fait plate en avant et sur le bord externe. La surface est bosselée, comme couverte de circonvolutions séparées par des sillons plus ou moins profonds (aspect qui rappelle la surface du cerveau, mais non les granulations du foie clouté).

Les sillons ont une teinte plus foncée, jaune brunâtre ; les saillies sont plus pâles, ocreuses ou grisâtres. En outre, la surface des creux et des saillies est finement grenue dans la totalité. Sur la face inférieure, on voit une tumeur érectile bien limitée, comme enchâssée

dans un sillon profond. Une autre tumeur de même nature, plus petite, loge sur la face opposée.

En arrière, la consistance rappelle celle du foie, mais elle est plus ferme, plus élastique ; tout le reste donne à la main la sensation d'une éponge.

Sur une coupe transversale du lobe, on voit un tissu caverneux à larges cavités, séparées par des cloisons résistantes; il s'en écoule un liquide muqueux, épais, visqueux, à peine teinté en jaune; si l'on comprime le tissu, il se réduit comme un poumon dont on chasse l'air. Dans la région postérieure, on trouve le tissu hépatique normal mais cloisonné par des plaques fibreuses contenant des canaux très dilatés.

Au hile du foie, la veine porte n'offre rien de particulier; la branche droite du canal hépatique est normale, mais la branche gauche est dilatée comme une ampoule à parois épaisses et appliquées fortement sur un calcul biliaire vert foncé. L'enkystement est tel que certainement aucun liquide ne saurait trouver passage autour de ce calcul.

2° *Examen microscopique.*

A. — Les coupes portant sur le lobe droit ne présentent aucune altération. La seule chose qu'on y constate est la pigmentation brune des cellules au voisinage des veines sus-hépatiques, lésion d'ailleurs banale chez beaucoup de sujets âgés.

B. — Les coupes transversales, portant sur la languette aplatie du lobe gauche, ont une forme triangulaire à sommet très effilé. Une portion d'une de ces coupes est représentée (Pl. IX, *fig.* 2) à un très faible grossissement, presque à la loupe. On y voit d'immenses cavités *B*, formées par les canaux biliaires dilatés. Dans le stroma épais qui les sépare, il y a ça et là quelques vestiges de tissu hépatique, des canaux porto-biliaires, des veines sus-hépatiques, le tout entouré par la capsule du foie ridée et colorée en vert intense, par suite de la présence d'une couche énorme de fibres élastiques.

Les canaux biliaires dilatés n'ont plus d'épithélium, leur paroi est onduleuse, très épaisse, très élégamment colorée en rose finement pointillé, et tranchant par sa pâleur sur le tissu intermédiaire plus foncé.

Les vestiges du tissu hépatique *F*, forment des languettes comprimées, mais dont les éléments trabéculaires sont simplement atrophiés et pigmentés, sans trace de sclérose intertrabéculaire; les petits espaces portes et les veinules sus-hépatiques qu'on y trouve ne présentent aucun épaississement.

Parmi les gros canaux porto-biliaires, les uns fournissent les grandes dilatations biliaires *B*, par exemple le canal porto-biliaire *P*, coupé en travers; d'autres n'ont point de dilatation sur leurs canaux

biliaires dont la paroi est seulement hypertrophiée (P'). Une foule d'autres plus petits forment des blocs fibreux plus clairs, au milieu du stroma général de la figure. Toujours le contour de ces canaux porto-biliaires est nettement tranché (P') quand ils sont entourés de cellules hépatiques, et, s'ils sont agglomérés dans le stroma, leur coloration rosée les sépare nettement les uns des autres.

Il y a donc en dehors des gros canaux porto-biliaires fournissant les dilatations biliaires monstrueuses qui donnent la consistance spongieuse au tissu, une foule d'autres canaux porto-biliaires dont les canaux excréteurs ne sont point dilatés. Mais dans tous ces blocs fibreux arrondis, les voies biliaires sont cependant bien altérées. D'une façon générale, les parois canaliculaires sont très hypertrophiées et l'agrandissement de la coupe du canal porte est due surtout à cette hypertrophie des parois canaliculaires, tandis que les autres organes y sont plutôt atrophiés. Quant à l'épithélium de revêtement, on le retrouve dans les canaux non dilatés, rarement en place, massé en bouchon oblitérant. Dans la masse des canaux portes étouffés au milieu du stroma de la coupe, on ne voit pour ainsi dire plus que la paroi canaliculaire et les artères, les autres organes étant atrophiés. A un degré plus élevé enfin, il semble même que le bloc rosé correspondant au canalicule hypertrophié n'offre plus de cavité. C'est à peine si l'on peut y découvrir au centre un vestige d'orifice ou un fin pointillé rouge indiquant la place de l'épithélium et de la lumière du canalicule. Il semble donc que beaucoup de canaux biliaires s'oblitèrent complètement.

Après ces données générales, nous devons insister sur l'état présenté par les autres organes contenus dans les canaux portes.

Les artères sont remarquablement conservées partout, leurs parois sont nettes, sans hypertrophie apparente des tuniques musculaires; mais à ce point de vue, nous ne serons pas trop affirmatifs, car en l'absence de sclérose intramusculaire de la tunique moyenne, quand celle-ci a des contours nets, il nous paraît difficile de décréter l'hypertrophie musculaire. Mais ce que l'on peut affirmer, c'est que l'endartérite n'existe pas, c'est que la limitante élastique interne ne paraît pas épaissie, c'est qu'enfin, par opposition, la tunique adventice est excessivement riche en faisceaux élastiques; sur certaines artères, ces derniers font comme une enveloppe particulière.

Les veines portes présentent des altérations bien remarquables. A première vue (Pl. IX, *fig.* 2), on constate que partout leur lumière est énormément rétrécie. Dans le canal porte P, par exemple, la veine présente un calibre insignifiant si on le compare aux dimensions du canal porte qui la contient et à son artère satellite. Dans les autres régions, c'est la même exiguïté remarquable, et dans une foule de canaux portes, la lumière a à peu près disparu. Il ne s'agit pas là

d'une simple compression, car cette rétraction s'accompagne de lésions considérables des parois.

A l'état normal, les veines portes n'ont guère de limites précises dans la gaine de Glisson. On sait qu'en dehors de leurs couches internes, il existe une série de couches musculaires irrégulières, formées de faisceaux de fibres lisses nettement isolées et rayonnant plus ou moins loin, au milieu d'une gangue conjonctive où les fibres élastiques n'ont qu'une place accessoire.

Or, dans le fait qui nous occupe, voici ce que l'on observe : la figure 3 (Pl. IX) montre une veine porte coupée en travers au milieu d'un gros canal porte dont on voit des fragments de vaisseaux biliaires très dilatés. Cette veine qui a dû être énorme est excessivement rétrécie. Sa lumière est insignifiante, et elle émet sur la coupe deux sortes de ramifications peu importantes, rappelant plutôt des lacunes vasculaires. En partant de la lumière du vaisseau, on trouve une couche interne, transparente, puis une énorme couche élastique homogène, colorée en vert foncé, puis une énorme couche sans limites précises, formée d'un tissu fibro-élastique de coloration verte, au milieu de laquelle s'échelonnent des faisceaux musculaires plongés eux-mêmes dans une sorte d'atmosphère très dense de fibres élastiques. Plus, en dehors, la coloration verte se perd peu à peu dans le tissu conjonctif rosé de la gaine de Glisson.

Cet ensemble donne un aspect tout particulier aux veines portes. C'est en réalité la transformation élastique de leurs parois.

Dans des régions où l'atrophie du tissu hépatique est plus complète (tout à fait à la languette antérieure et au bord tranchant du lobe gauche), l'altération de ces veines est encore plus remarquable. La figure 4 (Pl. IX) montre une veine porte de gros calibre très rétrécie, coupée presque en long. En dehors de ce qui représente la tunique interne, il n'y a plus qu'une couche énorme de faisceaux élastiques ondulés, contenant à peine çà et là de rares faisceaux minuscules de fibres musculaires lisses. La veine dans son ensemble paraît toute verte. Sur d'autres veines dans les mêmes conditions, on ne trouve plus races de fibres musculaires : tout est élastique. A ce degré enfin, nombre de veines portes sont ou paraissent absolument oblitérées. On ne voit plus à leur place qu'une bande verte si la coupe est en long, et qu'une sorte d'étoile à rayons verts si la coupe est transversale. Mais jamais, quel que soit le degré d'altération, les contours extérieurs de ces veines ne sont nettement tranchés.

Les veines sus-hépatiques se trouvent naturellement entre tous ces canaux portes. On en voit quelques-unes de volumineuses sur la figure 2 (Pl. IX, HH). Les grosses qui sont situées juste entre les grandes dilatations biliaires ont leur lumière affaissée, mais nullement oblitérée. D'autres, grosses aussi, mais situées en dehors de ces dilatations biliaires, ont encore une lumière notable. Par contre, la plupart des

petites, plongées au milieu des agglomérations de petits canaux portes atrophiés, sont affaissées totalement et ne paraissent plus avoir de lumière.

Dans les régions très altérées du même lobe gauche (Pl. IX, *fig.* 2), les veines sus-hépatiques présentent un accroissement énorme de tissu élastique dans leurs parois. Dans les grosses, le mélange de tissu élastique avec les nombreux faisceaux musculaires lisses leur donne un aspect tout spécial. Dans les petites, c'est le tissu élastique qui prédomine, et les petites veines plongées dans les régions les plus fibreuses du tissu atrophié, ne forment plus que des blocs verdâtres avec une tache centrale. Ce qu'il faut surtout remarquer, c'est que toujours la paroi épaisse, verdâtre de ces veines a un contour nettement tranché, ce qui permet par conséquent de les distinguer des veines portes également atrophiées.

Enfin, dans cette observation, aucune veine sus-hépatique ne présente de traces d'hypertrophie de sa tunique interne ; il n'y a point d'endophlébite, ce qui suffirait à nous démontrer que l'alcoolisme ne joue aucun rôle dans ces lésions, si l'état d'intégrité absolue du lobe droit du foie n'était là pour le démontrer lui-même.

Telles sont les lésions capitales dans les régions du lobe gauche les plus atrophiées et les plus spongieuses.

C. — Passons maintenant aux coupes portant sur la région postérieure de ce lobe gauche, où le tissu hépatique est conservé (Pl. I, *fig.* 5). Ici, c'est simplement le tissu hépatique avec des canaux portes très élargis. Le parenchyme cellulaire n'offre d'autres altérations que l'atrophie des cellules et leur pigmentation brune. Le système des canaux portes est d'autant plus altéré, que ceux-ci sont plus volumineux. C'est ainsi que dans le parenchyme intermédiaire aux masses fibreuses, il y a une foule d'espaces portes à peine modifiés ; et, chose à bien noter, qu'il s'agisse d'un nodule fibreux petit ou gros, ses bords sont toujours nets, comme à l'état normal des canaux porto-biliaires ; nulle part il n'y a de sclérose rayonnante ; nulle part de transformation pseudo-canaliculaire des trabécules hépatiques.

La coupe des canaux portes, évidemment augmentée de volume, présente en petit ce que nous avons vu en grand sur la figure 2. Tous les canaux biliaires y sont énormes, à parois hypertrophiées, faisant bosse sur le contour de la plaque fibreuse ; la lumière est libre avec ou sans épithélium, très souvent oblitérée par un bouchon cellulaire. Sur certains petits canaux (Pl. IX, *fig.* 6), la paroi du canalicule biliaire a absorbé toute la gaine de Glisson, refoulant les autres organes satellites à la périphérie. C'est en somme l'angiocholite chronique hypertrophique.

D'une façon générale, les veines portes sont rétrécies, comprimées, refoulées et riches en fibres élastiques. Les artères n'offrent point de lésions notables.

Nous insistons sur ce fait que toute plaque fibreuse, coupe d'un canal porte, est développée exclusivement aux dépens de la gaine de Glisson de ce canal, sans cirrhose périphérique. Nulle part, sur les bords de ces plaques, il n'y a traces de transformations pseudo-canaliculaires.

Dans les lésions du lobe gauche, les veines sus-hépatiques, sans altérations notables de leurs parois, sont absolument libres dans leur lumière. Si quelques-unes, assez volumineuses, ont en un point quelconque de leur contour du tissu fibreux normal, formant une apparence de sclérose latéralement située, c'est que quelque canal porto-biliaire du voisinage, lui-même épaissi, est venu se souder à leur paroi, d'après la loi que l'un de nous a formulée dans un précédent travail [1].

Il va sans dire qu'entre les régions précédentes du lobe gauche, où le tissu hépatique est conservé, et les régions antérieurement décrites où tout est atrophié, on trouve tous les degrés intermédiaires d'atrophie du tissu d'une part et de dilatation biliaire d'autre part.

D. — Si nous jetons un regard d'ensemble sur les lésions qui précèdent, nous voyons qu'en résumé, il s'agit d'une variété de cirrhose d'origine biliaire limitée absolument aux canaux portes, dans leur gaine de Glisson. La lésion des canaux biliaires, *dilatation* et *hypertrophie*, refoule, atrophie et fait disparaître par compression le parenchyme hépatique, se substitue à ce parenchyme sans se l'approprier par cirrhose parenchymateuse. C'est du moins la thèse générale; car les régions où la transformation pseudo-canaliculaire existe ne sont vraiment qu'accessoires, et cette transformation des trabécules hépatiques n'est qu'un accident. Ce qui domine donc, c'est l'accroissement de volume des canaux porto-biliaires, qui occupent dans cette portion du foie une place de plus en plus grande. C'est une cirrhose biliaire des canaux, c'est la cirrhose biliaire canaliculaire ou colomnaire que l'on peut opposer à la cirrhose biliaire parenchymateuse bien différente.

Cette cirrhose canaliculaire est dans sa marche nettement excentrique. Elle s'étend du hile du foie à la périphérie de l'organe. Mais comme dans tout le foie, il y a des canaux biliaires terminaux ou périphériques, comme il y en a de tous les calibres, il en résulte que les canaux biliaires, par-

[1] C. Sabourin, Les canaux veineux sus-hépatiques dans les cirrhoses annulaires et insulaires (*Revue de médecine*, 1883).

tant du canal hépatique (hile du foie), ne pourront se dilater et accroître les dimensions de leur gaine de Glisson qu'en refoulant et atrophiant une foule de canaux de tous calibres, bien avant que la dilatation ait atteint des régions bien éloignées. Aussi voit-on dans la figure 2, le stroma qui sépare les dilatations (B) contenir des masses de canaux porto-biliaires absolument atrophiés. L'un de nous a publié en collaboration avec le regretté M. Raynaud[1], un fait de ce genre, dans lequel l'affection calculeuse avait transformé le foie tout entier en une vaste poche à peine cloisonnée, développée aux dépens des premiers canaux biliaires, tandis que tout ce qui restait de parenchyme et de canaux porto-biliaires hypertrophiés était refoulé à la périphérie et formait à cette cavité centrale une paroi de tissu hépatique de 1 à 2 centimètres d'épaisseur, criblée de colonnes fibreuses à peu près exclusivement glissonniennes.

Nous ne dirons rien de la question que soulève l'absence d'ictère dans ce cas. En effet, la portion atrophiée du lobe gauche, au moment de la mort, ne faisait plus de bile, comme le démontre le contenu des canaux dilatés. Quant à la région encore conservée de ce lobe, sa bile trouvait une voie dérivative dans les anastomoses qui existent sans aucun doute entre les voies biliaires des lobes du foie.

Quant aux lésions si remarquables concurremment développées dans les vaisseaux sanguins des régions atrophiées, nous en reparlerons plus longuement dans un autre chapitre de ce travail.

Observation. II. — *Cirrhose biliaire atrophique. Atrophie presque complète du lobe gauche du foie.*

Jean Balan, garçon de magasin (37 ans), entre à la Pitié, le 8 décembre 1883 (service de M. le professeur Jaccoud). Il est malade depuis un mois environ. Un jour, il s'aperçoit que son gilet est trop étroit. Quelques jours après, le ventre est enflé; les pieds gonflent, puis les mollets et les cuisses. En même temps survient un ictère léger.

[1] M. Raynaud et Ch. Sabourin, Un cas de dilatation énorme des voies biliaires (*Arch. de phys.*, 1879).

L'appétit est conservé, les garde-robes sont régulières. Pas de vomissements, pas d'épistaxis. Il entre à l'hôpital affaibli et boursouflé. Pas de syphilis. Pas d'alcoolisme avoué, mais les artères sont très athéromateuses.

État actuel (8 décembre) : Œdème considérable des membres inférieurs et du ventre. Gonflement notable des bourses et infiltration de la verge. L'œdème des parois abdominales est assez important pour rendre difficile la constatation d'une ascite. On ne perçoit pas la sensation de flot, mais la distension du ventre qui s'étale à droite et à gauche comme un ventre de batracien permet d'affirmer que le péritoine renferme du liquide en quantité assez grande. A la percussion, le foie paraît petit. Cet examen, du reste, est lui-même empêché par l'œdème, qui remonte au-dessus des fausses côtes et atteint la région mamelonnaire. La rate paraît grosse. Le cœur est peu accessible à la percussion, toujours à cause de l'infiltration du thorax.

A l'auscultation, on entend mal les deux tons. Le premier bruit est particulièrement mal frappé. Mais il n'y a pas de souffles ni de frottements. L'orifice tricuspide et la base ne présentent rien d'anormal. Les battements sont fréquents. Le pouls est petit. L'examen du thorax ne présente rien de particulier. Du reste, on ne peut ausculter le thorax que pendant très peu de temps, le malade ne pouvant rester assis en raison de la grande infiltration de son ventre et de ses jambes. Sur le ventre circulent quelques veines (ébauche d'une tête de Méduse). Les urines ne contiennent pas d'albumine ni de sucre, mais une bonne quantité de pigment biliaire et d'urates.

Peu à peu l'œdème se propage jusqu'à la base du cou, toutes choses restant en l'état.

Simultanément le malade éprouve des douleurs dans le ventre et dans les jambes. Ces douleurs, en l'absence de tout phénomène caractérisé, sont attribuées à l'immobilité à laquelle le condamne l'anasarque. L'appétit diminue. Le malade, soumis dès son entrée au régime lacté mitigé, ne prend presque plus rien. La face seule maigrit, tout le reste du corps reste gonflé.

Énorme œdème des bourses et de la verge. Le cœur, examiné chaque jour, ne présente pas de modifications stéthoscopiques.

Vers le commencement de janvier, une rougeur érysipélatoïde apparaît dans la région abdomino-crurale au-dessus et au-dessous du pli profond creusé entre la cuisse et le ventre sous l'influence de l'œdème. Sur cette rougeur se forment les jours suivants quelques phlyctènes, qui crèvent bientôt et laissent à nu le derme saignant et ecchymosé. On panse cette surface excoriée avec l'acide phénique au 200e. Odeur gangreneuse.

Le 5 janvier, le processus gangreneux a gagné en étendue et en profondeur. Il est évident que la circulation est arrêtée, sinon dans la veine cave inférieure, du moins dans l'iliaque primitive gauche. Les

douleurs dues à l'immobilisation deviennent intolérables. Le malade pousse des cris ininterrompus. L'auscultation est impossible. Mort le 6 janvier 1884.

Le diagnostic de cirrhose atrophique avait été discuté dès le premier jour. L'évolution de l'ascite et de l'œdème des membres inférieurs, chez un homme dont le foie paraissait atrophié, plaidait bien en faveur de cette hypothèse. D'autre part, la marche suraiguë de la maladie, l'ictère léger qui l'accompagnait et surtout l'œdème du thorax faisaient supposer qu'un obstacle à la circulation veineuse devait occuper la région rétro-hépatique au voisinage du confluent des veines caves et sus-hépatiques. On avait momentanément songé à une hépatite gommeuse, le malade ayant présenté à son entrée à l'hôpital un érythème circiné très pâle et un peu cuivré à la face antérieure des deux cuisses.

Autopsie. — L'ascite est considérable, La veine cave et la veine porte sont toutes deux parfaitement libres. Les poumons sont œdématiés, mais sans lésions parenchymateuses profondes. Le foie présente des altérations diverses. C'est un foie *granuleux* et *déformé*. Ce foie n'a pas la forme ordinaire. Il est globuleux, presque sphérique, petit, mais dense, car il pèse 1,460 grammes. La couleur est jaune verdâtre, c'est un foie ictérique. La vésicule biliaire est distendue par une grande quantité de bile jaune. Il n'y a pas d'obstruction des conduits biliaires.

La face supérieure du viscère peut, à la rigueur, ne pas paraître bien modifiée, quoiqu'elle ait une forme plus ronde que celle des foies bien proportionnés et réguliers. Mais la face inférieure est tout à fait méconnaissable. Le lobe droit est régulier, excavé; du hile partent deux scissures assez profondes, qui le divisent en trois lobes. Le lobe de Spigel n'est pas déformé. Le lobe carré est petit et son bord gauche termine à gauche la face inférieure du viscère, au lieu de suivre le sillon de la veine ombilicale qui manque, ainsi d'ailleurs que le lobe gauche. Il en résulte que le hile n'est plus au milieu de la face inférieure du foie, mais sur son bord gauche. C'est par le bord gauche que pénètre la veine porte. C'est vers le bord gauche que se dirige le canal cholédoque. C'est du bord gauche enfin que part, en avant du lobe de Spigel la branche gauche de la veine sus-hépatique. La veine porte a son calibre normal; le canal cholédoque n'est pas oblitéré. Seulement la veine porte, immédiatement au niveau du hile, se divise en deux branches, l'une, la droite, volumineuse; l'autre, la gauche, très petite et très courte, qui va plonger dans une sorte d'épaississement fibreux de la capsule de Glisson, qui ferme, comme une barrière antéro-postérieure, le sillon transverse à son extrémité gauche. De cet épaississement fibreux partent un ou deux vaisseaux, qui se jettent dans la veine sus-hépatique, et, comme l'intervalle qui sépare l'extrémité de la branche gauche de la veine porte et l'origine des veinules sus-hépa-

tiques est très étroit (un centimètre environ), les deux vaisseaux porte et sus-hépatique paraissent communiquer directement l'un avec l'autre dans ce tissu fibreux de la capsule de Glisson. En examinant celui-ci de plus près, on constate qu'il a une apparence glanduleuse; d'ailleurs, on y remarque deux ou trois granulations saillantes de tissu hépatique, jaunes ou vertes, rondes comme des têtes de clou. Cet épaississement fibreux et légèrement mamelonné se termine en s'amincissant du côté gauche en se continuant avec l'épiploon gastro-hépatique. Il représente donc le lobe gauche du foie réduit à une épaisseur d'un demi-centimètre, à une largeur d'un centimètre à peine et à une longueur (antéro-postérieure) de deux centimètres et demi.

Le *rein gauche* est lobulé; sa surface est divisée par de profondes scissures dans lesquelles pénètrent des pelotons adipeux difficiles à décoller de la capsule. D'ailleurs, il n'est pas granuleux et semble être au premier abord être ainsi conformé en vertu d'une anomalie de développpement.

Le *rein droit*, au contraire, est sensiblement hypertrophié (peut-être par compensation) et légèrement granuleux. Les granulations peu saillantes ont la dimension d'un grain de chènevis, mais sont moins bombées. Entre elles, le tissu conjonctif qui n'est pas dur est sillonné par des vaisseaux assez abondants. On voit également à la surface des reins de petits kystes, qui se sont ouverts au moment où le rein a été enlevé (kystes tout à fait superficiels et à paroi très mince).

La rate est grosse, mais non diffluente.

Examen microscopique du foie. — Des coupes ont été faites dans le lobe droit et dans le lobe gauche. Toutes ces coupes ont été colorées au picrocarmin (ceci soit dit, une fois pour toutes, afin de nous permettre de signaler les différents caractères de coloration des tissus, sans avoir besoin de revenir sur le procédé de coloration employé).

Lobe droit. — Dans tout le lobe droit, on trouve réparties uniformément les lésions ds la cirrhose biliaire avec transformation pseudo-canaliculaire. Inutile d'insister sur ces lésions qui ne présentent rien que de banal. Inutile également de s'étendre sur les altérations du tissu interstitiel et sur les modifications des cellules hépatiques correspondant à l'ictère terminal. Le seul fait qui mérite d'être signalé — et celui-là est de la plus grande importance — consiste dans une transfomation élastique des parois des veines sus-hépatiques enclavées dans les travées fibreuses. Cette transformation, déjà mentionnée dans notre première observation, porte sur toutes les veines sus-hépatiques de grand, de moyen et de petit calibre. La couche élastique, qui double à l'état normal le feuillet interne de ces veines, a pris ici des proportions considérables. Elle est constituée par un lacis excessivement serré de fibrilles élastiques enchevêtrées les unes avec les autres, et dont l'ensemble est coloré en vert. Beaucoup de ces vaisseaux ont une double

enveloppe élastique, la plus externe moins épaisse que l'interne ; mais toujours la circonférence limitante du canal est nettement arrêtée, contrairement à ce qu'on observe dans les veines ou veinules portes, dont la paroi se continue sans démarcation franche avec le tissu fibreux des canaux ou espaces porto-biliaires. A ces différences, il est très aisé de reconnaître les veines portes et les veines sus-hépatiques, souvent englobées dans la même trame de tissu scléreux. Une autre altération très fréquente des veines sus-hépatiques consiste dans un processus d'endophlébite, plus ou moins complète, représentée dans les figures 3 et 4 de la planche II. Cette oblitération endophlébitique relève incontestablement, ainsi que l'un de nous l'a fait voir dans plusieurs publications antérieures de l'alcoolisme. Une pareille association de lésions veineuses sus-hépatiques et de lésions pseudo-canaliculaires représente, à coup sûr, un exemple frappant de ce qu'on a décrit sous le nom de cirrhose mixte. Nous ne croyons cependant pas inutile de dire qu'une cirrhose mixte ainsi constituée est complètement différente d'un processus dans lequel tout serait livré au hasard, et où la sclérose absorberait indifféremment les éléments divers répandus sur son passage. Ici, la cirrhose mixte n'est digne de cette appellation qu'en vertu d'une combinaison accidentelle de deux cirrhoses distinctes, une cirrhose biliaire d'origine inconnue, et une cirrhose veineuse d'origine alcoolique.

Lobe gauche. — Le lobe gauche, réduit à une languette prismatique et triangulaire, a été sectionné dans le sens transversal ; aussi les coupes nous présentent-elles la forme d'un triangle très allongé, dont la base se confond avec le lobe droit et dont le sommet se continue, en s'effilant, avec l'épiploon gastro-hépatique. Sur les préparations ainsi obtenues (Pl. II, *fig.* 2), on voit se succéder de dedans en dehors des plaques roses et des plaques jaunes. Dans les plaques roses, il est facile de reconnaître, au premier coup d'œil, de grandes lacunes assez irrégulières, qui ne sont autres que les lumières de canaux biliaires dilatés. A côté de chacune de ces lacunes, on voit une artère toujours reconnaissable à ses parois musculo-élastiques. Puis, à une certaine distance, existe encore une autre lacune correspondant à la section transversale ou oblique d'une veine porte. Ainsi les plaques roses en question sont des canaux ou des espaces portes. Examinons rapidement chacun de leurs éléments constitutifs.

Canaux biliaires. — Leur épithélium cylindrique les fait reconnaître, bien qu'il manque en beaucoup de points ; par places, cet épithélium prolifère ; il émet des prolongements en culs-de-sac, tantôt hémisphériques, tantôt allongés, qui s'enfoncent dans la paroi propre du canalicule et y végètent sous la forme d'agglomérations de cellules cylindriques. Quelques-uns de ces prolongements aboutissent même à des formations acineuses, qui correspondent soit aux glandules qui accom-

pagnent à l'état normal les canaux biliaires de grand calibre, soit à des productions pseudo-glandulaires d'origine pathologique. La paroi propre de ces canaux biliaires est constituée par un tissu fibreux, dense, formée de couches concentriques très serrées, presque toujours régulièrement circulaires et nettement arrêtées à leur périphérie. La limite externe de cette enveloppe est toujours très nette et se distingue par sa grande densité et sa coloration rose clair. C'est, en somme, une périangiocholite cirrheuse.

Les artères sont légèrement hypertrophiées dans leur totalité. Mais nous n'insisterons pas sur ce fait qui n'a, dans l'espèce, qu'une importance accessoire.

Les *veines portes* ont subi quelques altérations assez analogues à celles que nous avons mentionnées sommairement dans la description de la cirrhose du lobe droit : c'est-à-dire que leur trame élastique a pris des proportions tout à fait inusitées. Dans l'état normal, la paroi de ces veines se continue sans limites précises avec le tissu conjonctif des espaces et des fissures de Kiernan, et on ne reconnaît guère la veine porte qu'à une condensation plus ou moins épaisse de tissu élastique et de tissu musculaire immédiatement au pourtour de la lumière du vaisseau. Ici les fibres musculaires et les fibres élastiques se sont accrues parallèlement, au point d'avoir le double ou le triple de l'épaisseur normale ; les éléments élastiques paraissent même plus abondants que les éléments musculaires et s'enfoncent en rayonnant comme une *gloire* dans le tissu fibreux du canal ou de l'espace portes. Mais cette extension périphérique et régulièrement divergente des fibrilles élastiques ne fait que rendre plus intimes les rapports de la paroi de la veine porte avec le tissu de la trame porto-biliaire. Il n'y a pas trace ici, comme dans le cas de la veine sus-hépatique, d'une séparation quelconque entre la veine et le stroma qui l'entoure. En d'autres termes, le stroma porto-biliaire reste dans l'état pathologique ce qu'il est dans l'état normal, c'est-à-dire la paroi même de la veine ou capsule de Glisson. A tous ces caractères, il est facile de différencier les veines portes des veines sus-hépatiques.

Sur beaucoup de points de nos préparations, on peut reconnaître l'existence de prolongements de la lumière des veines portes qui traversent la capsule de Glisson, et qui, arrivées à la limite des plaques roses, pénètrent dans les plaques jaunes, et se continuent avec des canaux de même calibre, à parois exclusivement élastiques et nettement arrêtées. Dans ce trajet, les prolongements veineux dont il s'agit, non seulement gardent leur doublure élastique, mais se renforcent successivement de couches de même nature. Nous reviendrons sur ce fait ultérieurement.

Il ne nous reste plus à mentionner relativement aux espaces et canaux portes, qu'une altération éventuelle de certaines veines portes, imputable, selon toute vraisemblance, aux progrès de la sclérose. Nous

venons de dire que les veines portes se reconnaissent : 1° à la forme de leur lumière ; 2° à l'épaississement de leur paroi musculo-élastique ; 3° à la continuité intime de cette paroi avec la capsule glissonnienne. Mais en beaucoup d'endroits, il est aisé de constater que la veine porte, satellite d'un canal biliaire plus ou moins dilaté, est rétrécie au point de ne plus représenter qu'une fissure allongée. Les veines portes ont donc, comme les veines sus-hépatiques, une certaine tendance à s'oblitérer, mais par un processus tout différent, par l'envahissement de la sclérose glissonnienne et non par endophlébite.

Quant aux dimensions des canaux et espaces portes, elles sont très variables. Ainsi tel canal porte, reconnaissable à son grand canal biliaire et à sa veine satellite encore béante, confine à un petit espace dont le canal biliaire est relativement dilaté, mais dont l'artère a disparu et dont la veine n'est plus représentée que par une petite fente à paroi musculo-élastique.

Les plaques jaunes, intermédiaires aux plaques roses, figurent assurément le parenchyme hépatique dégénéré. Mais il n'y a plus trace ici d'éléments épithéliaux ; la totalité de l'aire jaune est formée d'un tissu cellulo-élastique, où les éléments élastiques prédominent. En examinant avec un grossissement moyen ces parties de nos préparations, nous avons reconnu qu'elles étaient constituées par une agglomération de cercles jaunes au centre desquels existait une lumière très petite, tantôt complètement libre, tantôt obstruée par des hématies. Il s'agit là, sans conteste, de vaisseaux sanguins à paroi élastique. Or, comme ces vaisseaux forment des groupes interposés aux canaux ou espaces portes ; comme, d'autre part, chacun d'eux est nettement circonscrit ; enfin, comme leur structure est identique à celle des veines sus-hépatiques du lobe droit cirrhosé, mais non atrophié, il est évident qu'ils représentent dans leur ensemble l'appareil veineux sus-hépatique. D'ailleurs, plusieurs d'entre eux, sur une seule et même préparation, sont manifestement atteints d'endophlébite oblitérante : il n'y a donc pas de doute à conserver sur leur nature. Leurs dimensions sont très variables. Cependant chacune des plaques jaunes présente une ou deux veines principales, qui correspondent évidemment aux canaux et espaces sus-hépatiques de deuxième ou de troisième ordre, comme les veines des plaques roses correspondent aux canaux et espaces portes de même ordre. Dans les intervalles qui séparent ces veines sus-hépatiques devenues exclusivement élastiques, on voit des traînées ou des agglomérations d'éléments embryonnaires, caractéristiques du processus irritatif de l'ancien travail de cirrhose. Mais, nulle part, il n'est possible de reconnaître rien qui rappelle la constitution glandulaire (ni trabécules épithéliales, ni cellules isolées, ni pseudo-canalicules). La languette de tissu scléreux, que nous venons de décrire dans ses éléments fondamentaux et qui représente *tout le lobe gauche* atrophié, est enveloppée par une couche onduleuse de tissu élastique, immédiatement

sous-jacente à la capsule de Glisson. Comme on peut le voir sur la figure 2 (Pl. II), le tissu élastique qui la forme se continue insensiblement avec les plaques jaunes (système sus-hépatique) dans tous les points où ces plaques affleurent la surface du lobe. Au contraire, si c'est un espace porte qui est adjacent à la capsule élastique, la démarcation entre celle-ci et celui-là est on ne peut plus nettement tranchée.

Si nous jetons un regard d'ensemble sur toutes ces lésions, nous voyons, comme dans la première observation, qu'il s'agit d'une variété de cirrhose d'origine biliaire, prépondérante dans les canaux portes. Mais là ne s'arrête pas la cirrhose, et, si nous n'en voyons plus clairement la trace dans les plaques de tissu élastique intermédiaire aux canaux portes, il n'en reste pas moins évident que cette cirrhose n'a pas été exclusivement confinée aux espaces porto-biliaires. N'y eut-il que le processus irritatif dont on reconnaît la présence au pourtour de toutes les veines sus-hépatiques devenues élastiques, que cela suffirait pour démontrer la permanence d'un travail pathologique encore en activité en dehors des espaces portes, c'est-à-dire dans ce qui fut le parenchyme hépatique. Il faut tenir compte aussi, en faveur de cette manière de voir, des végétations épithéliales qu'on voit se former encore sur différents points des ramifications des canaux biliaires. Sans doute, ces végétations ne sont pas assimilables aux formations pseudo-canaliculaires du lobe droit ; mais elles en sont le vestige, et si la sclérose porto-biliaire n'était pas si intense, la prolifération épithéliale dont il s'agit présenterait certainement plus d'analogie avec les pseudo-canalicules proprement dits de la cirrhose biliaire originelle. Comment cette cirrhose a-t-elle déterminé une pareille atrophie du lobe gauche ? c'est là une question très ardue et que nous nous garderons d'approfondir. Nous nous en tiendrons au fait accompli, dont les conséquences nous fournissent encore ample matière à discussion.

Comparons maintenant nos deux observations au point de vue anatomo-pathologique.

Tout d'abord les similitudes sautent aux yeux. Sans doute les lobes droits ne sont pas pareils ; l'un est cirrhosé, l'autre ne l'est pas. Cela, d'ailleurs, a peu d'importance. Le lobe droit

de la première observation était tout à fait sain ; on n'y remarquait que la pigmentation exagérée des cellules hépatiques voisines des veines sus-hépatiques, comme cela existe bien souvent dans les foies des vieillards. Dans la seconde observation, ce lobe était granuleux, il était atrophié, et l'examen microscopique y révélait les altérations banales de la cirrhose biliaire avec transformation pseudo-canaliculaire ; à ces lésions s'ajoutaient : 1° une modification profonde du parenchyme sécrétoire, contemporaine de l'ictère terminal ; 2° quelques obstructions endophlébitiques complètes ou partielles des veines sus-hépatiques, imputables à l'alcoolisme, Mais encore une fois, cela n'a pas une grande importance. L'essentiel est de faire ressortir la grande analogie des deux lobes gauches.

Dans notre premier cas, le lobe gauche présentait, au voisinage du hile, des dilatations énormes des conduits biliaires, avec une hypertrophie considérable des parois des autres canaux dans le tissu hépatique conservé.

Dans le second cas, il existait aussi des dilatations des conduits biliaires, mais bien moins grandes ; par contre, on constatait une hypertrophie générale du système biliaire, identique à celles du cas précédent ; et, chose digne de remarque, cette hypertrophie, exactement limitée aux espaces portes, ne sortait, en aucun point, de ses limites normales. Il y avait donc identité de lésion des canaux portes (*lésions caractérisées par la dilatation et l'hypertrophie*).

Conclusion : le parenchyme du lobe gauche a été remplacé par les canaux portes *dilatés et hypertrophiés*. Tous les éléments glandulaires ont disparu, et, ce qui avait été jadis une glande, se réduit actuellement : 1° à la capsule de Glisson ; 2° aux canaux et espaces porto-biliaires ; 3° à un tissu intermédiaire aux canaux et aux espaces portes, tissu cellulo-élastique, mais surtout élastique, et complètement dépourvu des caractères histologiques du foie normal.

Voyons maintenant les différences. Dans la première observation, la cirrhose biliaire n'existe pas dans le lobe droit ; il n'y a pas de cirrhose sus-hépatique d'origine alcoolique ; le peu de tissu hépatique qui persiste entre les canaux portes hypertrophiés présente tous les caractères normaux, c'est-

à-dire que s'il reste çà et là sur les coupes quelques petites languettes de trabécules cellulaires, la limite entre ces trabécules et les canaux portes hypertrophiés est nettement tranchée; cela revient à dire que l'hypertrophie des canaux portes ne sort pas *de la gaine de Glisson*. Certainement, dans les points où il n'y a plus de parenchyme hépatique conservé, là où les canaux portes se massent les uns contre les autres, le pourtour de ces canaux portes est toujours nettement arrêté, et jamais on n'y voit de proliférations ou de transformations pseudo-canaliculaires biliaires, comme cela se voit dans les cas de cirrhose parenchymateuse. Si, par hasard, çà et là on trouve des petits foyers de transformation pseudo-canaliculaire des trabécules hépatiques, le fait est certainement rare, et peut être considéré comme un accident n'infirmant point la thèse générale qui précède.

Dans la seconde observation, au contraire, nous constatons toutes les lésions déjà décrites des canaux portes, mais nous ne trouvons plus de parenchyme hépatique sain. Les voies biliaires sont altérées jusque dans leurs terminaisons ultimes, et le tissu qui forme le stroma dans lequel sont plongés tous les canaux portes hypertrophiés, présente les transformations plus ou moins manifestes du tissu normal en pseudo-canalicules biliaires, c'est-à-dire la lésion vulgaire de l'hépatite parenchymateuse. Là où les canaux portes hypertrophiés sont massés et cotangents, ce tissu cirrhotique est lui-même étouffé. Son aspect est donc identique à celui de notre première observation. — En somme, dans l'ensemble, on trouve sur les coupes, entre toutes les plaques fibreuses correspondant aux canaux portes, des vestiges plus ou moins bien conservés du tissu hépatique cirrhosé.

La conclusion à tirer de tout cela est que, dans ces deux lobes gauches atteints d'une cirrhose semblable à celle du lobe droit de la deuxième observation, il s'est produit un accident, l'hypertrophie avec dilatation des voies d'excrétion biliaire, cirrhose qui a étouffé d'une façon excentrique tout ce qui était le parenchyme hépatique plus ou moins modifié; ce qui ramène la lésion du lobe gauche dans la seconde observation a la même influence pathogénique que dans le premier cas,

avec cette seule différence que l'hypertrophie et la dilatation porto-biliaire se sont produites dans un cas, dans un parenchyme relativement sain, et dans l'autre cas, dans un parenchyme atteint de cirrhose biliaire généralisée.

Faisons abstraction de ce second élément (la cirrhose générale) pour n'envisager que la lésion du système excréteur, et nous trouvons à celle-ci des caractères identiques dans sa distribution et dans ses résultats par rapport à l'état du lobe gauche. Il est donc vraisemblable qu'une même cause a présidé à l'apparition du processus dans ces deux cas.

Cette cause, dans le premier cas, nous la savons : c'était l'enclavement d'un calcul biliaire dans la branche gauche du canal hépatique avec toutes ses conséquences. Dans le second cas, il n'existait pas de calcul au moment de l'autopsie. Y en avait-il eu un à un moment donné? Nous ne saurions l'affirmer ; mais il est probable que, à une période de la maladie impossible à déterminer, il y a eu dans le domaine du tissu hépatique tributaire de la branche gauche du canal hépatique une obstruction biliaire, transitoire peut-être, mais se reproduisant par intervalles ; car on sait que l'obstruction permanente, avec suppression de l'écoulement de la bile, n'est pas indispensable pour amener la dilatation en amont et d'une façon excentrique des voies biliaires [1].

Nombre de faits pathologiques démontrent que dans des obstructions intermittentes occasionnées par des coliques hépatiques, terminées chacune par l'élimination du calcul, par conséquent dans des faits où la bile tantôt passe, tantôt ne passe pas, la dilatation en arrière peut être considérable et *persistante*.

Mais, quel que soit le vague qui plane encore sur cette notion étiologique, il n'en reste pas moins le fait que dans le lobe gauche, il y a, par rapport au lobe droit, une lésion nouvelle, surajoutée, qui n'est pas la résultante habituelle de la cirrhose biliaire simple.

Au point de vue de la classification des cirrhoses biliaires

[1] Maurice Raynaud et Ch. Sabourin, *loc. cit.*

(et ici nous faisons abstraction de l'élément alcoolisme de la deuxième observation), le second cas appartient aux cirrhoses biliaires à la fois canaliculaires et parenchymateuses totalisées avec *une cirrhose canaliculaire prédominante dans le lobe gauche*. La première observation, au contraire, nous montre cette lésion isolée dans un seul lobe.

Resterait à décrire l'état comparatif des vaisseaux portes et sus-hépatiques dans ces deux faits. Nous signalerons seulement l'identité parfaite des veines portes dans l'un et l'autre cas, et la différence qui existe pour les veines sus-hépatiques. En effet, dans la première observation (notion parfaitement en rapport avec l'absence de l'alcoolisme), partout où l'atrophie du tissu hépatique n'est pas absolument complète, les veines sus-hépatiques sont tout à fait perméables, quelles que soient d'ailleurs les altérations de leurs parois. L'endophlébite fait absolument défaut. Dans la seconde observation, au contraire, les altérations des parois étant les mêmes (à part quelques différences d'intensité), un élément nouveau apparaît : c'est l'endophlébite à tendance oblitérante plus ou moins complète; et, en beaucoup de points, la présence de lacunes vasculaires énormes dans le tissu oblitérant.—Cette dernière constatation concorde avec l'alcoolisme et avec l'existence de lésions sus-hépatiques dans le lobe droit.

Aux données précédentes se bornera tout ce que nous voulions dire de la circulation sanguine dans nos deux faits, car l'étude de cette circulation forme la base des considérations que nous aurons à formuler dans la seconde partie de ce travail, relative aux circulations pathologiques.

(*A suivre.*)

Ch. Sabourin, del.

Imp. Lemercier & Cie, Paris.

Ch. B. de Monvel, lith.

G. Masson, éditeur.

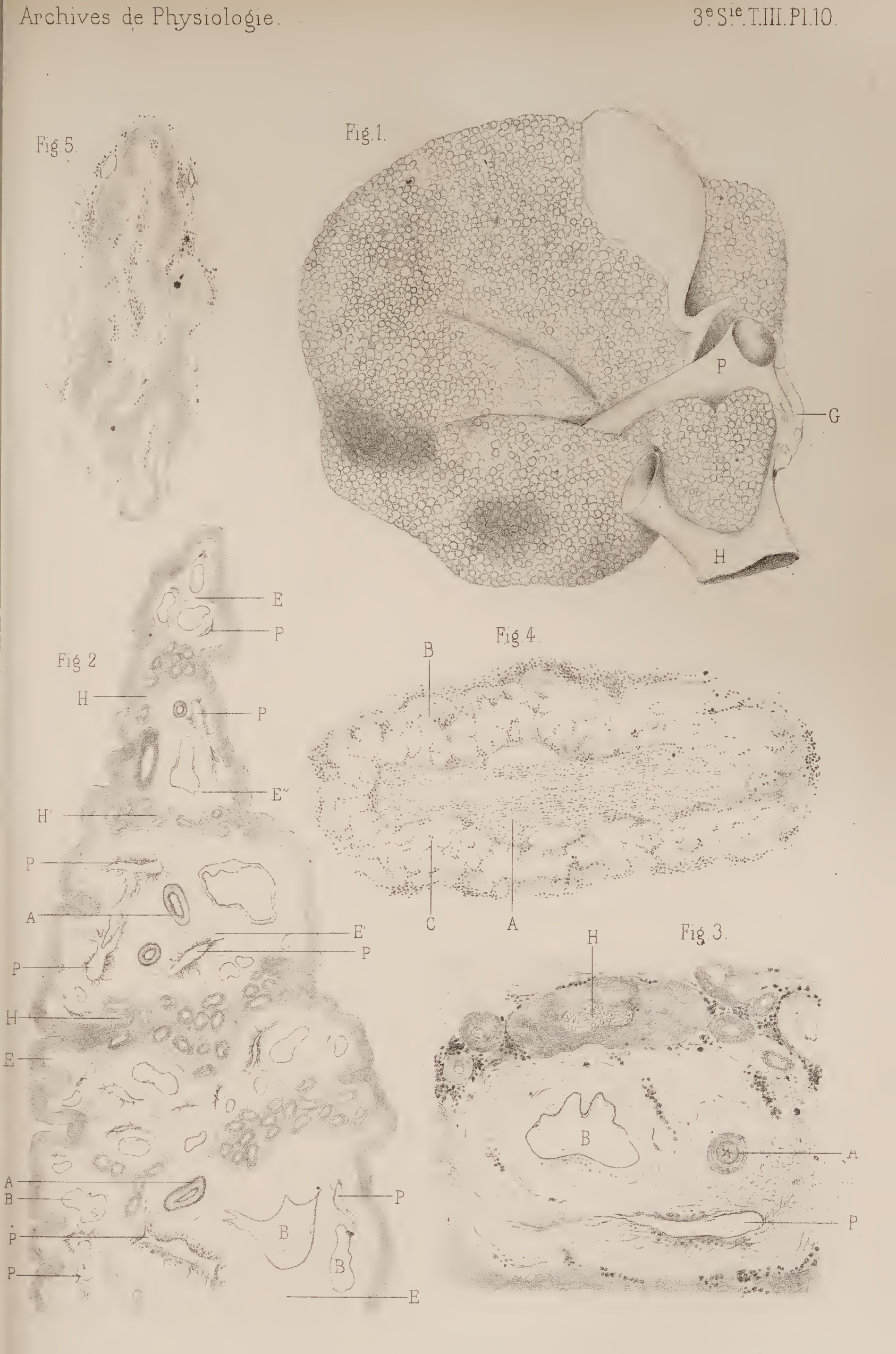

E. Brissaud, del. Imp. Lemercier & Cie Paris. Ch. B. de Monvel, lith.

G. Masson, éditeur.

EXPLICATION DES PLANCHES IX ET X.

Planche IX.

Fig. 1 (Vérick, oc. 1, obj. 1).

Dessin grandeur nature du lobe gauche du foie vu par sa face inférieure. (Obs. I.)

F. Région postérieure où le tissu hépatique est conservé.
A. Région antérieure spongieuse.
D. Naissance du lobe droit.
T. Tumeur érectile.
B. Calcul biliaire enclavé dans la branche gauche du canal hépatique.
P. Branche gauche de la veine porte.

Fig. 2 (Vérick, oc. 1, obj. 00).

Portion d'une coupe transversale de la région spongieuse du lobe gauche précédent. (Obs. I.)

B, B. Canaux biliaires dilatés.
P, P'. Canaux porto-biliaires.
F. Tissu hépatique conservé.
G. Glandes muqueuses des conduits biliaires.
H, H. Canaux veineux sus-hépatiques.

Fig. 3 (Vérick, oc. 1, obj. 0).

Portion d'un gros canal porte, montrant la veine porte rétractée avec sa tunique musculo-élastique. (Obs. I.)

B, B. Canaux biliaires dilatés.
A. Artère du canal porte.

Fig. 4 (Vérick, oc. 1, obj. 2).

Veine porte coupée en long montrant la transformation élastique de ses parois. (Obs. I.)

Fig. 5 (Vérick, oc. 1, obj. 1).

Coupe sous-capsulaire portant sur la région postérieure du lobe gauche (Obs. I.) et montrant l'élargissement sclérotique des canaux porto-biliaires.

Fig. 6 (Vérick, oc. 1, obj. 6).

Coupe d'un petit canal porte de la préparation précédente, montrant l'absorption de toute la gaine de Glisson, par le canalicule biliaire hypertrophié (Obs. I.)

Planche X.

Fig. 1.

Foie (quart de grandeur nature) du lobe gauche de l'observation II ; il est réduit à une petite languette fibreuse (G) qui paraît n'être qu'un épaississement de la capsule de Glisson. Dans ce petit lobe pénètrent des ramifications de la veine porte P ; on en voit partir également les ramifications originelles de la veine sus-hépatique (H).

Fig. 2 (Vérick, oct. 1, obj. 0).

Coupe transversale de la totalité de ce lobe gauche E, E′, E″, espaces portes avec leurs canaux biliaires dilatés (B), leurs veines portes (P), leurs artères (A). H, H′, le tissu intermédiaire aux espaces portes ; ce tissu, presque exclusivement élastique est parcouru par de nombreuses veines hépatiques.

Fig. 3 (Vérick, oc. 1, obj. 2).

L'espace porte E′ vu à un plus fort grossissement : P, veine porte avec sa paroi musculo-élastique, intimement adhérente au tissu hypertrophié de l'espace E ; B, canal biliaire ; A, artère ; H, veine sus-hépatique.

Fig. 4 (Vérick, oc. 1. obj. 2).

Une veine sus-hépatique (à la limite des lobes droit et gauche). A, tissu d'endophlébite oblitérante, percé de lumières à travers lesquelles la circulation persiste. B tunique élastiques externe ; C, tunique celluleuse traversée par des tractus élastiques qui réunissent les deux tuniques élastiques externe et interne.

Fig. 5 (Vérick, oc. 1, obj. 2).

Une veine sus-hépatique complètement oblitérée. La lumière est fermée par le tissu endophlébitique.

RECUEIL DE FAITS.

NOTE SUR UN CAS D'HÉMIATROPHIE DE LA LANGUE SURVENUE DANS LE COURS D'UN TABES DORSAL,

Par MM. le Dr **RAYMOND**, agrégé de la Faculté, médecin de l'hospice des Incurables, et **G. ARTAUD**, interne des hôpitaux.

PLANCHE XI.

Parmi les symptômes céphaliques du tabes, il en est dont l'existence a été passée sous silence par la plupart des auteurs classiques et qui cependant présente un certain intérêt ; nous voulons parler de l'*hémiatrophie de la langue.* L'hémiatrophie de la langue peut, croyons-nous, survenir dans le cours du tabes, au même titre que l'atrophie musculaire des membres, c'est-à-dire à titre de complication, et lorsque les lésions des zones radiculaires postérieures ont envahi les cornes antérieures de la moelle et les colonnes motrices du bulbe. Du moins, les choses se sont-elles passées ainsi dans le cas actuel, où l'hémiatrophie de la langue est apparue en même temps qu'une atrophie légère des muscles de l'éminence thénar chez un sujet ataxique depuis huit ans ; à l'autopsie nous avons trouvé une atrophie des cellules des cornes antérieures de la moelle et de quelques noyaux moteurs du bulbe.

M. le Dr Cuffer avait déjà eu l'occasion d'étudier notre malade en 1875, dans le service de M. le Dr Millard, à l'hôpital Lariboisière et en avait publié l'observation dans la *Gazette médicale* de 1875. Nous ne saurions mieux faire que de reproduire ici l'observation de M. Cuffer en la faisant suivre de la relation des symptômes nouveaux qui se sont développés chez notre ataxique de 1875 à 1883.

Nous renvoyons pour l'historique de la question, au mémoire que M. le Dr Ballet vient de publier, sous l'inspiration du professeur Charcot, dans les *Archives de Neurologie* (n° de mars 1884).

Observation.

« M... Hubert, cordonnier, âgé de 52 ans, est entré à l'hôpital Lariboisière, salle Saint-Vincent, n° 17 *bis* (service de M. le Dr Millard), le 4 mars 1875.

Cet homme dans les antécédents duquel on ne trouve ni syphilis, ni habitudes alcooliques, fait remonter le début de sa maladie à huit années environ.

A cette époque, il commença à éprouver quelques douleurs en ceinture, ainsi que des sensations légèrement douloureuses dans les deux genoux. C'est à la suite de bains froids réitérés et prolongés que ces accidents seraient survenus, au dire du malade.

La maladie resta stationnaire pendant 4 ans, puis s'accentua davantage et c'est principalement depuis 18 mois qu'elle s'est caractérisée. A partir de cette époque, les sensations douloureuses perçues dans les deux genoux devinrent de véritables douleurs fulgurantes, les fonctions génitales se troublèrent, la vue commença à s'affaiblir.

La marche devint très difficile ; les fonctions digestives se modifièrent également ; ces troubles digestifs ne consistèrent d'abord que dans une dyspepsie habituelle, mais bientôt ils se traduisirent par des troubles gastriques très manifestes.

Les troubles dans la coordination des mouvements des membres inférieurs ne tardèrent pas à être suivis de phénomènes analogues dans le membre supérieur droit.

De plus, il y a un an environ, le malade commença à éprouver de l'embarras de la parole. Sa langue, dit-il, ne tournait plus facilement dans sa bouche.

A l'entrée du malade dans le service de M. le Dr Millard, outre les signes fournis par les commémoratifs précédents, on constate l'incoordination des mouvements pendant la marche, la notion très incomplète de la position des membres dans l'obscurité, la perte d'équilibre et les vertiges dans la station debout, les yeux étant fermés.

A tous ces symptômes évidents d'ataxie locomotrice confirmée se joignent les lésions suivantes : *atrophie légère des muscles de l'éminence thénar de la main droite*, *atrophie très nette de la moitié droite de la langue.*

L'aspect de la langue est tout à fait celui qu'a décrit M. le professeur Charcot. On remarque du côté droit une disposition comparable à des circonvolutions cérébrales. Le volume de ce côté est bien moindre que celui du côté opposé. En engageant le malade à raidir sa langue, on sent parfaitement le côté gauche se durcir et le côté droit, au contraire, rester sans contractions.

Quant aux mouvements de la langue, les uns sont possibles : projection en avant, mouvements de latéralité. La rentrée de la langue dans la cavité buccale se fait, mais incomplètement.

D'autres mouvements sont impossibles, c'est ainsi que la pointe ne peut être portée en haut et que la langue ne peut être mise en forme de gouttière.

La sensibilité est intacte des deux côtés.

Le côté atrophié de la langue est en outre animé de contractions fibrillaires très accusées.

Les mouvements des joues, des lèvres, du voile du palais sont normaux, la sensibilité est intacte, ainsi que celle de la face.

La déglutition est normale.

Les mouvements de latéralité de la mâchoire sont impossibles.

Enfin, terminons en disant que l'on ne trouve aucune altération du cœur, aucun trouble de la circulation, ni de la respiration. »

Telle était en 1875 l'histoire clinique de ce malade, qu'il ne nous a été donné d'étudier qu'en février 1883.

A ce moment-là, nous le trouvons dans un état de cachexie extrême et arrivé à la dernière période du tabes. Deux symptômes frappent surtout chez lui : c'est l'*amaigrissement* et l'*atrophie* de la moitié droite de la langue. L'amaigrissement est général, mais plus accentué sur les membres supérieurs ; tous les nerfs répondent encore bien à l'excitation électrique. Quant à la langue, elle répond exactement à la description qu'en a donnée M. le Dr Cuffer. Tandis que la moitié gauche a conservé son volume normal, la moitié droite est affaissée, ratatinée, parsemée de dépressions et animée de mouvements fibrillaires. En saisissant la moitié droite de la langue entre les doigts, on n'éprouve aucune sensation de résistance ; il semble, au contraire, que l'on ait sous le doigt un tissu lipomateux. La pointe de la langue est déviée à droite. La déglutition se fait bien ; la parole est encore très compréhensible, quoique l'articulation des mots soit un peu gênée. La sensibilité tactile, de même que le goût, est conservée aussi bien sur la moitié droite que sur la moitié gauche.

Comme autres symptômes céphaliques, il n'y a à noter qu'une immobilité absolue des pupilles qui ne sont ni dilatées ni rétrécies ; il n'y a, à part cela, aucun trouble de la vue. L'ouïe est bien conservée ; pas de vertiges. La sensibilité de la face est intacte.

Du côté des membres, à part l'atrophie musculaire, absence de réflexes tendineux et zones d'anesthésie, occupant, aux membres supérieurs, la sphère du cubital, et aux membres inférieurs, presque toute l'étendue de la surface cutanée (à l'exception du cou-de-pied, du genou et de la racine de la cuisse).

D'après ce que le malade nous raconte, il n'aurait jamais eu d'ecchymoses après ses crises, ni d'éruptions, ni de sueurs ; pas de chute d'ongle ni de dent. Il a encore de temps en temps des crises gastriques avec vomissements. Depuis quelques jours, il a de la rétention d'urine et c'est ce qui l'a décidé à entrer à l'infirmerie. La mort arrive le 31 mars 1883, un mois après son entrée dans nos salles.

Examen histologique.

L'autopsie, faite le lendemain de la mort, ne révéla rien de particulier dans les principaux viscères. Les centres nerveux (bulbe, moelle, sympathique cervical, hypoglosse) furent enlevés avec soin et placés dans une solution de bichromate d'ammoniaque, ainsi que la langue.

A. *Moelle.* — Les lésions classiques du tabes existent sur toute la hauteur de la moelle, mais elles présentent en quelques points certaines particularités.

Elles sont peu accusées à la région lombaire. A ce niveau, la sclérose atteint, il est vrai, toute l'étendue des cordons postérieurs comprise entre le sillon médian postérieur et les racines postérieures; mais elle ne s'étend pas en avant jusqu'à la commissure postérieure. Des deux côtés de la commissure existe un groupe de tubes nerveux avec un cylindraxe bien coloré et une couronne de myéline intacte; la névroglie qui les sépare n'est pas épaissie. Les cornes postérieures ne paraissent que légèrement atteintes; quant aux cornes antérieures, elles sont normales.

A la région dorsale, les lésions atteignent leur maximum. En arrière, la sclérose a envahi complètement les zones radiculaires postérieures et les cordons de Goll; en avant, elle s'étend jusqu'à la commissure postérieure. Les cornes postérieures sont également le siège de lésions scléreuses très avancées qui se prolongent jusque dans les cornes antérieures. Les différents groupes cellulaires de ces cornes ont en partie disparu et l'élément moteur de la moelle n'est plus représenté dans la substance grise que par de rares cellules, munies de leurs prolongements et de leur noyau. Un examen attentif permet cependant de reconnaître les cellules qui semblent avoir disparu complètement, soit sous leur forme cellulaire primitive, mais très réduite dans toutes leurs dimensions, soit sous la forme arrondie de petits amas pigmentaires dépourvus de noyau et de prolongements.

A la région cervicale, même localisation qu'à la région lombaire, et l'on trouve autour de la commissure postérieure un faisceau de tubes nerveux sains. Mais ici, comme à la région dorsale, la sclérose a envahi les cornes postérieures et les cornes antérieures, dont le groupe cellulaire antéro-interne est très atrophié, surtout dans la moitié droite de la moelle.

Deux faits intéressants se dégagent de l'étude de la moelle :

l'envahissement par le processus scléreux de tout le système postérieur de la moelle, fait conforme aux recherches de Pierret, et l'atrophie d'un certain nombre de cellules motrices des cornes antérieures, fait en rapport avec l'atrophie musculaire des membres observée pendant la vie chez notre malade.

B. *Bulbe.*—Dans l'examen du bulbe, notre attention s'est surtout portée sur l'état des noyaux moteurs et en particulier sur l'état des noyaux de l'hypoglosse et du noyau masticateur du trijumeau.

M. Duval, comme on le sait, a décrit deux noyaux de l'hypoglosse: l'un, le noyau principal, déjà connu, formé par un amas considérable de grosses cellules multipolaires, est placé sous le plancher du quatrième ventricule, des deux côtés du raphé médian. L'autre, ou noyau accessoire, formé par un amas plus ou moins diffus de substance grise à grosses cellules multipolaires également, est situé dans les parties latérales du bulbe, en arrière et en dehors de la lame juxta-olivaire externe et des fibres radiculaires de l'hypoglosse. Ce noyau, déjà décrit par Clarke sous le nom de noyau antéro-latéral et par Stilling sous le nom de formation réticulée, a été rattaché par M. Duval au noyau principal de l'hypoglosse. Les fonctions de ces deux noyaux seraient différentes, et, tandis que le noyau principal serait plus spécialement le centre bulbaire des mouvements de la langue dans la parole, le noyau accessoire serait le centre des mouvements de cet organe associés à ceux de la déglutition. [Voyez Duval et Raymond, Note sur un cas de paralysie labio-glosso-laryngée. (*Archives de Physiologie*, 1879, p. 744.)]

Sur nos coupes de bulbe, le noyau accessoire des deux côtés possédait de belles cellules avec prolongements, noyau clair et amas pigmentaire circonscrit; il nous a paru normal. Quant au noyau principal, tandis que le noyau gauche se présente avec une trentaine de cellules multipolaires bien colorées et bien conservées, le noyau droit n'offre plus que trois ou quatre corps cellulaires, très petits, ratatinés, remplis de pigment, sans prolongement ni noyau apparent. Il y avait donc atrophie complète du noyau bulbaire de l'hypoglosse droit et intégrité relative, sinon absolue, du noyau de l'hypoglosse gauche (*fig.* 1).

Les coupes portant au même niveau nous ont permis de constater l'état des noyaux des nerfs mixtes (glosso-pharyngien, pneumogastrique et spinal). Ces nerfs prennent naissance dans le bulbe par deux noyaux différents : l'un, le noyau sensitif, est placé sous

le plancher du quatrième ventricule, en dehors du noyau principal de l'hypoglosse; l'autre, le noyau moteur, est situé dans les parties latérales du bulbe, en dehors et en arrière du noyau accessoire de

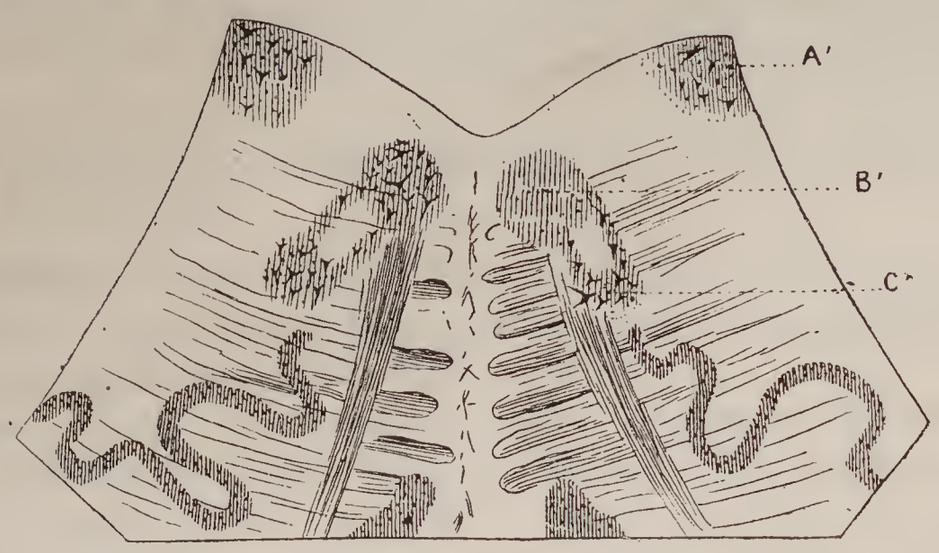

Fig. 1

l'hypoglosse. Le premier est formé de cellules petites, légèrement pigmentées, le second de cellules plus volumineuses et multipolaires. Sur nos coupes, le premier de ces noyaux nous a paru sain bien que tout autour de lui il y eût sous le plancher du quatrième ventricule une abondante prolifération nucléaire; le second était légèrement atrophié, et l'atrophie était plus marquée du côté droit que du côté gauche.

Quant au noyau masticateur qui fait suite à la colonne motrice des nerfs mixtes, nous ne l'avons trouvé que très faiblement altéré sur les coupes passant par la partie moyenne de la protubérance, au niveau de l'émergence du trijumeau. La plupart de ses cellules étaient volumineuses, à plusieurs prolongements, possédaient un beau noyau et pas de pigment; seules, quelques-unes d'entre elles, plus spécialement celles qui se rapprochaient le plus de la substance ferrugineuse (locus cœruleus), étaient arrondies, sans prolongements et surchargées de pigment. Pourrait-on, d'après cela, induire que les fibres destinées aux mouvements de diduction de la mâchoire inférieure prennent naissance dans les cellules de la partie postérieure du noyau masticateur?

Les autres noyaux moteurs du bulbe (facial supérieur et moteur oculaire externe, facial inférieur) nous ont paru sains. Nous en dirons autant des noyaux sensitifs (trijumeau, colonne sensitive des nerfs mixtes) et des faisceaux pyramidaux.

Les lésions bulbaires trouvées chez notre malade se bornent, en résumé, à l'atrophie complète du noyau principal de l'hypoglosse

droit et à de légères altérations de la colonne motrice des nerfs mixtes et du noyau masticateur du trijumeau ; les deux noyaux du facial ont été épargnés. Or, les différents noyaux que nous venons d'énumérer représentent dans le bulbe les cornes antérieures de moelle. Il est donc rationnel d'admettre l'existence d'un rapport étroit entre ces deux faits, atrophie du noyau de l'hypoglosse et atrophie de la langue, atrophie des cellules motrices de la moelle et atrophie musculaire des membres. Nous pensons donc que, chez notre malade, les lésions du tabes, après avoir détruit le système postérieur de la moelle, ont envahi les cellules motrices des cornes antérieures et secondairement les colonnes motrices du bulbe. Peut-être n'y a-t-il qu'une simple coïncidence entre les lésions des cordons postérieurs et l'atrophie des cellules motrices de la moelle et du bulbe, et ne doit-on regarder au point de vue anatomique, comme au point de vue clinique, l'atrophie des membres et de la langue que comme une complication du tabes.

C. *Langue.* Comme on peut en juger d'après l'examen de la figure 2, la moitié gauche de la langue a conservé sa structure normale; les faisceaux musculaires sont bien entrecroisés et ne sont séparés les uns des autres que par une faible quantité de tissu conjonctif et de cellules adipeuses.

Il n'en est pas de même de la moitié droite de l'organe (*fig.* 3), qui n'est plus représentée que par un amas de cellules graisseuses. Le tissu conjonctif n'est pas plus abondant qu'à l'état normal, les parois des artères ne sont pas épaissies ; en un mot, il n'y a pas de sclérose, mais une transformation adipeuse presque complète de cette partie de la langue. Au milieu des cellules adipeuses, sont disséminées çà et là quelques fibres musculaires, très réduites de volume. Les unes sont tellement diminuées qu'elles n'offrent pas plus d'épaisseur qu'un tube nerveux de moyen calibre ; mais c'est là l'exception, car la plupart possèdent un diamètre variant entre 8 et 10 μ. Beaucoup sont réduites à une simple gaine de myolemme contenant seulement, d'espaces en espaces, des fuseaux de substance striée. Toutes ont conservé leur striation transversale ; les noyaux du sarcolemme sont visibles, mais ne paraissent pas multipliés. A l'intérieur des fibres, on ne rencontre pas de granulations graisseuses ; ce qui nous porte à croire qu'il s'agit ici d'une atrophie simple des fibres musculaires, avec développement exagéré du tissu adipeux que l'on observe à l'état normal entre les faisceaux musculaires. Enfin, sur différents points de la coupe, on

aperçoit la section transversale de plusieurs troncs nerveux dont les cylindraxes sont bien colorés par le carmin.

D. *Sympathique cervical.* Les ganglions du sympathique cervical ne nous ont offert comme lésions qu'une légère augmentation du tissu conjonctif interstitiel et une infiltration pigmentaire très accusée de la plupart de leurs cellules. Mais il est juste de faire remarquer que notre malade avait 61 ans et que ces légères modifications de structure doivent, suivant toutes probabilités, être rattachées à la sénilité.

E. *Hypoglosse.* Parmi les fibres de l'*hypoglosse droit,* beaucoup ont conservé leur gaine de myéline et leur cylindraxe bien coloré; mais il en est un certain nombre dont la myéline est très segmentée, résorbée même de distance en distance, et dont le cylindraxe est à peine visible. On rencontre aussi quelques fibres sans myéline ni filament axile et qui ne sont plus représentées que par la gaine de Schwann et ses noyaux.

EXPLICATION DES FIGURES DE LA PLANCHE XI.

Fig. 1.

(Coupe passant par la partie moyenne du bulbe.)

AA', Noyau sensitif des nerfs mixtes (pneumogastrique spinal, glosso-pharyngien). Normal des deux côtés.

B, Noyau principal de l'hypoglosse gauche. Ce noyau est sain.

B', Noyau principal de l'hypoglosse droit. Ce noyau n'est plus représenté que par des débris de cellules.

CC', Noyau accessoire de l'hypoglosse. Normal des deux côtés.

Fig. 2.

(Coupe passant par la moitié gauche de la langue.)

Les faisceaux musculaires présentent leurs dimensions et leurs dispositions normales.

Fig. 3.

(Coupe passant par la moitié droite de la langue.)

Il ne reste plus que quelques faisceaux musculaires représentés par des stries très étroites et très allongées. Les intervalles de ces faisceaux sont comblés par des cellules adipeuses qui ont envahi presque toute la moitié droite de la langue. Très peu de tissu conjonctif. Çà et là sections transversales de vaisseaux et de troncs nerveux.

NOTE SUR UN SIGNE PEU CONNU DE LA SCIATIQUE. — RECHERCHES EXPÉRIMENTALES,

Par M. le Dr **De Beurmann**.

La symptomatologie d'une affection aussi commune et aussi souvent décrite que la sciatique est nécessairement bien connue et ne peut réserver de grandes surprises au clinicien. Cependant il n'est pas de champ si bien exploité où l'on ne trouve à glaner avec profit, et les faits les plus simples sont souvent ceux qui échappent longtemps à l'observation.

Le signe de la sciatique dont nous voulons parler, n'est indiqué ni dans les descriptions classiques de cette névralgie, ni dans les nombreux mémoires consacrés à l'étude de cette affection. Il est facile à constater au lit du malade précieux pour le diagnostic des cas difficiles assez fréquents en clinique, et très intéressant à étudier au point de vue de sa pathogénie.

Pour le rechercher, on fait coucher le malade sur un lit, on lui recommande de ne faire aucun effort et de s'abandonner aux mouvements qu'on imprime au membre malade, puis, fixant la jambe dans l'extension complète, on fléchit peu à peu la cuisse sur le bassin. Immédiatement le patient accuse une douleur très vive le long du trajet du nerf et en particulier au niveau de la fesse dans le point correspondant à l'échancrure sciatique et il oppose une résistance énergique au mouvement qu'on veut lui faire exécuter. Après avoir replacé le membre dans l'extension complète, on plie la jambe sur la cuisse et l'on fléchit encore une fois celle-ci sur le bassin. Ce mouvement a lieu sans difficulté; le malade n'éprouve pas de douleur et ne résiste pas, même lorsque la flexion est portée assez loin pour que la cuisse fasse un angle aigu avec le bassin. Ainsi flexion de la cuisse sur le bassin, la jambe étendue : douleur vive, mouvement impossible; flexion de la cuisse

sur le bassin, la jambe fléchie : douleur nulle, mouvement facile, voilà ce que l'on peut constater en quelques instants dans toutes les formes de la névralgie sciatique.

Lasègue recherchait toujours ce signe dont il ne manquait pas d'indiquer la valeur. C'est lui, croyons-nous qui l'a indiqué le premier, bien qu'il ne le mentionne pas dans le mémoire qu'il a publié dans les *Archives de médecine* en 1864. Il a été décrit en 1881, dans la thèse d'un de ses élèves, M. Forst qui en fait bien ressortir l'importance au point de vue du diagnostic différentiel, mais qui n'en donne pas la véritable explication pathogénique.

Suivant lui, la douleur qui se produit dans certains mouvements déterminés serait due à la compression qu'exercent les muscles de la partie postérieure de la cuisse sur le tronc du sciatique. « Si, dit-il, nous fléchissons la jambe sur la cuisse et la cuisse sur le bassin, toutes les masses musculaires n'étant ni contractées ni tendues, par conséquent, dans le relâchement complet, le malade n'accuse plus cette douleur qui était provoquée mécaniquement. »

Il est probable que la contraction et la tension musculaires peuvent exercer en effet une certaine influence sur la production de la douleur, mais dans le cas dont nous nous occupons, celle-ci se rattache surtout à l'état de tension ou de détente du nerf lui-même dans les mouvements des divers segments du membre inférieur. Lorsque la jambe est dans l'extension et qu'on plie la cuisse sur le bassin, le nerf sciatique subit une tension considérable qui n'est pas douloureuse à l'état normal mais qui le devient aussitôt que sa sensibilité est exagérée par une cause quelconque. Quand la jambe est fléchie et qu'on imprime à la cuisse le même mouvement, il est au contraire complètement détendu et la douleur est nulle.

Il est facile de s'assurer que la tension du sciatique varie beaucoup dans les deux positions que nous venons d'indiquer et même de mesurer ces différences avec quelque précision. Nous croyons du moins être arrivé à en donner la preuve par le procédé suivant.

Expérience.—Sur un sujet entier et par conséquent chez lequel toutes les attaches du sciatique sont respectées, nous avons découvert le tronc du nerf par une incision pratiquée à la partie postérieure de la cuisse entre le biceps et le demi-tendineux. Nous en avons reséqué un segment du nerf que nous avons remplacé par un tube de caoutchouc résistant de même longueur fixé aux extrémités du nerf par deux pinces hémostatiques fortement serrées et placées perpendiculairement à sa direction. Les choses

étant ainsi disposées, il est évident que si une traction vient à être exercée sur le cordon nerveux, elle doit se traduire par un allongement du tube de caoutchouc et par un écartement des deux pinces qui en fixaient les extrémités. Cet allongement sera d'autant plus marqué que le nerf étant extrêmement résistant, tout l'effort se fera sentir sur le caoutchouc dont l'élasticité est beaucoup plus considérable. L'incision était du reste assez longue et les extrémités du nerf assez dégagées pour laisser un libre jeu aux pinces qui nous servaient d'index. Celles-ci apparaissaient au dehors par l'incision faite à la peau et le nerf était replacé dans sa situation normale, au milieu des muscles de la cuisse.

Ces préparatifs terminés, nous avons cherché quelle influence exercent les différents mouvements de la jambe et de la cuisse sur l'écartement ou le rapprochement des index et par conséquent sur l'extension ou le relâchement du sciatique.

Du côté gauche, le segment réséqué avait dix centimètres de longueur. Le sujet étant placé sur le ventre et la cuisse étendue sur le bassin, l'écartement des index était de 11 centimètres lorsque la jambe était dans l'extension complète. Quand elle était fléchie, il n'était plus que de 7 centimètres 1/2.

Le sujet étant placé sur le dos, si nous fléchissions la cuisse sur le bassin, en maintenant la jambe dans l'extension, nous mesurions 15 centimètres 1/2 et 11 seulement lorsque la cuisse était fléchie à angle droit et la jambe fléchie également.

Si nous portions la flexion de la cuisse aussi loin que possible et en étendant la jambe, l'écartement atteignait 18 centimètres. Lorsque celle-ci était fléchie la position de la cuisse restant la même il n'était toujours que de 11 centimètres.

Du côté droit nous avions réséqué 4 centimètres du sciatique. Dans l'extension de la cuisse, l'écartement était de 4 centimètres 1/2 lorsque la jambe était étendue et de 3 centimètres 1/2 quand elle était fléchie. En fléchissant la cuisse à angle droit, nous trouvions 10 centimètres quand la jambe était étendue et 4 quand elle était fléchie.

En portant la flexion de la cuisse plus loin encore, nous trouvions 11 centimètres en maintenant la jambe étendue, et 5 en la fléchissant.

Ces chiffres sont groupés d'une façon plus frappante dans le tableau suivant.

Tableau.

CÔTÉ GAUCHE.		CÔTÉ DROIT.	
CUISSE ÉTENDUE.			
Jambe étendue	0m,110	Jambe étendue	0m,045
Jambe fléchie	0m, 75	Jambe fléchie	0m,035
CUISSE FLÉCHIE À ANGLE DROIT.			
Jambe étendue	0m,155	Jambe étendue	0m,100
Jambe fléchie	0m,110	Jambe fléchie	0m,040
CUISSE FLÉCHIE À ANGLE AIGU.			
Jambe étendue	0m,180	Jambe étendue	0m,110
Jambe fléchie	0m,110	Jambe fléchie	0m,050

Nous avons noté de plus que l'écartement des pinces, indiquant qu'une traction s'exerce sur le sciatique, est toujours accompagné d'un mouvement de translation des deux index vers la partie inférieure de la cuisse. Ce déplacement en masse ne peut être dû qu'à une sorte de glissement du nerf dans sa gaine. Le sens dans lequel il se produit montre que le point fixe se trouve en haut vers le point même où la douleur provoquée a son principal foyer.

Les résultats de cette expérience sont concluants, ils mettent en lumière l'influence de la position de la jambe sur les tractions que subit le sciatique dans la flexion de la cuisse. Elle est très considérable puisque la tension presque nulle quand la jambe est fléchie, est au contraire portée à son maximum lorsqu'elle est étendue. En procédant au lit du malade comme nous l'avons indiqué, on peut donc à volonté exercer sur le sciatique une traction considérable ou le mettre dans le relâchement complet et l'on comprend que s'il est tant soit peu hyperalgésique, la douleur est très vive dans le premier cas et nulle dans le second.

C'est évidemment ce mécanisme qui préside, suivant nous, à la production et à l'absence de la douleur dans les deux positions que nous avons spécifiées. Si les compressions plus ou moins fortes exercées sur le tronc nerveux par la tension des masses musculaires peuvent dans une certaine mesure contribuer à augmenter la douleur, nous pensons qu'il est impossible de ne pas accorder la première place aux tractions énergiques que révèle notre expérience.

Le mode d'exploration du sciatique que nous préconisons est très supérieur aux pressions exercées sur le trajet du nerf à travers les téguments et à la recherche des points douloureux de *Valleix*. Ceux-ci manquent en effet souvent ou sont répartis d'une façon trop irrégulière pour être caractéristiques ; quant à la palpation directe elle ne permet pas de séparer la douleur qui appartient au nerf lui-même de celle qui est due à des lésions des parties voisines.

Non seulement nous n'avons jamais vu manquer ce signe chez les malades atteints de sciatique, mais il nous a toujours paru exister de la manière la plus nette.

L'observation montre qu'il est très important au point de vue du diagnostic différentiel et l'explication que nous en donnons, prouve qu'il doit être caractéristique. En effet, si le malade accuse une douleur tenant à toute autre cause, à une névralgie crurale, à une affection du fémur, à une coxalgie, par exemple, la douleur peut occuper le même siège, avoir les mêmes indications, donner lieu à la même attitude du membre que la sciatique, s'accompagner de troubles trophiques analogues à ceux qui ont été signalés dans les formes graves ; mais si le tronc nerveux est indemne, la production ou l'absence de la douleur ne se rattacheront pas à l'état de tension ou de relâchement du nerf, et par conséquent aux différentes positions que nous avons indiquées.

Lorsque l'articulation coxo-fémorale est intéressée, les mouvements qu'on lui imprime sont toujours douloureux, et le malade résiste à la flexion de la cuisse, quelle que soit l'attitude de la jambe : on ne trouve donc pas la distinction si nette que nous avons indiquée. Si, au contraire, on est en présence d'une affection douloureuse, n'intéressant ni l'articulation, ni le tronc nerveux, les mouvements sont faciles et ne provoquent la douleur que dans certaines attitudes spéciales avec lesquelles la position relative de la cuisse et de la jambe n'a aucun rapport. Nous ne passerons pas en revue les différents cas cliniques dans lesquels ce signe peut être utilisé ; ce que nous avons dit de sa pathogénie montre suffisamment quelle est son importance. Nous n'hésitons pas à le considérer comme pathognomonique de la névralgie sciatique.

Les mouvements qui donnent lieu aux tiraillements du nerf sciatique se produisent dans une foule d'actes physiologiques et, dans la marche en particulier, aucun tronc nerveux, croyons-nous, n'est soumis à des tractions aussi fréquentes et aussi énergiques.

Cette particularité explique peut-être la ténacité et l'acuité tout

à fait spéciales des affections inflammatoires ou douloureuses qui l'atteignent. On ne peut le comparer, en effet, à ce point de vue, aux autres nerfs, aux intercostaux, par exemple. Ceux-ci ne subissent jamais aucun tiraillement, leurs mouvements sont très restreints, même dans les plus grandes inspirations ; aussi les névralgies intercostales sont-elles beaucoup moins tenaces que celles du sciatique.

Il nous semble qu'un des premiers résultats à réaliser dans le traitement de cette affection sera de soustraire le nerf à une des principales causes qui entretiennent ses états pathologiques. Pour atteindre ce but, on devra placer le malade dans la position la plus favorable au relâchement du sciatique, c'est-à-dire fléchir la jambe sur la cuisse et l'immobiliser dans cette position, afin de soustraire le tronc nerveux à tout tiraillement.

Si notre hypothèse est exacte, cette immobilisation donnerait les meilleurs résultats, même dans les cas de sciatique grave, c'est-à-dire de névrite, et l'on obtiendrait peut-être ainsi quelque chose d'analogue au résultat si heureux que donne l'immobilisation absolue dans les affections inflammatoires et douloureuses des jointures.

Quelle que soit la valeur de cette indication thérapeutique sur laquelle nous reviendrons avec des observations ultérieures, nous pensons qu'il est intéressant de rappeler l'existence d'un signe peu connu d'une affection médicale des plus répandues, d'insister sur sa valeur clinique et d'avoir déterminé sa pathogénie par des expériences précises.

Paris. Soc. d'imp. Paul Dupont, 41, rue J.-J.-Rousseau. *Le gérant :* G. Masson.

ARCHIVES

DE

PHYSIOLOGIE

NORMALE ET PATHOLOGIQUE.

MÉMOIRES ORIGINAUX.

I

RECHERCHES ANATOMIQUES ET EXPÉRIMENTALES SUR LE CHOLÉRA OBSERVÉ EN 1883, EN ÉGYPTE.

Par MM. **STRAUS, ROUX, NOCARD** et **THUILLIER.**

(Planches XI, XII, XIII.)

Chargés par le gouvernement, sur la proposition du Comité consultatif d'hygiène et sur celle de notre illustre maître M. Pasteur, d'aller étudier l'épidémie de choléra qui venait d'éclater en Égypte, nous débarquâmes à Alexandrie le 15 août 1883. L'épidémie, qui avait déjà complètement cessé au Caire, était arrivée à son maximum à Alexandrie, où officiellement elle faisait de 40 à 45 victimes par jour. Mais la mortalité ne tarda pas à décroître dès les premiers jours de septembre et presque tous les cas dont nous avons disposé se sont produits dans la dernière moitié du mois d'août.

Les autopsies que nous avons pratiquées pendant notre

séjour à Alexandrie (jusqu'au 7 octobre), sont au nombre de 24 ; 22 ont été faites à l'hôpital européen, 1 à l'hôpital grec, 1 à l'hôpital allemand[1]. Sur ces 24 cas, il y avait 7 hommes et 17 femmes, dont 5 en état de grossesse ou récemment accouchées ; le plus jeune des sujets avait 5 ans, le plus âgé 54 ans ; les autopsies les plus nombreuses sont celles d'individus âgés de 20 à 35 ans : 15 cas ont évolué d'une façon rapide, la mort s'étant produite de 10 heures à 3 jours après le début de la maladie ; 9 cas se prolongèrent davantage (de 4 à 15 jours, avec ou sans réaction typhoïde). Les sujets appartenaient aux nationalités suivantes : Italiens, Maltais, Syriens, Grecs, Autrichiens ; nous n'avons pu pratiquer l'autopsie d'aucun indigène.

Une condition particulièrement heureuse pour ces études, qui n'aurait pu être réalisée en Europe, c'est que l'on n'était astreint à aucun délai pour l'ouverture du corps. Dans un certain nombre de cas, nous avons pu procéder aux autopsies immédiatement après la mort ; et l'autopsie la plus tardive a eu lieu 14 heures après la mort ; c'était un avantage précieux tant au point de vue de la recherche d'un micro-organisme pathogène qu'au point de vue anatomo-pathologique. Il n'y avait pas à redouter les complications de la putréfaction, et les lésions rencontrées peuvent être considérées comme relevant exclusivement de la maladie.

Les symptômes et les lésions anatomiques du choléra sont de telle nature, que c'est sur l'intestin que portèrent tout d'abord nos investigations.

A l'ouverture de la cavité abdominale, on est frappé de la sécheresse et de l'état poisseux, si souvent décrit, du péritoine ; les anses intestinales sont agglutinées entre elles par un enduit visqueux, filant, qui s'enlève facilement avec le scalpel.

[1] Nous tenons à renouveler ici tous nos remercîments à M. le Dr Ardouin, médecin de l'hôpital européen et à M. le Dr Sierra qui nous ont libéralement ouvert leurs services. Nous remercions également M. le Dr Varenhorst, médecin de l'hôpital allemand, et M. Zancarol, médecin de l'hôpital grec, de l'accueil qu'ils nous ont fait.

Examiné au microscope, cet enduit apparaît constitué par les cellules endothéliales desquamées, les unes isolées, les autres encore réunies et formant des plaques.

Ces cellules sont profondément altérées, granuleuses, à noyau encore apparent; un certain nombre de ces cellules a subi la transformation muqueuse, ce qui donne à l'enduit sa consistance visqueuse; cette desquamation se retrouve, moins accusée, sur les grandes séreuses, sur les plèvres et le péricarde.

Intestin grêle. — C'est sur l'intestin grêle que les altérations sont le plus constantes et le plus accusées et elles vont en augmentant d'intensité à mesure que l'on se rapproche de la valvule iléo-cæcale. Cette lésion, à l'œil nu, consiste dans la plupart des cas en une hyperémie, non seulement de la muqueuse, mais aussi des autres tuniques, qui communique aux anses intestinales, même quand on les examine par leur face séreuse, une coloration lilas ou *hortensia*, comme Broussais déjà l'avait qualifiée. En examinant attentivement la muqueuse, on s'aperçoit que cette coloration est due à une injection vasculaire très fine, dont on s'assure encore mieux en regardant un fragment d'intestin par transparence; on voit alors les vaisseaux se dessiner sous forme d'arborisations très fines, comme s'ils avaient reçu une injection pénétrante. Dans certains cas, principalement dans ceux où la maladie s'est prolongée, la coloration est d'un rouge foncé, avec piqueté hémorragique, plus accusé par places, surtout dans le voisinage de la valvule iléo-cæcale et sur le sommet des plis des valvules conniventes. Parfois il existe de véritables plaques ecchymotiques, de dimension variable, et dans ces cas, l'intestin, vu par sa face péritonéale, présente des plaques ou des bandes ecchymotiques rouge foncé ou brunâtres; ces ecchymoses se prolongent parfois assez loin entre les deux lames du mésentère.

Une lésion presque constante que l'on rencontre sur toute l'étendue de l'intestin grêle, mais plus accusée sur la portion inférieure de l'iléon, c'est la tuméfaction des follicules isolés, formant de petites saillies arrondies, connues sous le nom de psorentérie; souvent la saillie des follicules est entourée d'une

auréole rouge. Les plaques de Peyer sont habituellement augmentées de volume et plus saillantes qu'à l'état normal; dans certains cas, elle ssont notablement tuméfiées, injectées et entourées d'une zone d'hyperémie très accusée; ainsi que M. Hayem l'avait déjà signalé, la tuméfaction des plaques de Peyer est plus accusée chez les enfants.

Dans un certain nombre de cas (surtout les cas suraigus ou foudroyants), l'intestin grêle, y compris l'iléon, au lieu de présenter la couleur hortensia et l'hyperémie décrites plus haut, est au contraire pâle, blanc grisâtre, comme lavé.

L'épaisseur de l'intestin est plutôt augmentée que diminuée et cet épaississement paraît dû à une infiltration œdémateuse des tuniques intestinales. Ce qui le prouve, c'est que les intestins de cholériques, déshydratés par le séjour dans l'alcool absolu, paraissent au contraire plus minces que des intestins sains traités de la même façon.

Dans les cas d'une durée plus longue, avec ou sans réaction typhoïde, la surface libre de l'intestin, au lieu d'être recouverte d'un léger enduit blanc grisâtre, crémeux, sale, analogue comme aspect et comme consistance au liquide riziforme, présente un enduit rouge brunâtre, ou verdâtre, le plus souvent sanguinolent, offrant la consistance d'une bouillie épaisse ou rappelant la lavure de chair. Cet enduit muqueux est plus ou moins mêlé de matières fécales colorées, et l'odeur est franchement stercorale.

La muqueuse présente par places un piqueté hémorragique et des plaques ecchymotiques d'étendue variable. Contrairement à ce qui a été décrit dans un certain nombre d'épidémies, nous n'avons constaté, dans aucune autopsie d'individus morts pendant la réaction typhoïde, d'altération prononcée des plaques de Peyer ni des follicules clos, non plus que d'ulcérations ni de lésions diphtéritiques de la muqueuse.

Liquide intestinal et selles riziformes. A l'ouverture de l'abdomen d'un sujet mort du choléra pendant la période algide ou peu de temps après, on constate que les intestins sont fluctuants, remplis de liquide, sans mélange de gaz. Ce liquide rappelle l'aspect des selles caractéristiques; il est

aqueux, presque incolore, alcalin aux papiers réactifs, sans odeur ou d'une odeur légèrement fade et tenant en suspension des flocons blanchâtres, d'aspect riziforme. Ces flocons sont constitués en partie par des cellules épithéliales de l'intestin desquamées, d'aspect et de disposition variables. Un certain nombre de ces cellules présentent, d'une manière presque normale, leur forme cylindrique, leur bourrelet basal et leur noyau visible et facilement colorable par le carmin. Il n'est pas rare de rencontrer un certain nombre de ces cellules, encore accolées les unes aux autres, parfois même, ainsi que l'avaient déjà observé Virchow, Ch. Robin et Pacini, présentant la disposition en doigt de gant et témoignant ainsi d'une desquamation en masse du revêtement épithélial des villosités. Mais à côté de ces cellules presque normales, on en voit d'autres déformées, privées de leur plateau, à protoplasma grossièrement granuleux et déchiqueté, à noyau peu distinct et se colorant mal par le carmin et par les couleurs d'aniline. Le liquide intestinal renferme en outre des leucocytes fortement granuleux et un très petit nombre de globules rouges du sang.

Nous rappelons ici que ces examens du liquide intestinal ont été pratiqués très rapidement, dans quelques cas, *un quart d'heure* ou *une demi-heure après la mort.* Immédiatement après l'incision de la paroi abdominale, on piquait les parois de l'intestin avec un tube de verre effilé et l'on aspirait dans le tube une petite quantité du contenu intestinal. Le liquide ainsi obtenu était immédiatement soumis à l'examen microscopique et révélait les particularités décrites plus haut.

C'est là une constatation dont l'importance ne saurait échapper au point de vue de l'interprétation de la desquamation intestinale dans le choléra. On sait en effet que Parkes déjà en 1866 et plus récemment M. Cohnheim considéraient la chute de l'épithélium intestinal dans le choléra comme n'étant qu'un phénomène *post mortem.* « Selon moi, dit formellement M. Cohnheim, il n'est pas douteux que cette desquamation épithéliale n'est autre chose *qu'un processus de macération cadavérique* [1] .» On devine combien cette vue, si elle était

[1] Allgemeine Pathologie, 1880. Band II, p. 127.

exacte, serait de nature à bouleverser la conception que l'on doit se faire de la diarrhée cholérique et du processus cholérique lui-même.

Dans nos autopsies, l'objection de macération cadavérique tombe d'elle-même ; on ne saurait davantage invoquer les manipulations et le raclage qu'aurait pu subir l'intestin et qui auraient pu faciliter la chute de l'épithélium, puisque les échantillons de liquide intestinal que nous examinions étaient pris dans l'intestin intact et par aspiration dans un tube de verre. La desquamation de l'intestin est donc bien réelle ; elle se passe pendant la vie et ne constitue pas un phénomène cadavérique.

Une des principales raisons pour lesquelles M. Cohnheim se refuse à admettre l'existence de l'exfoliation intestinale, c'est qu'il lui a été impossible, ainsi qu'à Kühne et à d'autres observateurs ; de constater d'une façon certaine la présence d'épithélium dans les *selles* des cholériques, pendant l'épidémie de 1866. Mais Reinhardt, Leubuscher, Robin, Virchow, Beale, et beaucoup d'autres histologistes ont maintes fois signalé dans les selles des cholériques, non seulement des cellules épithéliales isolées parfaitement reconnaissables, mais même des lambeaux d'épithélium et le revêtement en doigt de gant des villosités [1]. L'examen des *selles* des cholériques nous a révélé la présence de détritus granuleux très abondants et qui constituent la plus grande partie des flocons riziformes ; mais on y découvre, en outre, un grand nombre de leucocytes granuleux et des cellules manifestement épithéliales dont quelques-unes présentent la forme cylindrique et renferment des gouttelettes de mucus, d'autres enfin, quoique en très petit nombre, à peu près intactes, et revêtues du plateau basal. Jamais nous n'avons pu constater la présence, dans les selles, de lambeaux d'épithélium.

Quelques auteurs disent avoir vu, soit dans les selles, soit surtout dans le liquide intestinal, des villosités réduites à leur

[1] Dans une note récente insérée dans ses *Archives* (1882, tome 2, p. 159), M. Virchow proteste contre cette assertion de M. Cohnheim et maintient énergiquement l'existence de l'exfoliation intestinale, pendant la vie, chez les cholériques.

charpente connective et flottant librement dans le liquide; jamais il ne nous a été donné de faire une semblable constatation et il est bien probable que cette chute des villosités elles-mêmes est en effet cadavérique ou le résultat des manipulations de l'autopsie.

Mais notre attention devait surtout être dirigée sur les micro-organismes renfermés dans le contenu intestinal et dans les déjections des cholériques. Ces liquides ont été examinés à ce point de vue à l'état frais ou sur des préparations persistantes obtenues, d'après la méthode de Koch, par dessiccation d'une couche mince du liquide sur une lamelle à recouvrir et par la coloration à l'aide d'une solution aqueuse de violet de gentiane ou de bleu de méthylène. Comme on le devine, les selles riziformes et le contenu intestinal recueillis sur le cadavre immédiatement après la mort renferment les organismes les plus variés, micrococcus de différentes dimensions et de divers groupements, bactéries diverses, bacilles, les uns mobiles; les autres immobiles. La figure 3 de la planche XI donne la reproduction faite à la chambre claire, d'un point pris dans une préparation persistante de selles riziformes : on y voit des bacilles isolés ou en chaînettes de longueurs diverses, des bactéries d'épaisseur variable et enfin un amas de micrococcus réunis en zoogloeas.

La figure 4 de la planche XI représente un spécimen pris dans le contenu intestinal dans un cas de choléra algide; on y distingue, entre autres organismes, des bacilles courts et assez épais, réunis en groupes au haut de la figure et à gauche, d'autres bacilles courts également, mais très grêles, d'autres tout aussi grêles, mais allongés, d'autres encore longs mais épais et articulés deux à deux, des micrococcus volumineux, accouplés deux à deux et entourés d'une sorte de halo clair, des micrococcus plus petits disposés en chaînettes et également entourés d'un halo, des micrococcus plus petits encore, disposés en chaînettes qui affectent une forme de S : il serait aisé de multiplier ces descriptions d'après d'autres points de la même préparation.

La figure 5 représente une préparation persistante de contenu intestinal, coloré par le violet de gentiane et où les orga-

nismes constitués par de courts bacilles sont à peu près identiques les uns aux autres et semblent, en quelque sorte, une culture pure d'une seule espèce de microbes.

Le liquide intestinal contenait assez fréquemment un infusoire piriforme, muni d'un filament caudal ; c'est le *cercomonas intestinalis*, sur la présence duquel, dans les déjections des cholériques, Davaine avait attiré l'attention en 1854 ; on a reconnu depuis que cet infusoire se rencontre fréquemment dans les selles diarrhéiques communes. L'intestin renfermait en outre fréquemment des ténias en nombre souvent considérable (7 ou 8 chez un même sujet) et parfois des paquets énormes de lombrics, ce qui ne doit guère étonner dans un pays si riche en parasites que l'Égypte.

Examen histologique de l'intestin grêle.. — Des fragments, pris à diverses hauteurs de l'intestin, ont été placés dans l'alcool absolu, d'autres très petits (d'un 1/2 centimètre carré de surface environ) ont été placés pendant 12 heures dans une solution d'acide osmique au $\frac{1}{100}$, puis lavés à grande eau et portés dans l'alcool absolu. Sur des coupes minces pratiquées sur des fragments d'intestin ainsi durcis, on constate les altérations suivantes.

La lésion la plus frappante et la plus générale est la desquamation du revêtement épithélial ; elle règne sur toute l'étendue de l'intestin grêle, depuis le pylore jusqu'à la valvule iléo-cæcale. Les villosités ainsi que les portions libres de muqueuse qui les séparent et que les orifices des glandes de Lieberkühn, sont totalemant dépouillés d'épithélium ; cette exfoliation s'observe, non seulement sur des pièces provenant des sujets autopsiés quelques heures après la mort, mais sur celles provenant de cadavres ouverts une 1/2 heure et presque immédiatement après la mort. En revanche, sur toute l'étendue de l'intestin, l'épithélium qui tapisse le fond et le corps des glandes de Lieberkühn est régulièrement en place et paraît intact.

Une autre altération qui s'observe sur toute l'étendue de l'intestin grêle, c'est une infiltration nucléaire extrêmement accusée du tissu adénoïde de la muqueuse et des villosités

qui sont littéralement remplis de cellules embryonnaires. Cette infiltration est plus accusée dans la portion inférieure de l'intestin, au voisinage de la valvule iléo-cæcale, mais elle existe déjà au niveau du duodénum.

Sur le duodénum et le jéjunum, cette infiltration ne dépasse guère la *muscularis mucosæ;* sur l'iléon, elle est plus profonde et envahit toute la sous-muqueuse. Les vaisseaux de cette dernière sont comme distendus par une injection intense et gorgés de globules rouges. Cette injection se retrouve tout aussi accusée sur les vaisseaux plus petits qui existent dans la muqueuse elle-même, autour des glandes tubulées.

La même infiltration nucléaire existe sur les follicules isolés et les plaques de Peyer dont l'aspect microscopique diffère peu de celui que l'on constate dans les plaques molles de la fièvre typhoïde. Rappelons que cette réplétion du tissu adénoïde de la muqueuse et des villosités, ainsi que des appareils folliculaires, par des éléments embryonnaires, a déjà été décrite par le professeur Rudnew (de Saint-Pétersbourg).

La tunique musculeuse est intacte. Du côté de la séreuse sur toute l'étendue de l'intestin, tant sur l'intestin grêle que sur le gros intestin, l'endothélium a disparu, formant par sa chute et sa fonte l'enduit visqueux caractéristique qui agglutine les anses intestinales. Le tissu conjonctif sous-séreux est fortement infiltré de leucocytes.

Les lésions que nous venons de décrire s'observent déjà dans les cas rapides, dans lesquels la mort a eu lieu pendant le stade algide ou peu de temps après. Dans les cas où la vie s'est prolongée davantage et où la mort a eu lieu au bout de 3 à 6, 8 ou 12 jours, avec ou sans réaction typhoïde, les altérations sont de même nature, seulement accusées au maximum ; il ne nous a pas été donné, nous le rappelons, d'observer les lésions secondaires, croupales, de l'intestin grêle et du gros intestin, qui ont été décrites par nos prédécesseurs dans certaines épidémies.

Micro-organismes. — Nous arrivons maintenant à l'exposé des résultats que nous a fournis l'étude de l'intestin examiné au point de vue de la présence de micro-organismes dans les diverses tuniques. Dans ce but, des coupes fines ont été pra-

tiquées sur les diverses portions de l'intestin, préalablement durcies par l'alcool absolu.

Le réactif employé de préférence et avec le meilleur résultat a été une solution aqueuse faible de bleu de méthylène (2 cent. cubes de solution alcoolique concentrée de bleu de méthylène dans 140 gr. d'eau distillée) ; les coupes ont séjourné dans cette solution pendant 10 à 24 heures ou même davantage, elles ont été déshydratées par l'alcool absolu, éclaircies par l'essence de girofle et montées dans le baume du Canada. Des colorations plus rapides à l'aide de solutions plus concentrées ont donné des résultats moins satisfaisants; il en a été de même de l'emploi des autres couleurs basiques d'aniline, du violet de gentiane, de la fuchsine, de la vésuvine, etc... La supériorité des résultats fournis dans la recherche des micro-organismes pathogènes par l'emploi du bleu de méthylène, mise en lumière par M. Ehrlich, s'est donc encore vérifiée ici.

Sur des coupes de l'iléon ainsi traitées et examinées avec l'objectif à immersion homogène $\frac{1}{12}$ de Zeiss ou avec l'objectif correspondant $\frac{1}{10}$ de Vérick et avec l'éclairage Abbé, on constate que les conduits des glandes tubulées, la charpente connective des villosités, le tissu réticulé de la muqueuse et par places la sous-muqueuse contiennent des micro-organismes divers et de nombre variable, selon la portion d'intestin examinée et selon la durée de la maladie. Dans le cas où la mort est survenue rapidement, cette invasion de l'iléon par des micro-organismes se limite généralement à la villosité, à la lumière des conduits tubulés et au tissu de la muqueuse proprement dite, sans guère dépasser la *muscularis mucosæ;* dans les cas plus prolongés, l'invasion est plus profonde et gagne la sous-muqueuse ; c'est là une particularité que M. le Dr Koch a signalée dans son premier rapport.

Ainsi que lui, nous avons pu constater que les microbes n'envahissent et ne franchissent jamais la tunique musculeuse et qu'ils ne pénètrent pas davantage dans les vaisseaux turgides de la sous-muqueuse.

Ces organismes appartiennent aux espèces les plus diverses :

ce sont d'abord des micrococcus en chapelets ou en zoogloeas, abondants surtout dans les villosités et sur la lisière la plus superficielle de la muqueuse, mais dont on voit aussi des colonies plus ou moins riches dans les couches plus profondes. Ce sont aussi des bacilles de longueur et d'épaisseur variables, les uns très longs, atteignant presque les dimensions de la bactéridie charbonneuse, d'autres plus courts, d'autres courts et trapus rentrent dans la classe des bactéries.

Il est une forme de bacilles que l'on rencontre incontestablement avec une grande fréquence et en nombre prédominant; ce bacille est droit, d'une longueur d'environ 2 μ., d'un diamètre un peu plus fort que celui du bacille de la tuberculose, homogène dans toute sa longueur et ne présentant pas de spores. C'est sans doute ce bacille qu'a décrit M. Koch dans son premier rapport et qu'il compare au bacille de la morve ; on sait qu'il le regarde comme étant l'organisme caractéristique du choléra ; cependant nous ne saurions rien affirmer à cet égard, attendu que M. Koch n'a pas donné de description détaillée de cet organisme et n'a pas fait connaître la technique qu'il a suivie.

La figure 1 de la planche XI qui représente la coupe de la muqueuse dans un cas de choléra rapide (cas 3), montre un point de la préparation où ce bacille est surtout prédominant sans mélange de micrococcus, mais uni cependant à d'autres formes bacillaires de longueur et d'épaisseur différentes. Sur cette préparation, on voit l'infiltration bacillaire occupant la muqueuse et la lumière des glandes de Lieberkühn. Il ne nous a pas été donné de constater autour des nids bacillaires une infiltration nucléaire plus prononcée que dans les points où ces bacilles n'existent pas ou ne se voient qu'en petit nombre.

La figure 2 de la même planche représente la sous-muqueuse dans un cas de choléra prolongé (cas 18) et où l'iléon était fortement hémorragique ; le tissu de la sous-muqueuse, dans le point qui est représenté dans la figure, est pénétré par des organismes variés, micrococcus, bacilles courts et longs, bactéries ; on y voit, en outre, des amas fusiformes, ou arrondis, de granulations fortement colorées par la couleur d'aniline, et qu'à une observation superficielle on pourrait confondre avec

des colonies de micrococcus; ce sont les cellules plasmatiques (*Mastzellen*) d'Ehrlich, très abondantes, comme l'on sait, dans la muqueuse intestinale et reconnaissables au groupement spécial des grains colorés et à la présence d'un noyau non coloré.

La figure 7 de la planche XI représente une villosité de l'iléon dans un cas de choléra algide; le sommet de la villosité est occupé par un nid de bacilles courts, tous semblables les uns aux autres, et qui paraissent identiques aux bacilles du contenu intestinal représentés dans la figure 5.

Le *jéjunum* et le *duodénum* présentent les mêmes altérations anatomo-pathologiques que l'iléon, mais à un degré moins accusé; même desquamation de l'épithélium des villosités et de la muqueuse, avec conservation du revêtement des glandes de Lieberkühn; même infiltration, mais moins intense, du tissu adénoïde de la muqueuse par des éléments migrateurs; mais ce n'est qu'exceptionnellement que les villosités et la muqueuse des portions supérieures de l'intestin grêle renferment dans leur épaisseur des micro-organismes. Dans quelques cas, cependant, nous en avons rencontré, mais en petit nombre, sur le duodénum aussi bien que sur le jéjunum, et là encore la forme paraissant prédominante est celle qui a été signalée plus haut.

L'*estomac* presque toujours très distendu offre une chute partielle de l'épithélium; les glandes muqueuses, ainsi que les glandes à suc gastrique, sont intactes; par places, dans le tissu intertubulaire de la muqueuse, et dans la sous-muqueuse, aux points correspondants, il existe des îlots d'hyperémie.

Sur le *gros intestin* et particulièrement le *cœcum*, le revêtement épithélial est en partie tombé, celui des glandes tubuleuses intact. La muqueuse du gros intestin, et surtout du cæcum, est infiltrée d'éléments embryonnaires, mais à un degré beaucoup moins accusé que l'intestin grêle; la sous-muqueuse et la musculeuse paraissent intactes. Dans les cas plus avancés avec réaction typhoïde où la muqueuse du gros intestin est hémorragique par places et ulcérée, on constate que les glandes tubuleuses sont en partie détruites, effondrées et envahies par des éléments nucléaires.

— Quelle signification convient-il d'attribuer à la présence, dans l'épaisseur de la muqueuse et parfois de la sous-muqueuse de l'intestin grêle, des micro-organismes que nous avons décrits et figurés ? Il est certain qu'il ne s'agit pas là d'un processus cadavérique, étant donné le peu de temps qui, dans bon nombre de nos autopsies, s'est écoulé entre le moment de la mort et celui de l'ouverture du cadavre ; l'invasion de l'intestin s'est donc bien effectuée du vivant même des sujets.

La variété des micro-organismes que l'onren contre dans les tuniques intestinales montre que beaucoup d'entre eux n'ont qu'un rôle secondaire dans la maladie. S'ils ont pénétré du vivant du malade dans la muqueuse dépouillée de son épithélium, ils ne sont point la cause des accidents. En est-il un parmi eux que l'on puisse considérer comme le microbe du choléra ?

Dans presque tous les cas, nous avons rencontré, surtout dans la muqueuse de l'iléon, un bacille assez semblable à celui de la tuberculose, qui nous a paru se trouver en plus grande abondance et plus constamment que les autres microbes. Le fait que ce bacille est dominant dans l'intestin des cholériques nous autorise-t-il à conclure qu'il est la cause du choléra ? L'abondance de ce micro-organisme prouve certainement qu'il trouve dans la muqueuse de l'intestin des cholériques un milieu de culture plus favorable que les autres microbes que l'on trouve en moins grand nombre autour de lui. Mais nous hésitons d'autant plus à voir en lui l'organisme spécifique du choléra, que dans deux cas de choléra foudroyant où les sujets avaient été emportés en 10 à 20 heures et où l'intestin était pâle et comme lavé, nous n'avons trouvé que de très rares microbes dans les tuniques intestinales. Dans cette recherche, nous avons multiplié les coupes et redoublé de sollicitude, ainsi qu'il convient toujours de faire quand il s'agit de constatations négatives. Dans un autre cas suraigu, le nombre des bacilles est aussi très faible et il fallait un grand nombre de coupes pour en déceler quelques-uns. Il semblerait cependant que c'est dans les cas aigus, foudroyants que le microbe spécifique devrait pulluler dans la

muqueuse de l'intestin et se révéler avec le plus de netteté.

Alors même que le bacille dont nous parlons serait toujours présent et prédominant dans l'intestin des cholériques, nous ne croirions pas être en droit de dire qu'il est la cause spécifique de la maladie. Sa prédominance pourrait assurément être regardée comme un indice de son rôle dans le choléra ; mais, pour conclure dans ce genre de recherches, il faut bien d'autres preuves; il est un cycle expérimental qu'il faut avoir parcouru avant d'imposer la conviction.

Si on trouvait le même bacille dans les organes qui ne sont pas, comme l'intestin, ouverts à l'intérieur, il prendrait une toute autre importance étiologique. Malgré toutes nos recherches, nous n'avons vu aucun micro-organisme, ni dans les ganglions mésentériques, ni dans le foie, ni dans le rein, ni dans la rate. Le bacille dont nous parlons ne dépasse jamais la tunique musculeuse de l'intestin qui est une barrière qu'il semble ne franchir ni dans les cas rapides, ni dans les cas prolongés. M. Koch a fait les mêmes constatations et nous pouvons les confirmer. Dans la première note que M. Koch a publiée, il décrit un bacille qu'il a trouvé dans la muqueuse de l'iléon. Ce bacille qu'il compare à celui de la morve serait pour lui la cause du choléra. Comme M. Koch n'a pas encore fait connaître la technique qu'il a suivie, nous ne pouvons pas dire si le micro-organisme qu'il décrit est le même que celui dont nous venons de parler. Pour nous, nous ne nous croyons pas autorisés à attribuer une action spécifique au microbe que nous avons rencontré en plus grande abondance dans la majeure partie des cas.

Rein cholérique. — Après l'intestin, les organes qui, dans le choléra, présentent les lésions les plus intéressantes sont les reins, ainsi que peuvent le faire pressentir l'anurie si caractéristique de la période algide et l'albuminurie constante de la période de réaction. Ici aussi les altérations varient, selon que les individus ont succombé rapidement ou que la mort a eu lieu pendant la période de réaction.

Les reins des individus ayant succombé rapidement, *pendant la période algide ou peu de temps après*, ne nous ont pas présenté l'augmentation de volume signalée par quelques auteurs ; ils nous ont paru plutôt petits que volumineux et Bartels fait la même remarque. A moins de l'existence de lésions antérieures, les reins se décortiquent facilement ; la consistance est à peu près normale, et sur la surface, les étoiles de Verheyen sont très accusées. Sur une coupe pratiquée le long du grand diamètre de l'organe, on constate que la surface de section est humide ; la substance corticale présente une coloration gris rosé terne, avec des points plus fortement congestionnés et d'autres points de couleur jaune brunâtre. Les glomérules sont facilement visibles à l'œil nu, saillants, congestionnés et les vaisseaux interlobulaires se dessinent souvent sous forme de traînées foncées. Les rayons médullaires de la substance corticale offrent une coloration grisâtre terne, contrastant avec la couleur habituellement foncée de la pyramide ; les arcades vasculaires de la substance intermédiaire sont fortement congestionnées ; la pression exercée sur le sommet de la papille avec le dos du scalpel fait sourdre un liquide louche, d'aspect puriforme ; la muqueuse du bassinet est tantôt pâle, tantôt très fortement injectée ou d'une coloration bleuâtre violacée.

Des fragments de rein ont été placés, les uns directement dans l'alcool absolu, les autres dans l'alcool après un séjour de 48 à 60 heures dans le liquide de Müller, les autres enfin dans l'acide osmique.

Les coupes provenant de pièces durcies par l'alcool ont été colorées par le picro-carminate d'ammoniaque ou par le picro-carmin lithiné (selon la formule d'Orth). Les coupes, provenant de pièces ayant préalablement séjourné dans le liquide de Müller, ont été colorées par l'éosine hématoxylique (glycérine à l'éosine hématoxylique de Renaut) ; enfin, les coupes pratiquées sur des fragments durcis par l'acide osmique étaient directement montées dans la glycérine.

L'examen, à un faible grossissement, de coupes pratiquées perpendiculairement à la direction du lobule rénal, révèle déjà une coloration défectueuse et une sélection nucléaire im-

parfaite de l'épithélium des tubes contournés, l'encombrement des tubes sécréteurs et collecteurs par des produits de desquamation et d'exsudation et l'hyperémie extrême des espaces intertubulaires. Mais c'est à un fort grossissement que cette étude devient surtout instructive.

Nous décrirons successivement les lésions que l'on constate sur la substance corticale et sur les pyramides dans les cas rapides et dans les cas à marche plus lente.

Substance corticale. — L'épithélium des tubes contournés offre des lésions très accusées, même dans les cas à marche aiguë et où la mort a eu lieu 24 ou 36 heures après le début de la maladie. Sur des pièces traitées par l'acide osmique ou par le bichromate alcalin, on constate que les limites des cellules des tubes sécréteurs du rein sont effacées et que la striation de Heidenhain n'existe plus. La masse protoplasmique est tuméfiée, gonflée et présente dans son intérieur des grumeaux irrégulièrement arrondis, de dimension variable, réfringents, colorés en brun par l'acide osmique; c'est une sorte d'infiltration protéique, la tuméfaction trouble de Virchow. Par suite du gonflement éprouvé par les cellules, la lumière des conduits sécréteurs est presque entièrement effacée et le diamètre des tubes notablement élargi; le bord libre des cellules sécrétantes est anfractueux, irrégulièrement échiqueté, fragmenté et comme rongé. Lorsque la maladie a duré un peu plus longtemps (2 à 3 jours), cette apparence festonnée du bord des cellules est plus accusée et le protoplasma commence à se réduire en une poussière irrégulièrement granuleuse, que le picro-carminate colore en brun orangé.

La lésion éprouvée par l'épithélium des tubes contournés consiste essentiellement en cette tuméfaction trouble et cette infiltration protéïque; ce n'est qu'exceptionnellement que l'on voit sur les préparations durcies à l'acide osmique quelques boules colloïdes de la nature de celles qui ont été décrites par M. Cornil dans la néphrite aiguë ou subaiguë de l'homme et dans l'empoisonnement lent par la cantharidine.

Les premiers anatomo-pathologistes qui ont décrit le rein cholérique, Reinhardt et L. Meyer notamment, et Buhl après eux, ont mentionné une dégénérescence graisseuse de l'épithé-

lium des tubes contournés qui s'établirait d'une façon extraordinairement rapide ; nous n'avons rien pu constater de semblable : dans cette masse granuleuse en laquelle s'est réduit le protoplasma des cellules, on distingue à grand'peine quelques très fines granulations que l'acide osmique colore en noir foncé. La poussière granuleuse dont il s'agit semble être, en partie du moins, de nature hématique, ainsi que le témoignent la coloration rosée qu'elle prend sous l'influence de l'éosine et la coloration brun-verdâtre que lui communique le picro-carminate. L'altération énorme subie par le sang dans le choléra et les modifications éprouvées par les globules rouges rendent cette hypothèse fort plausible ; du reste une semblable infiltration hématique des cellules secrétantes du rein a été déjà signalée dans d'autres maladies infectieuses, dans le rein palustre par MM. Kelsch et Kiéner, dans le rein de la fièvre typhoïde par M. Renaut, et dans le rein diphtérique par M. Brault.

Pendant que le protoplasma subit ces modifications, que devient le noyau des cellules secrétantes ? Ce noyau continue à être visible, même dans les points très atteints du labyrinthe ; il est refoulé vers la portion basale de la cellule, à très peu de distance de la membrane fondamentale ; il conserve sa forme régulièrement circulaire, et par places il est comme tuméfié et creusé de vacuoles. Les matières colorantes qui ont de l'affinité pour les noyaux continuent à le colorer, mais avec une énergie moins grande que sur des reins normaux ; le picro-carminate d'ammoniaque de Ranvier ne le colore que faiblement ; le picro-carmin lithiné d'une façon plus nette ; l'hématoxyline et les couleurs basiques d'aniline très nettement. Cependant, sur les points de la préparation où les lésions sont les plus avancées, on constate un certain nombre de cellules secrétantes converties en une masse granuleuse sans noyaux apparents. Sur la section transversale d'un certain nombre de conduits labyrinthiques on n'aperçoit, sur tout le pourtour du revêtement épithélial dégénéré, que deux ou trois noyaux encore en place et colorés ; parfois même aucun noyau n'est apparent (Pl. XII, *fig.* 1 et 2). Mais les lésions arrivées à ce degré, nous le répétons, sont très discrètes et ne s'observent

que sur un petit nombre de tubes; ajoutons enfin que la lumière des tubes contournés est remplie par places d'une poussière granuleuse beaucoup plus fine que les grumeaux plus volumineux décrits plus haut, mais provenant comme eux de la ruine de l'épithélium, avec un nombre variable de noyaux volumineux, arrondis, qui ne sont autres que les noyaux de l'épithélium desquamé.

Si maintenant l'on examine sur une coupe perpendiculaire à la direction du lobule rénal les tubes droits qui constituent la portion centrale du lobule (irradiation médullaire), on constate qu'ils présentent des lésions beaucoup moins accusées; sur la plupart l'épithélium est intact. Les cellules cylindriques à protoplasma clair présentent leurs limites rectilignes parfaites avec leur noyau normal se colorant vivement en rouge par le carmin ou en bleu par l'hématoxyline (voyez Pl. XII, *fig.* 1 et 2). Sur quelques tubes droits seulement, on voit les cellules épithéliales, qui, au lieu de présenter leur belle ordonnance normale, sont tuméfiées, comme boursouflées, possèdent un protoplasma moins clair et un pourtour irrégulier (*fig.* 2, *c c'*).

Un fait remarquable c'est que, ni dans les tubes contournés ni dans l'irradiation médullaire, on ne rencontre de cylindre hyalin, colloïde. Ce fait est à rapprocher de l'absence de vacuoles et de boules colloïdes que nous avons déjà signalée.

Le tissu conjonctif intertubulaire ou plutôt les lacunes qui séparent les tubes les uns des autres montrent une distension énorme des capillaires qui sont gorgés de globules rouges ainsi qu'on peut surtout s'en assurer sur les préparations fixées par l'acide osmique (Pl. XII, *fig.* 2). Par places, quoique très exceptionnellement, un petit nombre de ces globules rouges se rencontrent dans la lumière des tubes contournés où ils ont pénétré probablement par diapédèse. Les espaces intertubulaires sont fréquemment distendus par une masse colorée en gris vert pâle par l'acide osmique, amorphe ou très finement granuleuse, constituant des sortes de flaques; il s'agit là d'un exsudat albumineux interposé entre les tubuli et témoignant ainsi d'un véritable œdème aigu du rein cholérique, rappelant dans une certaine mesure l'œdème inflammatoire aigu décrit

par M. Renaut et M. Ziégler dans un certain nombre de néphrites infectieuses. Toutefois, il ne s'agit pas là d'un œdème proprement inflammatoire ; car, point important et à retenir, cet exsudat albumineux interstitiel n'est jamais mêlé de leur cocytes. Il n'existe dans le rein cholérique aucune infiltration des interstices conjonctifs par des cellules blanches, fait, du reste, qui n'avait pas échappé dès 1874 à M. Kelsch.

La même stase congestive que l'on observe sur les capillaires intertubulaires se retrouve sur les vaisseaux artériels et veineux interlobulaires et jusque sur les gros troncs veineux qui constituent les arcades vasculaires de la substance intermédiaire. Mais il ne nous a pas été donné de constater la desquamation et la prolifération de l'endothélium de la tunique interne, mentionnées par quelques auteurs.

Les globules rouges qui distendent les capillaires et les vaisseaux d'un plus gros calibre sont les uns d'aspect à peu près normal, à contour net et brillant ; mais il est fréquent, à côté des globules d'aspect relativement normal, d'en trouver des amas qui se colorent mal par l'acide osmique et l'éosine, dont les contours sont mal dessinés et comme confluents ; il est probable que ces globules rouges ont perdu, en partie du moins, leur hémoglobine et sont réduits à leur stroma ; l'aspect hématique que présente l'infiltration granuleuse de l'épithélium des tubes contournés tient peut-être à une imbibition de l'épithélium par l'hémoglobine transsudée des vaisseaux. MM. Kelsch et Kiéner, dans leur description de la néphrite paludéenne aiguë, ont observé les mêmes images et ils en donnent cette même explication.

Les glomérules de Malpighi sont frappés eux aussi et de la façon suivante : l'endothélium de revêtement de la capsule est desquamé en partie, et là où l'épithélium est resté en place, il est visiblement altéré et présente un noyau fortement saillant. Les noyaux du bouquet glomérulaire paraissent augmenter de nombre ; les capillaires glomérulaires sont remplis de globules rouges ; entre la capsule et le bouquet glomérulaire on constate fréquemment un exsudat grisâtre, homogène sur les préparations à l'acide, osmique, très finement granuleux sur celles à l'alcool et qui est un exsudat

albumineux coagulé, identique à celui que l'on voit dans les espaces de Ludwig; mais, de même que pour ces espaces, la cavité intra-capsulaire ne contient jamais de leucocytes; exceptionnellement l'exsudat est mêlé d'un certain nombre de globules rouges.

Pyramides. — Sur des coupes portant sur la substance intermédiaire, perpendiculairement à la direction des rayons médullaires et sur d'autres coupes successivement plus rapprochées de la papille, voici les lésions que l'on constate le plus communément : sur un certain nombre de tubes collecteurs de gros ou de moyen calibre, on observe l'absence complète du revêtement épithélial; ces tubes sont réduits à leur membrane propre (si toutefois il en existe une à ce niveau) et au tissu conjonctif de soutien. Tantôt la lumière du conduit est tout à fait vide, comme si l'épithélium avait été chassé au pinceau (Pl. XII, *fig.* 2) ; sur d'autres tubes la lumière est complètement remplie par une masse homogène teintée en jaune gris par l'acide osmique, et qui n'est autre chose que de l'albumine coagulée. Ces moules albumineux sont exactement appliqués contre la paroi du conduit, disposition qui montre clairement que l'épithélium de revêtement était déjà tombé pendant la vie et que sa chute n'est pas un résultat mécanique des manipulations subies par la pièce. Sur certains tubes le revêtement épithélial n'a pas disparu, mais il est décollé de la membrane propre par un exsudat albumineux qui s'est interposé entre la paroi et la partie basale des cellules épithéliales et a refoulé celles-ci, sous forme de manchon, dans la cavité du conduit. Le plus souvent, l'aire interne du manchon lui-même est comblée par un moule albumineux (Pl. XII, *fig.* 2). Parfois cette desquamation de l'épithélium n'est pas totale, une partie des cellules demeurent en place, les autres étant desquamées. Ces cellules desquamées et libres dans la cavité des tubes où elles sont prises et comme figées dans le coagulum albumineux sont irrégulières, granuleuses ; à granulations fortement colorées en brun par l'acide osmique; sur d'autres points, le revêtement épithélial des canaux vecteurs est en place, mais les cellules sont comme aplaties, abrasées

au niveau du noyau, qui subsiste seul entouré d'une couche mince de protoplasma.

Une image que l'on rencontre assez fréquemment est celle que nous avons fait figurer planche XII (*fig.* 4); elle est instructive parce qu'elle fait prendre sur le fait le processus d'exfoliation des tubes droits. On y voit la section transversale d'un tube collecteur de gros ou de moyen calibre revêtu de son épithélium en place mais peu aplati, et contenant dans son intérieur un deuxième manchon épithélial complet, concentrique, de diamètre moindre, séparé du premier par une nappe d'albumine coagulée. Ce manchon épithélial intérieur provient de la desquamation des tubes vecteurs situés en amont et a été entraîné par l'urine fortement albumineuse dans les conduits collecteurs plus larges situés au-dessous.

Sur des coupes pratiquées parallèlement à la direction des tubes droits, on s'assure que ces débris épithéliaux desquamés forment, par leur coalescence, de véritables moules épithéliaux, qui se présentent souvent enroulés en tire-bouchon dans les tubes collecteurs, témoignant ainsi du tortillement que leur imprime l'urine en les propulsant le long des conduits vecteurs.

Enfin, un certain nombre de tubes droits conservent leur épithélium cylindrique, clair, intact.

Les vaisseaux droits, interposés entre les tubes collecteurs, sont le siège d'une hyperhémie considérable, et sur des coupes bien orientées on voit ces vaisseaux remplis par une injection naturelle et groupés en faisceaux, alternant avec les faisceaux des conduits vecteurs; mais ce que l'on constate encore dans la pyramide de Malpighi, c'est qu'un certain nombre de ces conduits vecteurs sont entièrement remplis et comme injectés par des globules rouges. Si bien que l'on est parfois embarrassé pour décider si c'est un vaisseau ou un tube urinifère que l'on a sous les yeux, quand ce tube est dépouillé de son épithélium (Pl. XII, *fig.* 3, *t'c'*). L'irruption du sang qui est tout à fait exceptionnel dans les tubes contournés, est donc très fréquente et extrêmement accusée dans la substance pyramidale et au niveau des rayons médullaires. C'est là une particularité qui n'est pas propre du processus cholérique, et

que MM. Renaut et Hortolès ont déjà signalée dans le rein typhique.

Il ne nous reste qu'à mentionner l'état des tubes de Henle; l'épithélium de la branche grêle de Henle est fréquemment détaché, flottant, totalement absent, tantôt en place et à peu près intact; celui de la branche ascendante est presque constamment atteint, desquamé ou réduit en détritus granuleux.

— Les lésions du rein, chez les individus ayant succombé au choléra à une période tardive, pendant la *réaction typhoïde*, sont de même ordre que celles qui viennent d'être décrites, mais beaucoup plus profondes. Les glomérules ont perdu en grande partie le revêtement endothélial, tant de la capsule que du bouquet vasculaire ; certains points de la capsule conservent le vestige de l'épithélium représenté par des noyaux. Entre le bouquet et la capsule on rencontre fréquemment un exsudat granuleux, parsemé de points colorés en noir foncé par l'acide osmique (graisse), et englobant un certain nombre de noyaux ; la réplétion des anses vasculaires paraît moins forte que dans les phases initiales.

Les modifications subies par les canalicules contournés sont extrêmement accusées. Par places l'épithélium strié a subi une destruction presque complète, et il ne reste plus appliqué sur la membrane propre que les noyaux des cellules épithéliales, plus ou moins déformés et vésiculeux. La lumière du conduit est très dilatée, remplie de détritus granuleux et graisseux; çà et là de grosses flaques graisseuses, colorées en noir encre par l'acide osmique (Pl. XIII, *fig.* 1). Sur certains points l'épithélium des tubes contournés est moins altéré et la forme des cellules est vaguement conservée; un certain nombre de ces cellules renferme deux noyaux ; les noyaux continuent à se colorer par l'hématoxyline et le carmin, mais faiblement et difficilement. Les capillaires des espaces intertubulaires sont turgides et distendus par des globules rouges ou plutôt par le stroma de ces globules ; sur certains points les espaces intertubulaires sont distendus par des globules rouges extravasés et par un exsudat albumineux coagulé.

Les tubes droits offrent des lésions tout aussi profondes. L'épithélium de beaucoup de tubes collecteurs est complètement absent; sur d'autres il n'est plus représenté que par des cellules très aplaties, presque exclusivement réduites aux noyaux; par places, cependant, on retrouve le bel épithélium clair, cubique, normal. La plupart des tubes collecteurs sont remplis par des moules albumineux emprisonnant des cellules de revêtement desquamées, déformées, isolées ou encore réunies en rangées. Les branches des anses de Henle présentent la même exfoliation épithéliale et sont également obstruées par des moules albumineux.

En résumé, les lésions rénales provoquées par le choléra, pendant le stade algide et dans les premiers jours qui suivent, consistent essentiellement en une stase et réplétion sanguine extrêmes de tout l'appareil vasculaire, depuis le glomérule jusqu'aux vaisseaux droits de la pyramide, avec diapédèse des globules rouges, plus fréquente et plus accusée dans la pyramide, où un certain nombre de canaux collecteurs sont envahis par ces globules; en même temps s'effectue une transsudation abondante de liquide albumineux (œdème albumineux aigu) dans les espaces intertubulaires et dans la cavité des tubes, tant contournés que droits. L'endothélium de la capsule de Bowman se desquame rapidement; les cellules épithéliales des tubes contournés et de la branche large de l'anse de Henle présentent une désintégration et une tuméfaction protéïque très accusées et très précoces. Les noyaux de ces cellules subsistent, mais modifiées dans leurs affinités pour les substances colorantes; ils fixent encore énergiquement les couleurs d'aniline, l'hématoxyline, mais ils se colorent faiblement et péniblement par le picrocarminate d'ammoniaque. Les tubes droits de l'irradiation médullaire dans la région labyrinthique sont relativement intacts, mais ceux de la substance intermédiaire et les tubes collecteurs de la région papillaire sont le siège d'une exfoliation épithéliale intense, et remplis de moules albumineux.

Ces lésions ne sont pas uniformément réparties, mais, tant dans la région labyrinthique que dans la substance tubu-

leuse, elles sont distribuées par foyers, par îlots, des portions saines ou peu altérées alternant avec d'autres profondément atteintes.

Fait remarquable, pendant que les épithéliums dégénèrent ainsi d'une façon rapide, subissant un processus sur la nature duquel nous nous réservons de revenir plus loin, les espaces conjonctifs intertubulaires sont intacts, sauf l'infiltration albumineuse; pas de traces appréciables d'effusion de leucocytes dans ces espaces, ni de prolifération des cellules fixes.

Sur les reins des sujets morts à une époque plus avancée dans la réaction, même désintégration de l'épithélium avec apparition de gouttelettes graisseuses au milieu de la poussière protéique dans laquelle se résout le protoplasma ruiné; un certain nombre de noyaux disparaissent ou du moins cessent d'être décelés par les matières colorantes, d'autres continuent à se colorer, mais moins énergiquement. Les tubes contournés sont ectasiés et encombrés de détritus granulo-graisseux; les tubes collecteurs sont desquamés en partie et obstrués par des moules épithéliaux dégénérés et des moules albumineux.

Nature de la lésion dans le rein cholérique. — C'est là une question qui a de tout temps préoccupé les anatomo-pathologistes. Au début des études histologiques du rein des cholériques et sous l'influence prépondérante des idées de Virchow, la nature inflammatoire de la lésion rénale dans cette affection était universellement acceptée : néphrite croupale pour Reinhardt et Frerichs; pour Virchow, néphrite catarrhale procédant des calices et gagnant progressivement à travers la papille et les rayons médullaires les tubes contournés de l'écorce, catarrhe s'accompagnant quelquefois d'exsudat fibrineux (quand le catarrhe se transforme en croup). Dans la plupart des traités didactiques sur les maladies du rein, ces vues sont acceptées; Rosenstein, M. Lecorché, Bartels, à la suite d'une longue discussion pour laquelle nous renvoyons à son ouvrage, s'accordent à proclamer la nature phlegmasique du processus et considèrent la lésion rénale

comme rentrant dans le cadre des néphrites parenchymateuses. L. Meyer seul faisait exception et contestait à l'affection rénale cholérique le caractère phlegmasique; pour lui il s'agissait simplement d'une altération régressive due à la stase veineuse [1].

Il faut arriver jusqu'au mémoire fondamental de M. Kelsch [2] pour voir apparaître des notions nouvelles sur la nature du processus. « J'ai autopsié, dit M. Kelsch, dans la dernière épidémie un certain nombre de sujets morts du cinquième au huitième jour pendant le choléra typhoïde, après avoir présenté pendant la vie des urines fortement albumineuses, chargées de cylindres hyalins et granuleux..... Les lésions histologiques se résumaient dans la tuméfaction trouble, la dégénérescence granulo-graisseuse et la désagrégation de l'épithélium avec intégrité absolue du tissu conjonctif et vasculaire. Cette altération présentait son maximum d'intensité et d'extension dans la substance corticale; elle était beaucoup moins profonde et moins générale dans la substance médullaire, où elle ne frappait d'ailleurs que les tubes droits, ménageant les tubes en anses de Henle [3]..... Sur quoi se basera-t-on pour voir là une néphrite croupale? comment admettre encore qu'il s'agisse d'une inflammation catarrhale partie de la papille et propagée à l'écorce?..... Ne cherchons pas plus longtemps; il ne s'agit ici ni d'une inflammation catarrhale, ni d'un processus croupal, ni même d'une néphrite parenchymateuse. Pas plus ici qu'ailleurs nous n'avons à faire à un processus inflammatoire; les altérations épithéliales, causes du gonflement et des troubles fonctionnels du rein, sont purement de nature régressive; elles se rattachent ici

[1] Beiträge zur Pathologie des Cholera-typhoïds (*Virchow's Arch.*, Bd. VI, p. 471).

[2] Kelsch, Revue critique et anatomo-pathologique sur la maladie de Bright (*Archives de Physiologie*, 1874, p. 748).

[3] Cette dernière proposition n'est pas exacte : la description que nous venons de donner et nos figures montrent clairement que l'exfoliation et la désintégration épithéliales sont aussi intenses et aussi précoces dans les tubes collecteurs et sur les branches de l'anse de Henle que sur le labyrinthe : seuls les tubes droits de la substance corticale (irradiations médullaires) sont relativement épargnés et souvent intacts.

clairement à l'ischémie artérielle. En effet, le ralentissement de la circulation artérielle est tel que le rein se trouve, pour ainsi dire, placé dans les mêmes conditions que les expériences de Munk, de Schultze[1], et il devient ici beaucoup plus commode que partout ailleurs de rattacher l'effet à la cause, c'est-à-dire la mort de l'épithélium à l'ischémie. »

Deux notions très importantes se dégagent de ces considérations formulées par M. Kelsch : d'une part, la nature régressive du processus et, d'autre part, l'intervention dans la production du phénomène, non pas de la stase veineuse invoquée par L. Meyer, mais de l'ischémie artérielle.

Les belles recherches de M. Weigert sur ce que l'on appelle la nécrose de coagulation nous ont appris à connaître un processus particulier de mortification des éléments histologiques et il fallait rechercher si, dans les lésions provoquées par le choléra, il n'y avait pas place pour un processus semblable. On sait que la nécrose de coagulation, dans le sens de M. Weigert, est caractérisée par une altération spéciale des éléments cellulaires, surtout des éléments histologiques hautement différenciés, tels que les épithéliums, la fibre musculaire striée, altération qui consiste, d'une part, en une sorte de transformation fibrineuse, de coagulation de la substance protoplasmique, et, d'autre part, en la disparition rapide du noyau de la cellule, qui devient inapte à fixer les matières colorantes qui ont de l'affinité pour les noyaux (carmin, hématoxyline, couleurs basiques d'aniline).

Cette nécrose avec coagulation peut être déterminée par des causes diverses, de nature zymotique ou physico-chimiques, ou par des troubles vasculaires et surtout par l'ischémie artérielle. M. Weigert a montré en outre que, pour ce qui concerne l'ischémie artérielle, celle-ci, quand elle est complète et durable, entraîne à sa suite la nécrose vraie, la mortification avec ses caractères histologiques bien connus. Pour qu'apparaisse au contraire cette forme spéciale de né-

[1] Ces expériences consistaient dans la ligature de l'artère rénale, à la suite de laquelle ces auteurs observaient une dégénérescence de l'épithélium semblable à celle de la néphrite parenchymateuse, sans modification inflammatoire.

crose qui constitue la nécrose de coagulation, il faut que les éléments anatomiques, après avoir été frappés de mort, continuent encore à être baignés et traversés par une certaine quantité de liquide lymphatique.

Cette notion de la nécrose de coagulation, au point de vue particulier de l'anatomie pathologique du rein, a été élucidée par les expériences de M. Litten sur la ligature temporaire de l'artère rénale. Si sur un lapin on lie l'artère rénale pendant 2 à 3 heures, qu'on enlève ensuite le lien, de façon à permettre au sang artériel de revenir dans l'organe temporairement anémié, et qu'on sacrifie l'animal au bout de 36 à 48 heures, on constate sur les cellules épithéliales du rein, particulièrement dans les tubes sécréteurs, les lésions caractéristiques de la nécrose de coagulation (disparition du noyau, transformation du protoplasma en une masse coagulée, d'aspect fibrineux).

A n'envisager que les conditions mécaniques de circulation dans lesquelles le rein se trouve placé dans le choléra, et en faisant abstraction de l'influence que peuvent et que doivent exercer sur l'organe les altérations éprouvées par le sang lui-même, les choses se passent, dans une certaine mesure, d'une façon comparable à ce qui est réalisé par l'expérience de M. Litten. Pendant le stade algide de la maladie, la pression artérielle est réduite au minimum et, par conséquent, la circulation artérielle, dans le rein, comme dans les autres organes, doit être singulièrement amoindrie, comme le témoigne du reste l'anurie caractéristique du stade algide ; plus tard, avec la période de réaction, la pression artérielle se relève, la circulation vénale se rétablit, ainsi que l'indique le réveil de la sécrétion urinaire. Ischémie artérielle temporaire suivie du retour de l'irrigation artérielle, telles sont donc les conditions dans lesquelles, théoriquement du moins, le rein se trouve placé dans l'attaque cholérique qui arrive à la réaction complète ou incomplète : conditions qui, on le voit, rappellent singulièrement celles dans lesquelles M. Litten se plaçait expérimentalement.

Ces analogies n'avaient pas échappé à M. Cohnheim, dans le paragraphe qu'il consacre au rein cholérique dans ses

leçons de pathologie générale; il les signale et se demande si le choléra n'évoquerait pas dans le rein des lésions relevant de la nécrose de coagulation; question impossible à résoudre actuellement, ajoute-t-il, puisque lors de la dernière épidémie de choléra le processus de la nécrose de coagulation n'était pas encore connu.

Nous sommes aujourd'hui en mesure de combler cette lacune, et la description histologique que l'on vient de lire montre que les lésions suscitées dans le rein par le choléra sont des lésions regressives, nécrobiotiques dans leur essence, qui se rapprochent à plusieurs égards de la nécrose dite de coagulation, quoiqu'elles n'en réalisent pas le type exact, complet. Le protoplasma des cellules épithéliales subit une désintégration protéïque, mais ne se convertit pas en blocs fibrineux comme on l'observe dans un infarctus blanc par exemple; et d'autre part, si on examine le sort éprouvé par les noyaux de ces cellules on voit que ces noyaux n'offrent point l'état absolument réfractaire aux matières colorantes qui caractérise la nécrose de coagulation typique; toutefois ces noyaux sont atteints dans leurs propriétés électives. La plupart se colorent faiblement et quelques-uns cessent de se colorer par le picro-carminate d'ammoniaque, alors cependant que les réactifs plus puissants, tels que l'hématoxyline et les couleurs basiques d'aniline les colorent encore très nettement; par places cependant, et dans les cas où la mort a été tardive, un certain nombre de noyaux ont disparu et aucun réactif colorant ne les décèle.

Ce mode d'altération reproduit celui que l'on constate, à des degrés moins accusés, il est vrai, et surtout avec une rapidité moins foudroyante, dans un certain nombre d'autres maladies infectieuses, dans la fièvre typhoïde, dans la dyphtérie, etc..., altération que Virchow déjà décrivait sous le nom de tuméfaction trouble, lui attribuant un caractère irritatif, inflammatoire. Par les modifications subies par le noyau, le processus confine à celui de la nécrose de coagulation, sans toutefois, nous le répétons, en réaliser le type vrai; mais il s'agit là de processus similaires, de même nature, nature manifestement regressive, nécrosique.

A cet égard la conviction s'impose, et il n'est peut-être pas de maladie infectieuse qui, avec la même intensité et surtout la même rapidité que le choléra, détermine la mortification et la desquamation de l'épithélium rénal. Il est impossible en outre de ne pas être frappé de l'unité des lésions anatomiques provoquées dans les divers organes par l'agent cholérique, lésions qui partout, sur l'intestin, sur le rein, sur la muqueuse du bassin et de la vessie, sur les séreuses, se traduisent par la mortification rapide et l'exfoliation des revêtements épithéliaux ou endothéliaux.

Que l'ischémie artérielle subie par les organes pendant le stade algide joue un certain rôle dans la production de ces altérations, c'est ce qu'il n'est pas absolument illogique d'admettre, quoique, ainsi que le fait justement observer M. Cohnheim, cette ischémie soit loin d'être absolue et n'arrive jamais à atteindre le degré auquel on l'observe dans l'embolie artérielle, par exemple, ou pendant la ligature temporaire de l'artère rénale, comme dans l'expérience de M. Litten. L'ischémie artérielle développée par le stade algide peut tout au plus jouer le rôle de cause adjuvante dans la production des lésions, et le rôle essentiel doit être revendiqué pour l'altération du liquide sanguin lui-même, de quelque nature que l'on se la représente. Nous n'en voulons pour preuve que l'analogie manifeste des lésions rénales dans le choléra avec les lésions de cet organe dans les autres maladies infectieuses où l'ischémie artérielle et l'algidité font défaut.

Le foie, à l'examen macroscopique, offre des altérations notables caractérisées par des taches grisâtres, jaune sale, disséminées à la surface et dans l'épaisseur du parenchyme, par l'effacement des limites des acini, etc.

A l'examen microscopique des pièces durcies par l'alcool ou l'acide osmique et sur des coupes portant sur les ilôts décolorés de l'organe, on constate les lésions suivantes : les travées des cellules hépatiques sont écartées les unes des autres et ont en partie perdu leur ordonnance radiée ; elles sont séparées par des capillaires, distendues et gorgées de globules rouges. Les cellules hépatiques elles-mêmes sont déformées en

partie et ont perdu leur contour exactement polyédrique; elles sont granuleuses et présentent, quoique à un degré moindre, la même infiltration protéique que l'épithélium rénal. Un certain nombre des noyaux des cellules hépatiques sont augmentés de volume, quelques-uns offrent un diamètre double de celui des noyaux normaux et sont de véritables noyaux géants. Ce noyau présente en outre un état vésiculeux manifeste; beaucoup de cellules contiennent deux noyaux. Sur les pièces durcies par l'acide osmique, les cellules hépatiques contiennent un petit nombre de fines gouttelettes graisseuses; on trouve aussi quelques-unes de ces gouttelettes dans les espaces lymphatiques intertrabéculaires. L'épithélium des conduits hépatiques est intact et ne présente pas de lésion catarrhale appréciable.

Les *ganglions mésentériques* et la *rate*, sauf une réplétion vasculaire plus ou moins intense, ne présentent pas d'altération manifeste dans le choléra. Malgré les tentatives les plus variées de coloration il a été impossible d'y déceler, non plus que dans le foie et dans les reins, la présence d'aucun microbe.

Sang cholérique. — Lorsqu'on ouvre le cadavre d'un cholérique, on est frappé de la turgescence des veines profondes, de leur coloration noir foncé. Le sang des cholériques présente au plus haut degré les caractères d'un sang asphyxique et infectieux. Le cœur droit est distendu par ce sang noir qui, souvent, n'est pas coagulé, même plusieurs heures après la mort. Lorsqu'on aspire avec pureté, dans des pipettes flambées, du sang du cœur ou des vaisseaux, il arrive souvent que les globules tombent rapidement par leur propre poids au fond des tubes, et au-dessus d'eux se forme une couche claire de sérum qui peut se conserver très longtemps sans que la coagulation se produise. D'autres fois le sang cholérique donne, au bout d'un temps plus ou moins long, un caillot qui se rétracte lentement ou reste diffluent en donnant au sang l'aspect d'une gelée.

Au microscope, les globules rouges s'étalent sous la lamelle,

paraissent pâles et poisseux, mais non pas agglutinatifs à la manière de ceux du sang charbonneux. Les globules blancs, augmentés en nombre, sont remplis de granulations; leur consistance est diminuée et ils s'écrasent sous le couvre-objet en masses granuleuses. Dans le sang des 24 cholériques sur lesquels ont porté nos observations, que ce sang fût recueilli immédiatement ou seulement quelques heures après la mort, nous avons vu, dans les intervalles libres compris entre les globules, de petits corpuscules allongés paraissant étranglés en leur milieu et qui ressemblent aux petits articles du ferment lactique, avec cette différence qu'ils sont beaucoup plus petits et que leur réfringence est si faible qu'ils sont difficiles à voir. Le sang du cœur en contient parfois en abondance; mais, en général, le sang des veines mésentériques, gastriques, porte et sus-hépatique en est le plus chargé.

Si l'on essaye de colorer ces petits corps par les couleurs d'aniline, on s'aperçoit qu'ils prennent et gardent mal la matière colorante, en sorte qu'il y est impossible d'obtenir des préparations démonstratives. Si sur des préparations fraîchement faites nous avons cru voir nettement colorés les petits articles dont nous parlons, nous ne sommes point arrivés à en faire des préparations satisfaisantes. Lorsqu'on laisse à l'étuve à 38° des tubes de sang cholérique recueilli avec pureté et qu'on examine ensuite au bout de 24 à 48 heures le sang ainsi soumis à la chaleur, on voit que les petits articles ont augmenté en nombre et que parfois ils sont réunis par trois ou quatre formant de petites chaînettes. Dans le cas où une couche de sérum surmonte le dépôt des globules sanguins, elle ne se trouble pas. Au bout de quelques jours les globules de sang pâlissent, se déforment et se désagrègent; il en résulte des apparences filiformes, lisses ou formées de grains plus ou moins réguliers. Parfois, des globules rouges partent de longs prolongements lisses terminés par un petit renflement. Ces formes filamenteuses apparaissent aussi mais au bout d'un temps plus long, lorsque les tubes de sang sont maintenus à la température ordinaire de l'Égypte.

Cet aspect du sang des cholériques a beaucoup attiré notre attention, et, dans le début de nos recherches, nous inclinions à

voir dans les petits articles que nous avons décrit tout d'abord un organisme microscopique. Pour donner la preuve qu'il en était ainsi, il fallait faire la culture de cet organisme dans des milieux appropriés. Nous avons à maintes reprises semé le sang cholérique dans les liquides les plus variés (bouillons neutres de poule, de veau, bouillons albumineux, urine neutre, lait, sérum, sang de bœuf, sang de lapin, sérum de sang cholérique, eau de l'amnios, liquide de l'hydrocèle, etc.), sans parvenir à obtenir la culture d'un microbe quelconque. Les essais de culture dans le vide ont donné aussi peu de résultats que ceux faits en présence de l'air. De plus, de la sérosité péricardique, du sérum sanguin de cholériques, très limpides, conservés à l'étuve, ne se troublent nullement et ne donnent lieu à aucune culture d'organismes.

Bien que ces insuccès ne prouvent pas qu'il n'existe pas d'organisme microscopique dans le sang des cholériques, nous n'avons point donné de démonstration sur ce point. Nous avons apporté dans l'étude du liquide sanguin tous nos efforts, tant l'idée de l'envahissement du sang par un microbe dans le choléra est fortifiée par l'observation clinique. Cette idée rend compte, en effet, du symptôme dominant l'asphyxie qui, dans nombre de cas foudroyants, où les selles et les vomissements sont rares, n'est expliquée ni par la perte de liquides, ni par les lésions intestinales [1].

En examinant aux papiers réactifs le sérum qui s'est séparé dans les tubes de sang, nous avons constaté que dans la plupart des cas ce sérum est légèrement mais nettement acide.

[1] La transmission du choléra de la mère au fœtus, si elle était établie d'une façon positive, serait un argument considérable en faveur de l'invasion du sang par l'agent cholérique. On trouvera à la relation d'autopsies (cas 19, p. 426) la description d'un fœtus d'une femme enceinte de 7 mois et morte pendant la période de réaction du choléra. L'intestin du fœtus, au lieu de contenir du méconium, renfermait un liquide légèrement verdâtre, très abondant, mais sans flocons riziformes. — Buhl (*Epidemische Cholera* aus der Pfeufer'schen Klinik *in Zeitschr. f. ration. Medicin*, 1855, p. 48), mentionne un fait analogue, mais encore plus accusé. Il s'agit d'un fœtus de 8 mois, retiré par l'opération césarienne immédiatement après la mort de la mère par le choléra. « Les intestins étaient fluctuants et remplis, depuis l'estomac jusqu'à la valvule iléo-cæcale, d'un liquide incolore, contenant des flocons riziformes; le gros intestin renfermait du méconium ».

Cette acidité n'est pas le fait d'une altération du sang par quelque organisme d'impureté, qui aurait pénétré dans le liquide depuis qu'il a été recueilli, puisque le serum était parfaitement limpide et ne donnait lieu à aucune culture quand on en semait quelques gouttes dans des liquides nutritifs. On ne peut l'attribuer non plus à quelque réaction chimique spéciale, propre à toute espèce de sang conservé, car nous avons pu garder, dans les mêmes conditions, du sang d'hommes ayant succombé à des maladies ordinaires, du sang d'animaux sains ou atteints de maladie infectieuse (peste bovine) sans que le liquide sanguin ait cessé d'être alcalin.

D'ailleurs, dans un cas où le liquide du péricarde et le sang ont été examinés aussitôt après la mort, on a constaté que ces liquides avaient déjà une réaction faiblement acide.

Essais de transmission du choléra aux animaux. — Dans l'étude d'une maladie contagieuse, il est très important de communiquer cette maladie à une espèce animale. Les seules maladies contagieuses sur lesquelles nous avons aujourd'hui des notions certaines sont celles que l'on a pu donner aux animaux. Nous nous sommes donc efforcés de communiquer le choléra à des animaux. Tout ce que l'on sait sur la transmission du choléra de l'homme à l'homme invite à penser que c'est dans la matière des vomissements et des selles que se trouve le poison cholérique. Ce sont donc ces matières qui doivent servir à contaminer les animaux auxquels on veut donner le choléra.

L'examen au microscope montre dans les vomissements [1] et les selles cholériques trop d'organismes divers pour que l'on puisse espérer quelque netteté dans les résultats en injectant ces matières dans le tissu cellulaire sous-cutané. Tous ces microbes divers se gênent dans leur développement et alors même que le choléra serait inoculable, il pourrait arriver que, dans ces conditions, l'organisme spécifique ne puisse prendre le dessus et se répandre dans le corps. Lorsqu'on introduit des selles ou des vomissements cholériques sous la

[1] Nous avons trouvé diverses espèces de levûres dans l'estomac des cadavres que nous avons ouverts.

peau d'animaux, même en ayant soin de prendre les matières aussi fraîches que possible, on ne provoque point une maladie toujours la même et analogue au choléra. Les animaux présentent des accidents locaux passagers, au point d'inoculation, ou deviennent malades et guérissent ensuite, mais le plus souvent ils succombent à des accidents de purulence ou de septicémie. Nous avions pensé que l'enduit visqueux qui recouvre le péritoine, dans les cas où la mort est survenue rapidement pendant la période algide pourrait nous fournir une matière d'inoculation active et qui ne présenterait pas les inconvénients du liquide des selles riziformes. A plusieurs reprises nous avons introduit de cet enduit péritonéal sous la peau de divers animaux sans provoquer chez eux aucune maladie.

A défaut d'une matière d'inoculation pure et active qui pourrait permettre d'essayer de transmettre le choléra par injection sous-cutanée ou intra-veineuse, nous nous sommes efforcés de donner la maladie aux animaux en introduisant dans leur tube digestif des selles riziformes ou du liquide des vomissements. Ces expériences ont porté sur un grand nombre de cobayes, de lapins, de souris, de poules, de pigeons, de cailles, sur un geai, sur une dinde, sur plusieurs porcs, sur des chats, des chiens et un singe.

Les matières cholériques étaient ingérées, mélangées aux aliments ou introduites dans le tube digestif au moyen d'une petite sonde en gomme que l'on faisait entrer dans l'œsophage. De cette manière il était facile d'introduire une assez grande quantité de matière contaminante. Dans quelques cas nous avons injecté des selles riziformes dans l'intestin de cobayes, de lapins et de poules, en faisant pénétrer par l'anus, aussi avant que possible, une petite sonde en caoutchouc adaptée à la seringue. Par ce procédé on évite de mettre les matières en contact avec les liquides de l'estomac, mais l'injection se fait dans le gros intestin et ne parvient pas dans l'intestin grêle qui semble le siège principal des lésions du choléra ; il arrive quelquefois, surtout chez les poules, qu'une grande partie de l'injection est rapidement rejetée.

Expériences sur les poules, les pigeons et les cailles. —

A maintes reprises nous avons fait manger à des poules des fragments d'intestins recueillis soit immédiatement, soit plusieurs heures après la mort de malades qui avaient succombé au choléra foudroyant ou seulement dans la période de réaction typhoïde. Dans ces expériences souvent renouvelées, les poules n'ont point perdu la santé. Elles ont ingéré de même, sans témoigner d'aucun malaise, des selles riziformes récentes ou conservées soit à l'air, soit dans le vide, ou dans une atmosphère d'acide carbonique.

Dans une expérience, une poule reçut dans l'estomac un centimètre cube du contenu riziforme d'une anse intestinale d'une femme qui venait de succomber à un choléra à marche rapide (l'autopsie avait été faite immédiatement après la mort). Cette poule conserva toutes les apparences de la santé pendant deux jours, elle mourut le troisième jour presque subitement. A l'ouverture du cadavre, aussitôt après la mort, on trouva un enduit glutineux sur les intestins. Le canal intestinal contenait des matières fluides, la muqueuse était recouverte d'un enduit grisâtre sous lequel on voyait de petites hémorragies. Le péricarde était sec ; il n'y avait pas d'autres lésions. Dans le sang on vit de petits corpuscules allongés très pâles et très tenus. Une goutte de sang semée dans du bouillon neutre de veau donna une culture facile et abondante.

A des poules saines on inocula de ce sang sous la peau et dans la cavité péritonéale. A d'autres on fit manger une anse intestinale et son contenu, à d'autres enfin on inocula sous la peau un peu de la culture obtenue avec le sang de la poule morte. Tous ces animaux ont continué à bien se porter, et depuis, beaucoup de poules ont reçu dans le tube digestif des matières cholériques sans en éprouver aucun effet fâcheux.

Nous avons aussi mêlé à la nourriture de poules des fragments de ganglions mésentériques, de foie, de rate, de reins, de poumons de cholériques sans qu'elles aient paru en souffrir. Des expériences semblables ont été faites sur des cailles, des geais, une dinde, sans que jamais aucun de ces animaux ait présenté aucune maladie analogue au choléra.

Expériences sur les souris, les cobayes, les lapins. — Nous

ne pourrions que nous répéter si nous entrions dans le détail de toutes les tentatives que nous avons faites pour donner le choléra aux souris, aux cobayes et aux lapins, soit en leur faisant ingérer des matières riziformes ou des fragments d'organes, soit en leur introduisant par le rectum des selles cholériques.

Les mêmes expériences ont été répétées sur des chats et sur des chiens. Le résultat a été négatif, que nous ayons employé des animaux jeunes ou adultes.

Dans l'espoir que nous arriverions plus facilement à communiquer la maladie à des animaux dont le tube digestif serait irrité, nous avons repris toutes nos expériences sur l'introduction des matières cholériques dans l'estomac et l'intestin, en ayant soin de purger auparavant les animaux par l'huile de ricin pure ou mélangée à de petites doses de croton tiglium. Dans ces nouvelles conditions, poules, cobayes, lapins, souris, ne se sont pas davantage montrés aptes à contracter le choléra.

Une de nos expériences a porté sur quatre porcs âgés de 45 jours. Le 28 août, deux de ces animaux ont été purgés avec 60 grammes d'huile de ricin ; le lendemain, les animaux purgés ont la diarrhée, battent des flancs et paraissent un peu abattus. On donne aux quatre porcs une pâtée de son qui contient 300 grammes de selles riziformes fraîches. La diarrhée persiste encore pendant la journée chez les porcs purgés ; le lendemain, 30 août, elle semble arrêtée, les animaux mangent une nouvelle pâtée de son et de selles riziformes fraîches. La santé des quatre animaux paraît parfaite le 1er septembre. Le 2, on leur fait manger de l'intestin grêle et son contenu venant d'un cas de choléra foudroyant, (autopsie faite immédiatement après la mort). Le 3 septembre, les quatre porcs mangent des fragments de foie, de rate, de poumon, de cœur, de rein, d'intestins avec du sang d'une malade qui a succombé dans la période de réaction typhoïde.

Ces animaux sont conservés jusqu'au 4 octobre ; ils sont aussi bien portants et en aussi bon état que deux porcs de la même portée conservés comme témoins.

Il faut ajouter à toutes ces expériences celles que nous avons faites sur un singe dans le but de lui donner le choléra.

Nous avons pu faire ingérer à un jeune macaque de grandes quantités de sang cholérique, soit frais, soit conservé à l'étuve, sans causer chez lui aucune maladie.

Plus tard, nous avons administré au même singe de l'huile de ricin, de façon à provoquer une purgation, et, quelques heures après que la diarrhée se fût manifestée, nous lui avons introduit dans l'estomac, au moyen d'une sonde œsophagienne, des selles riziformes. Pendant les 2 jours qui ont suivi, l'animal a paru un peu abattu ; puis il est redevenu gai et bien portant.

C'est également sans résultat que nous avons fait ingérer des selles riziformes au même singe, après avoir essayé de le placer dans des conditions favorables à la contagion en lui permettant de manger autant de fruits et de raisins qu'il en voulait prendre.

Les selles riziformes ne se sont pas montrées plus aptes à donner le choléra aux animaux, qu'elles aient été administrées fraîches ou conservées pendant un ou plusieurs jours, soit à l'air libre, soit dans le vide ou dans une atmosphère d'acide carbonique.

Des selles riziformes ont été répandues sur des fragments de pierre ponce, de craie et de plâtre sec, que l'on a fait ingérer à des animaux. Nous pensions que le passage dans l'intestin de ces corps solides chargés de matières cholériques, déterminerait peut-être une irritation qui rendrait la contamination de l'animal plus facile.

Nous terminerons cet exposé de nos expériences sur les animaux en rappelant que l'injection, soit sous la peau, soit dans les veines, de quantités considérables de sang cholérique, recueilli aussitôt après la mort ou conservé quelques heures à l'étuve, n'a jamais été suivie d'aucun effet.

Malgré toutes ces tentatives que nous regrettons de n'avoir pu multiplier davantage, la transmission du choléra à une espèce animale a une si grande importance que nous pensons que, dans des recherches nouvelles, il y aura lieu de faire de nouveaux et de grands efforts pour découvrir un mode d'ino-

culation ou des conditions de virulence qui permettent de communiquer le choléra à certaines espèces animales.

Puisque nous ne pouvions retirer ni du sang des cholériques, ni d'aucun des organes sans communication avec l'extérieur, aucun organisme microscopique, nous avons essayé d'isoler par des artifices de culture quelques-uns de ceux que l'on rencontre dans les selles cholériques. On conçoit que si un des microbes ainsi séparé était celui du choléra, il pourrait, inoculé aux animaux à l'état de pureté, manifester sur eux une action qui ne se produit pas avec le liquide, si riche en organismes divers, des selles riziformes.

En variant les milieux de culture, les conditions de température, d'acidité et d'alcalinité des liquides, en ajoutant aux liquides de culture des préparations variables de substances antiseptiques, on arrive à séparer quelques-uns des microbes qui pullulent dans les selles cholériques. L'emploi des cultures à l'abri de l'air, dans ces conditions, permet d'isoler plusieurs microbes anaérobies. Cette séparation difficile et pénible est bien simplifiée par l'emploi des milieux solides d'après les méthodes de M. Koch.

Par ces divers moyens, nous avons obtenu un certain nombre d'espèces de microbes à l'état de pureté. Nous les avons inoculés sous la peau de souris, de cobayes, de lapins, de poules. Les cultures de certains de ces micro-organismes se sont montrées inoffensives ; d'autres ont provoqué des septicémies et des accidents divers, mais aucune n'a donné lieu à une maladie analogue au choléra.

RELATION DE QUELQUES AUTOPSIES [1]

Cas 3. — Carmela Malek, Maltaise, accouchée depuis 8 jours d'un enfant sain qui vit. Prise dans la nuit du 17 au 18 de vomissements, diarrhée, crampes, cyanose. Mort le 18 août à six heures du soir en pleine période algide.

Autopsie immédiatement après la mort.

[1] Ne pouvant reproduire ici le protocole de toutes les autopsies que nous avons pratiquées, nous donnons un choix de quelques-unes d'entre elles.

Cadavre fortement constitué, panicule adipeux très épais, mamelles remplies de lait séreux.

Parois abdominales très relâchées.

Péritoine poisseux, sec.

Estomac rempli de liquide; muqueuse pâle, avec une légère injection du sommet des plis. L'intestin au moment de l'ouverture de l'abdomen est animé de mouvements péristaltiques très visibles; il contient du liquide riziforme peu abondant. La muqueuse est pâle avec des portions de coloration hortensia plus accusée sur l'iléon ; psorentérie, plaques de Peyer à peine saillantes La muqueuse du côlon est grisâtre sans aucune trace d'hyperémie. Foie volumineux; les veines béantes et remplies de sang noir ; coloration brun rougeâtre du parenchyme. Vésicule distendue par de la bile.

Le rein droit est mobile et peut descendre jusque près de l'angle sacro-vertébral; les deux reins sont petits; la substance corticale est d'un brun sale, les pyramides rouge foncé.

Rate volumineuse, molle, recouverte de plusieurs plaques laiteuses; corpuscules de Malpighi se dessinant avec une admirable netteté.

Utérus ferme, le fond à 12 centimètres au-dessus du pubis.

Le cœur est extrêmement ferme et le ventricule gauche d'une consistance excessive, sa cavité est entièrement effacée (la mort a eu lieu en systole) ; le ventricule droit contient du sang noir non coagulé.

Au moment de l'ouverture du corps on a eu soin d'introduire dans la veine cave inférieure, immédiatement au-dessous du diaphragme, au niveau de l'embouchure des veines sus-hépatiques, un thermomètre à maxima ; simultanément un autre thermomètre est introduit dans le vagin; ces deux thermomètres montèrent à 42° 5. Cette constatation est instructive à plusieurs égards; elle montre à quel degré excessif la température peut s'élever dans le stade algide du choléra au moment de la mort. (Cette constatation a été faite environ un quart d'heure après la mort). Elle montre en outre que la température mesurée dans le vagin donne un résultat identique à celui que l'on obtient en prenant la température du sang lui-même dans l'endroit du corps où ce sang présente, d'après Claude Bernard, la température la plus élevée, c'est-à-dire au point d'abouchement des veines sus-hépatiques dans la veine-cave inférieure.

Cas 6. — De Pinto Pietro, Italien, serrurier, 35 ans. Le 20 août au matin, il se portait bien encore, sauf un peu de malaise ; il avait pris de l'huile de ricin de son propre chef; à 2 heures il est pris de vomissements, diarrhée, refroidissement ; à 8 heures on le trouve dans le stade d'asphyxie la plus caractérisée, cyanosé, froid ; il arrive le soir du 20 à l'hôpital et meurt quelques instants après.

Autopsie le 21 à 7 heures du matin, 13 heures après la mort.

Cadavre maigre, bien musclé, rigidité cadavérique très accusée. Muscles d'une sécheresse absolue, ne donnant pas de sang à la section.

Adhérence de la plèvre droite, plèvre gauche libre, absolument sèche, poumons crépitants, emphysémateux aux sommets et sur les bords, hypostase à la base. Péritoine sec, poisseux, sécheresse de l'épiploon ; estomac énormément distendu par un liquide coloré en rouge par du vin ; muqueuse pâle avec quelques ecchymoses et un piqueté ardoisé de date ancienne.

Intestin grêle rempli de liquide riziforme, sur l'iléon psorentérie très accusée, fines arborisations vasculaires de la muqueuse. Ganglions mésentériques peu développés, quelques-uns entourés d'une fine injection vasculaire. Veines mésentériques gorgées de sang noir.

Rate assez volumineuse avec un peu de périsplénite, assez molle.

Foie volumineux, à la surface et à la coupe marbré de plaques couleur café au lait foncé alternant avec des zones fortement hyperémiés, presque ecchymotiques.

Vessie rétractée contre le pubis, contenant quelques gouttes d'une urine trouble, laiteuse. Cette urine examinée au microscope, renferme une quantité énorme d'épithélium vésical desquamé, des cylindres épithéliaux et des spermatozoïdes.

Les reins sont fortement congestionnés, surtout les pyramides, les glomérules très visibles.

Cas 1. — Vanucci Giuseppe, 22 ans. Diarrhée depuis 4 à 5 jours. Depuis 2 jours vomissements, selles riziformes, cyanose. Entré à l'hôpital européen le 16 août; à ce moment selles rares, un peu sanguinolentes. Mort le 17 à 4 heures du matin. Autopsie à 7 heures.

Cadavre fortement constitué, pas de rigidité cadavérique, cyanose, siccité des muscles pectoraux et des muscles de l'abdomen, pas une goutte de sang ne s'échappe à la section des tissus; péritoine sec, poisseux, anses intestinales légèrement rosées et agglutinées par un enduit poisseux et filant ; même sécheresse poisseuse de la plèvre ; adhérence du poumon gauche, cœur mou, veines coronaires turgides, petites hémorragies le long du sillon auriculo-ventriculaire et du bord droit du cœur, oreillettes turgides violacées, myocarde flasque, brun foncé. Sang noir, fluide, dans le cœur droit et les gros vaisseaux ; caillot blanc mou dans le ventricule droit, ventricule gauche vide, valvules saines, aorte souple. Congestion hypostatique des lobes inférieurs des deux poumons, pas de noyaux d'apoplexie pulmonaire ; muqueuse bronchique humide. Foie sec, mou, de couleur jaune sale avec marbrures rouge foncé, vésicule du fiel distendue par de la bile verte fluide ; canal cholédoque libre.

A la coupe du foie, les limites des acini paraissent peu accusées, les conduits biliaires sont distendus par de la bile verte. Rate ferme, ridée, à la coupe, pas de boue splénique, les travées cellulaires et les corpuscules de Malpighi sont nettement accusés. La vessie contractée, collée contre le pubis, à parois très épaisses, contient quelques gouttes d'une urine très trouble, d'aspect laiteux. Reins se décortiquant facilement,

de dimension normale, couleur rose jaunâtre sale de la surface, sur la coupe les vaisseaux interlobulaires et les arcades veineuses se dessinent en traînées noirâtres ; glomérules visibles à l'œil nu; pyramides rouge foncé, la pression du dos du scalpel fait sourdre du sommet des papilles un liquide muco-purulent; muqueuse du bassinet bleuâtre, fortement arborisée.

Estomac distendu, fluctuant, plein de liquide jaune verdâtre, bilieux; muqueuse jaunâtre avec petites hémorragies, surtout le long de la petite courbure.

Intestin grêle aminci, couleur hortensia foncé, fines injections vasculaires, de plus en plus accusées à mesure que l'on descend vers l'iléon, psorentérie tout le long de l'intestin, plaques de Peyer bien visibles, de couleur jaune fauve, non saillantes ni ulcérées; à mi-hauteur du jéjunum plaques pétéchiales de la dimension d'une pièce de 50 centimes ; tout l'intestin grêle contient une bouillie muqueuse verdâtre, spumeuse. Valvule iléo-cæcale et cæcum pâles. Gros intestin contenant quelques scybales et des matières fécales assez dures, pas de congestion appréciable de la muqueuse, sauf quelques points hémorragiques au sommet des valvules conniventes; pas d'ulcération.

Cas 7. — De Pinto Seria, enfant de cinq ans, fils du précédent (cas 6). Pris le 25 au soir, mort le lendemain à 2 heures dans l'après-midi (il paraît avoir eu de la diarrhée deux jours avant son entrée). Autopsie, le 21 août à 4 heures, 2 heures après la mort.

Péritoine sec, poisseux, ganglions mésentériques très volumineux, fermes, blanchâtres, formant des grappes étalées le long du mésentère. Estomac très volumineux, distendu par un liquide clair.

La muqueuse intestinale est pâle sur toute son étendue; sur la muqueuse de l'iléon énormes plaques de Peyer et follicules clos très volumineux, blanchâtres, dont le contour est accusé par un feston rouge violacé intense, mais en dehors de cette vascularisation limitant le pourtour des plaques de Peyer et des follicules clos, la muqueuse de l'iléon est absolument pâle.

Rate un peu augmentée de volume, ferme.

Foie très volumineux, sec, rouge brun foncé avec marbrures jaunâtres.

Cas 13. — Tomasini Barilla, 9 ans, né à Alexandrie, entré à l'hôpital, le matin, à neuf heures. Il jouait encore quelques heures auparavant. Mort à six heures du soir.

Autopsie immédiate.

Sécheresse du péritoine et de l'intestin. Ganglions mésentériques volumineux, rosés, quelques-uns plus gros qu'une noisette.

Estomac très distendu par du liquide. La muqueuse est grise et comme lavée.

Liquide riziforme caractéristique dans l'intestin.

Pâleur de la muqueuse du duodénum et du jéjunum. La muqueuse de l'iléon est grisâtre avec quelques fines arborisations vasculaires par places, psorentérie limitée au voisinage de la valvule iléo cæcale. Les follicules clos sont entourés d'une mince auréole rosée. Plaques de Peyer légèrement saillantes, injectées, tranchant par leur coloration rouge sur la surface pâle de l'intestin. Cæcum et gros intestin normaux. A la partie inférieure de l'iléon, près de la valvule, on trouve un gros paquet de lombrics vivants.

Rate ferme, de volume normal; il existe une petite rate supplémentaire.

Foie de consistance normale avec marbrures hyperémiques sur la surface convexe. Limites des acini mal accusées.

La substance corticale des reins présente une couleur foncée terne, la substance intermédiaire est d'un rouge sombre, la papille pâle.

Poumons et cœur normaux.

Cas 8. — Jedlika (Antoinette), native de Fiume (Hongrie), âgée de 35 ans, entrée à l'hôpital, le 21 août, à huit heures du matin, prise la veille, vers minuit, de diarrhée, vomissements, crampes, coliques, froid; depuis son séjour à l'hôpital, peu de selles riziformes et peu de vomissements, ne se plaint que de constriction thoracique et épigastrique, déclare constamment qu'elle va mourir dans la journée.

Morte le 21, à huit heures du soir, sans agonie.

Autopsie le lendemain 22 août, à sept heures du matin, treize heures après la mort.

Cadavre chargé de graisse, rigidité cadavérique légère, hernie crurale droite volumineuse, ulcère variqueux de la jambe droite.

Adhérence complète de la plèvre gauche, quelques adhérences résistantes fibreuses à droite.

Poumons crépitants, emphysémateux aux sommets et sur les bords tranchants.

Cœur mou, le ventricule droit contient un caillot très volumineux, blanc à sa partie inférieure, rouge à sa partie supérieure, qui se prolonge dans l'infundibulum. Le ventricule gauche renferme un peu de sang noir fluide, pas de caillot, valvules intactes, aorte souple, pas d'athérome, coloration brune de myocarde.

Estomac distendu par des gaz, renfermant peu de liquide; muqueuse gris cendré pâle recouverte d'un enduit muqueux; pas de congestion ni d'ecchymoses.

L'intestin grêle renferme peu de liquide riziforme; le duodénum et le jéjunum sont pâles avec quelques fines arborisations vasculaires. Examinée sous l'eau, la muqueuse est rose pâle et laisse voir très nettement le velouté des villosités. La muqueuse de l'iléon est gris rosé et présente par places un piqueté hémorragique très accusé; les plaques de Peyer font une légère saillie ; psorentérie.

Cæcum plein d'un liquide blanc grisâtre contenant quelques flocons

granuleux blanchâtres; muqueuse pâle avec quelques points ecchymotiques. La muqueuse de l'appendice iléo-cæcal est pâle, recouverte d'un léger enduit muqueux. Le côlon ascendant renferme le même liquide; enduit muqueux, fines arborisations de la muqueuse; les follicules clos sont nettement dessinés. La muqueuse du côlon transverse et descendant de l'S iliaque et du rectum est pâle avec de rares arborisations vasculaires; les follicules clos sont apparents, pas de traces d'ulcération.

Adhérence de la rate; elle est volumineuse (15 centimètres de longueur sur 15 de large), assez consistante, pas de bouillie.

Foie très volumineux, stéatosé, jaune pâle à la coupe; vésicule du fiel distendu par une bile liquide, brun foncé. Le lobe droit du foie est occupé par un immense kyste hydatique, du volume de la tête d'un adulte, à parois très épaisses, scléreuses, rempli de membranes flétries et de vésicules intactes.

Les reins sont entourés d'une atmosphère cellulo-adipeuse très épaisse; leur consistance est molle, ils se décortiquent facilement; à la surface, étoiles de Verheyen très accusées; sur la coupe, la substance corticale est gris pâle, terne, les pyramides rouge foncé; muqueuse du bassinet normale.

Vessie rétractée contre le pubis, contenant quelques gouttes d'une urine laiteuse.

Utérus ferme, la muqueuse recouverte d'un enduit muco-sanguinolent. Kyste séreux de l'ovaire droit, de la grosseur d'une petite orange. Ovaire gauche normal.

Cas 18. — Philomène Montardi, 32 ans. Entre à l'hôpital en plein choléra algide, le 30 août; elle avait de la diarrhée depuis trois jours, et l'attaque datait de la veille de son entrée, dans la nuit. Elle ne s'est pas réchauffée et est morte le 2 septembre, à trois heures du matin. Autopsie le 2 septembre, à huit heures du matin.

Rigidité cadavérique très prononcée; panicule adipeux assez développé; muscles pectoraux et abdominaux humides.

Péritoine très visqueux, poisseux. La surface séreuse de l'intestin est rouge lie de vin par places, avec injection vasculaire très fine surtout sur l'iléon.

A l'ouverture de l'intestin grêle, écoulement d'un liquide peu abondant, d'aspect lavure de chair; l'intestin est comme aminci et la muqueuse dépouillée sur toute la longueur de l'intestin grêle; par places, piqueté hémorragique. La muqueuse de l'iléon présente une rougeur hémorragique uniforme sur toute sa longueur, sauf les 30 derniers centimètres avoisinant la valvule où la muqueuse est pâle, nullement hémorragique. Psorentérie très accusée, surtout vers la valvule. L'appendice iléo-cæcal est plein d'un liquide verdâtre, puriforme.

Estomac rempli de liquide brun, bilieux, muqueuse pâle, recouverte

d'un enduit muqueux, brunâtre, coloré par du vin. En quelques points piqueté hémorragique, mais pas d'érosion.

La muqueuse du gros intestin est pâle, recouverte de mucus grisâtre ; pas d'hémorragie ni d'ulcération.

Rate très petite, ridée ; traces de périsplénite ; pas de bouillie ; corpuscules très distincts, consistance assez molle.

Les reins sont légèrement lobés, de consistance très ferme ; ils se décortiquent aisément ; la surface est d'une couleur brun jaune clair, avec les étoiles de Verheyen très développées. Sur la coupe, la substance corticale est de couleur jaune pâle ; les pyramides sont pâles.

Foie brun jaunâtre, assez mou ; le sang de la veine porte est extrêmement noir et visqueux.

Poumons crépitants dans toute leur hauteur ; quelques plaques hémorragiques noirâtres sous-pleurales. Mucosité roussâtre dans les bronches ; pas d'hépatisation.

Cœur mou ; ecchymoses et pétéchies sur le bord droit et le long des vaisseaux, à la base ; myocarde brun foncé ; cavité ventriculaire gauche dilatée ; caillot blanc jaunâtre dans l'infundibulum ; valvules saines.

Cas 21. — Stefano Sabine, 32 ans, enceinte de trois mois, prise du choléra, le 5 septembre, à trois heures du matin (elle s'était couchée bien portante), morte le même jour, à quatre heures, autopsie à quatre heures et demie.

Péritoine visqueux. Estomac très distendu par un liquide sentant le chloral ; muqueuse non congestionnée.

L'intestin grêle contient un liquide riziforme ; la muqueuse est recouverte d'une légère couche de mucus gélatineux, adhérent, qui, à l'examen microscopique, se montre constitué par des cellules épithéliales cylindriques desquamées. La muqueuse est pâle, comme lavée, les plaques de Peyer paraissent normales ; à peine un peu de psorentérie sur l'iléon.

Muqueuse du cæcum pâle, avec un léger degré de psorentérie.

Foie volumineux, gris brun, parsemé de taches blanc jaunâtre ; la vésicule renferme peu de bile. Rate assez volumineuse, ferme.

L'utérus dépasse le pubis de trois travers de doigt ; il renferme un fœtus d'environ 20 centimètres de longueur, complètement violacé. Le péritoine du fœtus contient un peu de liquide roussâtre ; le contenu de l'intestin fœtal est assez fluide.

Cas 12. — (Réaction typhoïde). Luisa Bigatti, native de Milan, 39 ans, entrée le 11 août avec choléra confirmé, morte en réaction typhoïde avec ictère dans la nuit du 24 août.

Autopsie le 25 août à 8 heures du matin.

Rigidité cadavérique, facile à surmonter, teinte ictérique généralisée, vastes ecchymoses à la face interne des cuisses, aux hanches, aux

aisselles et dans la région lombaire. Pannicule graisseux très développés, les muscles incisés sont humides.

Liquide louche, jaunâtre, en petite quantité dans la cavité péritonéale, il contient des leucocytes fortement granuleux.

La surface externe des intestins est humide et les anses non agglutinées présentent extérieurement une fine injection vasculaire.

Sur la face convexe du foie, entre cet organe et le diaphragme, nappe de pus crémeux, jaune ; quelques grumeaux jaunâtres flottent dans le liquide péritonéal.

L'estomac contient une bouillie muqueuse, jaunâtre ; la muqueuse au niveau du grand cul-de-sac est légèrement hyperhémiée.

La muqueuse du duodénum est recouverte d'une épaisse couche d'enduit muqueux très adhérent et fortement coloré en jaune, sous lequel la muqueuse se montre épaissie avec de larges plaques noirâtres hémorragiques. Les valvules conniventes sont très saillantes, épaisses et injectées. La muqueuse du jéjunum présente quelques faibles arborisations vasculaires dans sa partie supérieure ; à la partie inférieure, de larges suffusions sanguines. La muqueuse de l'iléon est fortement congestionnée et parsemée de plaques hémorragiques abondantes.

Les plaques de Peyer sont effacées, à peine apparentes ; pas de psorentérie ; à l'extrémité cœcale de l'iléon, petits groupes de follicules clos apparents ; la muqueuse de la valvule iléo-cæcale est fortement injectée.

La tunique séreuse du gros intestin est parsemée de petites pétéchies, la muqueuse est uniformément congestionnée, sans pétéchies.

Le foie est volumineux, mou ; les limites des acini mal accusées, le parenchyme d'une couleur brun sale clair ; les conduits biliaires non dilatés renferment de la bile jaune clair. La vésicule biliaire est énormément distendue, comme prête à éclater ; elle contient un liquide absolument limpide, clair comme de l'eau ; cependant en pressant sur la vésicule, ce liquide pénètre dans le canal cystique et dans le canal cholédoque jusque dans le duodénum.

La rate présente de la périsplénite et des adhérences anciennes très résistantes ; elle est un peu grosse et diffluente.

Les reins présentent quelques hémorragies sous-capsulaires ; ils sont très mous, se décortiquent facilement ; la surface présente une couleur bigarrée, dûe à des îlots alternativement jaunâtres et brunâtres ; la substance corticale offre une couleur jaunâtre terne, elle est amincie ; les pyramides, une couleur jaune brun ; dilatation des bassinets et des calices.

La vessie contient quelques cuillerées d'une urine épaisse, sanguinolente.

Cœur flasque, le ventricule droit contient un caillot blanc jaunâtre, mou. Myocarde pâle, couleur feuille morte.

Dure-mère humide, ictérique. Pie-mère œdémateuse, infiltrée de liquide jaunâtre, limpide. Beaucoup de liquide sous-arachnoïdien. Cerveau ferme, liquide intraventriculaire légèrement ictérique, assez abondant.

Cas 19. — Carmela Zerb, Maltaise, 21 ans, entre à l'hôpital le 26 août, enceinte de 7 mois, atteinte de choléra algide, depuis la veille (elle avait déjà, quelques jours auparavant, perdu un enfant de 14 mois du choléra). Elle meurt de réaction typhoïde, le 3 septembre, à 4 heures du matin ; dans la soirée, elle avait accouché d'un fœtus mort.

Autopsie le 3 septembre, à 8 heures du matin.

Le péritoine, les plèvres, le péricarde sont recouverts d'un enduit extrêmement visqueux, filant.

Les parois de l'intestin grêle sont amincis, la muqueuse desquamée avec injection hémorragique dans le voisinage de la valvule iléo-cæcale. Plaques de Peyer d'apparence normale, non saillantes ; psorentérie très accusée.

Muqueuse stomacale gris rosé, avec quelques suggillations ecchymotiques le long de la grande courbure.

Muqueuse du côlon non congestionnée et sans ulcérations.

Rate petite, assez ferme, portant de nombreuses incisures.

Reins assez volumineux, fermes, se décortiquant facilement ; la corticale offre une coloration bigarrée, jaune brun rougeâtre, les pyramides sont foncées. Muqueuse du bassinet normale.

Foie volumineux ; limites des acini bien accusées; ils sont brun pâle au centre, jaunâtres à la périphérie. Vésicule distendue par une bile verte, fluide.

Autopsie du fœtus. — Il mesure environ 40 centimètres de long ; la membrane pupillaire n'est pas encore percée. La cavité péritonéale renferme une quantité notable d'un liquide sanguinolent : il en est de même de la plèvre.

L'intestin grêle et le gros intestin sont tellement distendus par du liquide qu'ils sont fluctuants ; c'est un liquide verdâtre et très fluide, et qui ne rappelle en rien le méconium ; il ne contient pas de flocons riziformes. La muqueuse de l'intestin du fœtus est de coloration rosée, sans psorentérie visible.

Le foie est rouge lie de vin.

Cas 24.—Anna Ottowitz. Prise de choléra le 1er octobre, en ville, entre le 3 à l'hôpital allemand, dans le service de M. le Dr Varenhorst; état typhoïde, sans fièvre, avec selles fétides involontaires ; urines rares, très albumineuses. Mort le 7 octobre à 3 h. 1/2.

Autopsie à 5 h. 1/2.

Cadavre encore chaud. Pannicule graisseux très abondant; pas de sécheresse des muscles ; léger état poisseux du péritoine. Sang noir, diffluent, non coagulé. Estomac peu distendu, muqueuse normale.

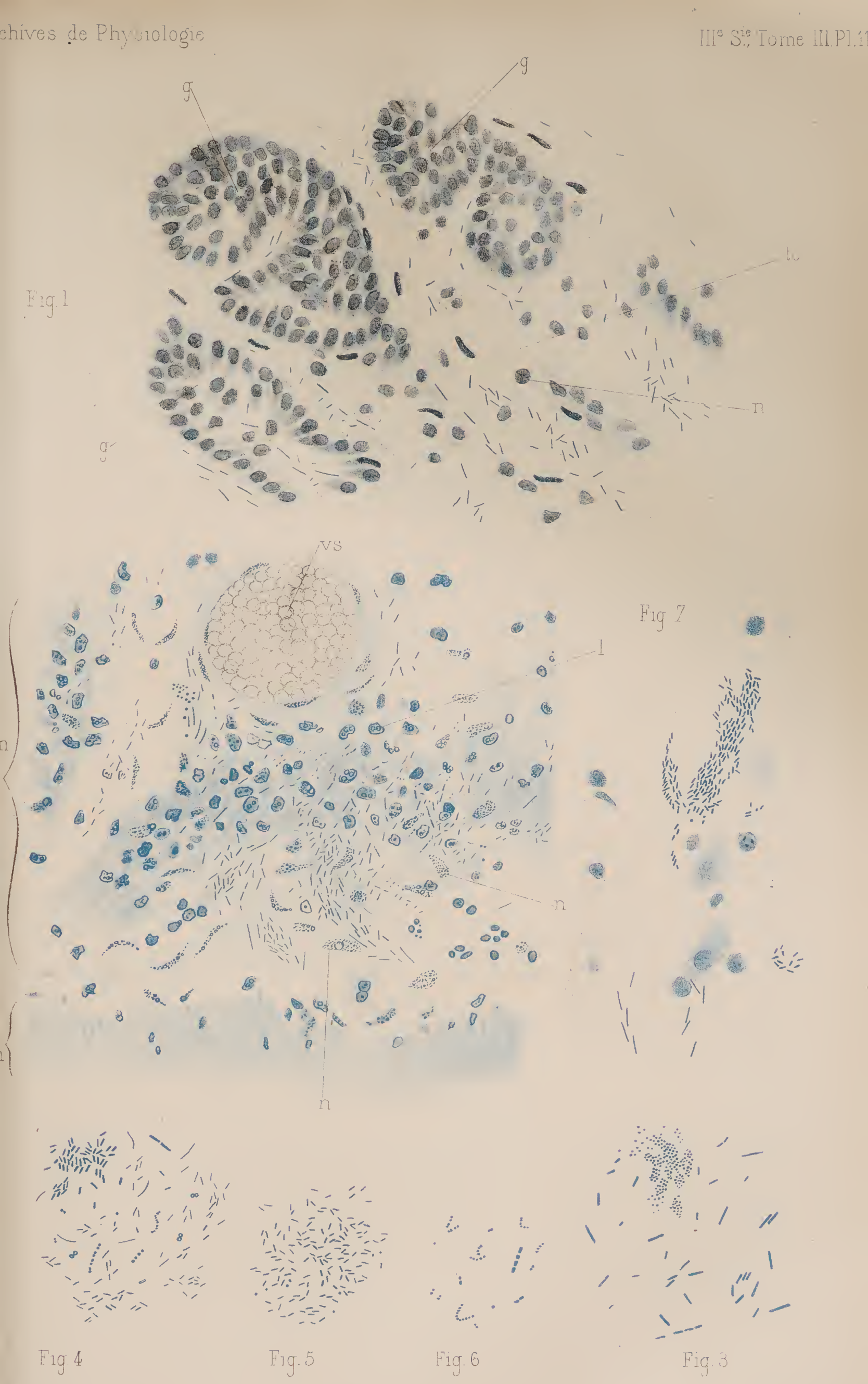

Fig 1

Fig 7

Fig. 4

Fig. 5

Fig. 6

Fig. 3

nanski del. Imp. Lemercier & Cie Paris Nicolet lith.

G. Masson éditeur

Fig 1

Fig. 2

Fig. 3

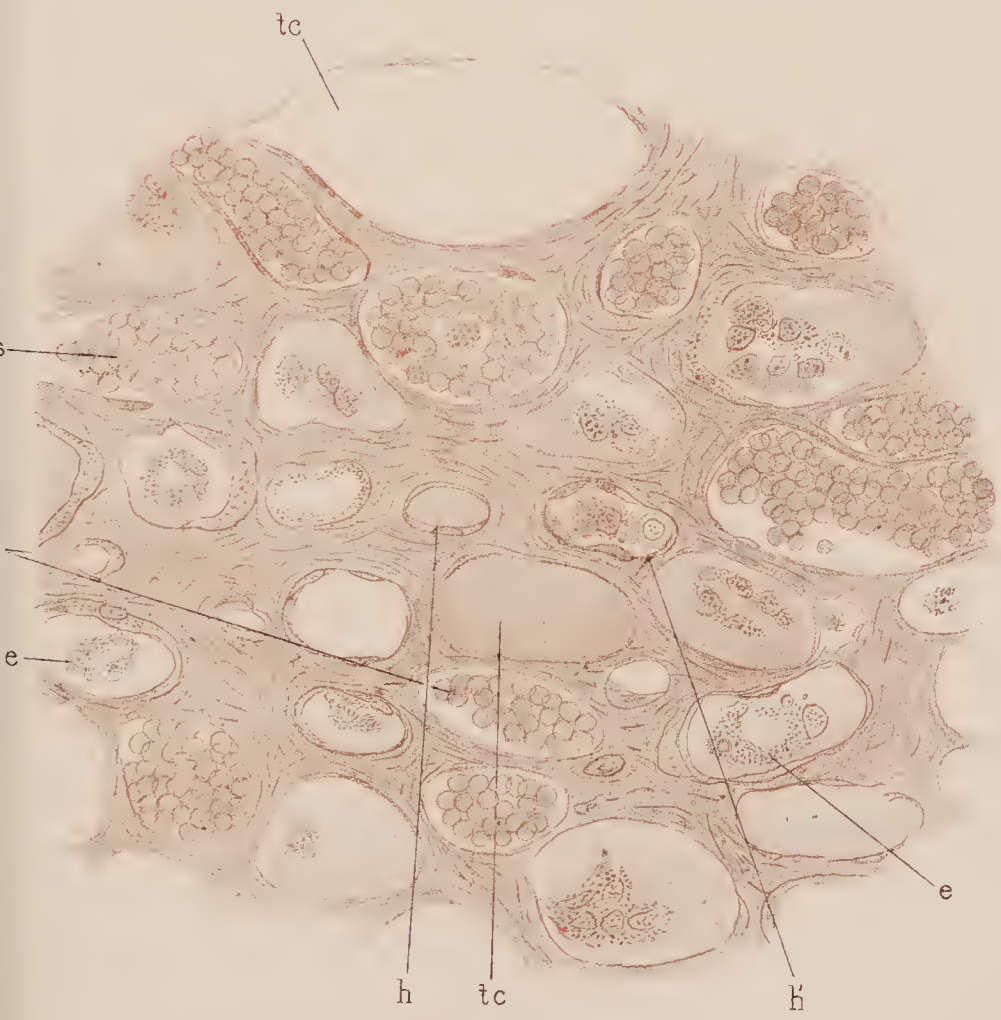

Fig 4

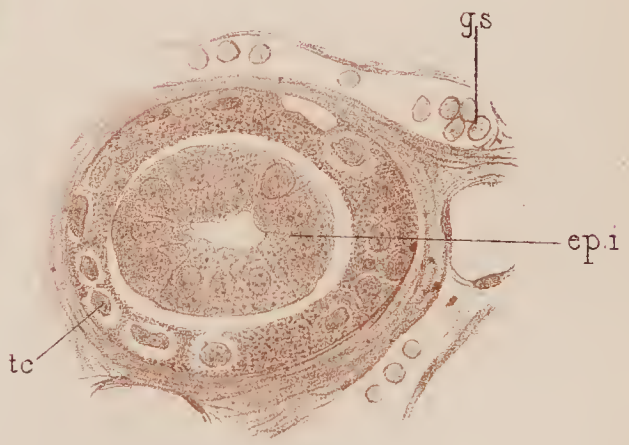

colet lith

Imp. Lemercier & Cie Paris

Karmanski del

G. Masson éditeur

Intestin grêle encore animé de mouvements péristaltiques; il contient un liquide épais, de consistance glaireuse, brun foncé, une sorte de râclure intestinale. Rougeur intense de la muqueuse, surtout au niveau de l'iléon. Les plaques de Peyer ne sont pas augmentées de volume et n'offrent aucune lésion apparente; saillie légère de quelques follicules isolés. Injection et rougeur vive du cæcum, sans la moindre ulcération.

Rate ferme, petite. Foie couleur jaune brun pâle avec des îlots plus décolorés. La vésicule est distendue par de la bile liquide.

Reins un peu volumineux, la corticale d'une couleur gris sale; forte congestion veineuse, surtout de la substance intermédiaire. La pression sur la papille fait sourdre un liquide puriforme.

Cœur petit, ferme. Poumons non adhérents, légèrement emphysémateux en avant et aux sommets; hypostase assez forte de la partie postérieure des deux poumons.

EXPLICATION DES FIGURES DES PLANCHES XI, XII ET XIII.

(Tous les dessins ont été faits à la chambre claire, projetés sur la table.)

Planche XI.

Fig. 1.

Muqueuse de l'iléon dans un cas de choléra rapide, mort au début de la période de réaction (cas III). Infiltration nucléaire du tissu de la muqueuse; présence dans l'épaisseur de la muqueuse et dans la lumière des glandes de Lieberkühn, de micro-organismes divers. Ce point de la préparation a été choisi parce qu'il renferme le bacille que l'on rencontre le plus fréquemment et le plus abondamment (bleu de méthylène).

g, g, glandes de Lieberkühn, obliquement coupées; — *t, c,* tissu conjonctif de la muqueuse; — *n,* noyaux colorés par le bleu de méthylène.

Oc. 2, Vérick, obj. 1/12, immersion homogène de Zeiss, éclairage Abbé, tube rentré.

Fig. 2.

Sous-muqueuse de l'iléon d'une femme morte du choléra datant de 4 jours (cas 18). La muqueuse n'a pas été dessinée; la musculeuse est partiellement figurée au bas du dessin. Invasion de la sous-muqueuse par des organismes divers, micrococcus, bactéries, bacilles de dimension et d'aspect divers. (Bleu de méthylène.)

s, m, sous-muqueuse, *m,* tunique musculeuse, *v, s,* vaisseau sanguin, *l,* leucocytes, *n, n,* cellules plasmatiques d'Ehrlich, à granulations fortement colorées.

Oc. 2, Vérick, obj. 1/12 de Zeiss, éclairage Abbé, tube rentré.

Fig. 3.

Micro-organismes d'un échantillon de selles riziformes, préparation persistante sur lamelle, colorée au violet de gentiane, montée dans le baume.

Fig. 4.

Micro-organismes d'un spécimen de contenu intestinal d'un cadavre de cholérique. Préparation persistante; violet de gentiane.

Fig. 5.

Autre échantillon de contenu intestinal exclusivement formé d'une seule espèce de bacilles courts.

Fig. 6.

Microbes du contenu stomacal d'un cadavre de cholérique, préparation persistante, violet de gentiane.

Fig. 7.

Villosité de l'éléon dans un cas de choléra à marche rapide ; coloration par le bleu de méthylène.

Les figures 3, 4, 5, 6 et 7 ont été dessinées avec l'oculaire 2 de Vérick, l'objectif à immersion homogène, 1/12 de Zeiss, tube rentré, éclairage Abbé.

Planche XII.

Fig. 1.

Rein, substance corticale, dans un cas de choléra rapide (cas 3), Picrocarminate, glycérine.

Infiltration protéique du protoplasma des cellules des tubes contournés, faible coloration et, par places, disparition des noyaux.

cc, canalicules contournés; — *n*, noyaux refoulés vers la membrane basale et faiblement colorés par le carmin; — *m*, granulation protéïque, volumineuse, arrondie; — *t*, tube collecteur sain, épithélium clair, avec noyau fortement coloré par le carmin; — *gl*, glomérule; *e*, exsudat intra-capsulaire finement granuleux.

Oc. 1, obj. 4 de Vérick.

Fig. 2.

Substance corticale du rein d'une femme morte au troisième jour du choléra ; acide osmique, glycérine.

Destruction partielle de l'épithélium des tubes contournés, dilatation de ces tubes, très forte injection des capillaires intertubulaires.

tc,tc, tubes contournés; — *e*. épithélium granuleux, déchiqueté, desquamé. les noyaux sont visibles, mais refoulés vers la paroi, de dimension irrégulière, quelques-uns vésiculeux; — *cc*, canal collecteur avec son épithélium clair, normal; — *c'c'*, un autre canal droit dont l'épithélium commence à se troubler et à se gonfler; *v, v*, capillaires remplis de globules rouges.

Oc. 1, obj. 7, Vérick.

Fig. 3.

Coupe transversale au niveau de la pyramide, dans un cas de choléra rapide (cas 3). Exfoliation des tubes droits, congestion extrême des vasa recta. Acide osmique, glycérine.

tc, conduits collecteurs dont l'épithélium est tombé et dont la lumière est remplie par un moule albumineux; *h*, branche grêle de l'anse de Henle; *h*, branche ascendante de l'anse de Henle; *v s*, vaisseaux sanguins turgides; *t' c'*, tubes collecteurs privés d'épithélium et dont la lumière est remplie par des globules rouges.

Oc. 1, obj. 4 de Vérick.

Fig. 4.

Un point de la préparation précédente : *t c*, tube collecteur à épithélium aplati; *e p i*, manchon d'épithélium desquamé provenant de tubes situés en amont; *v s*, capillaire.

Oc. 1, obj. 7 de Vérick.

PLANCHE XIII.

Fig. 1.

Coupe de la substance corticale du rein d'une femme cholérique, morte pendant la période de réaction typhoïde (cas 20, 9e jour).

Désintégration granuleuse et graisseuse de l'épithélium des tubes contournés. Noyaux des cellules peu visibles. Ectasie des tubes. Acide osmique, glycérine.

l, lumière très élargie du tube contourné; *n*, noyau encore, mais à peine visible, directement accolé à la membrane propre; *n'*, noyaux vésiculeux gonflés des cellules épithéliales, répandus dans la lumière du canalicule, au milieu des débris granulo-graisseux du proto plasma; *g*, globules graisseux colorés en noir par l'acide osmique; *c*, capillaires intertubulaires.

Oc. 1, obj. 7 de Vérick.

Fig. 2.

Coupe transversale à travers la pyramide du rein précédent; représente une exfoliation épithéliale encore plus prononcée que dans la figure 3 de la planche XII.

tc, *tc*, tubes collecteurs dont l'épithélium est tombé et la lumière vide; *t' c'*, tube collecteur dont l'épithélium est extrêmement aplati et dont la lumière est comblée par un moule albumineux emprisonnant quelques noyaux; *t'' c''*, tube collecteur renfermant un moule épithélial tordu en spire; *e a*, exsudat albumineux remplissant un tube collecteur de moyen calibre; *h*, branche grêle de l'anse de Henle; *v*, vaisseaux.

Oc. 1, obj. 7 de Vérick.

II

NOTE SUR LES MODIFICATIONS DU SYSTÈME NERVEUX CHEZ UN AMPUTÉ,

Par MM.

G. HAYEM, et **A. GILBERT,**

Professeur à la Faculté de médecine. Interne des hôpitaux.

(Planche XIV.)

Le système nerveux subit chez les amputés un certain nombre de modifications qui, quoique très étudiées, sont encore incomplètement connues [1].

Aussi n'avons-nous pas jugé inutile d'entreprendre sur cette question des recherches nouvelles, destinées à vérifier et à compléter les conclusions que l'un de nous a communiquées en 1875 et 1876 à la Société anatomique [2].

Le sujet qui a fait l'objet de notre étude, ayant eu l'avant-bras pris dans un engrenage, avait subi en 1876 l'amputation du bras droit immédiatement au-dessus du coude. Entré à l'hôpital Saint-Antoine, salle Magendie, n° 35, le 30 novembre 1881, avec les signes d'une tuberculisation pulmonaire

[1] Voir l'état de cette question dans la remarquable revue de M. Talamon. Des lésions du système nerveux central d'origine périphérique. (*Revue mensuelle*, 1879).

[2] G. Hayem, Lésions des nerfs des membres consécutives à l'amputation; (*Bull. de la Société anat.*, 1875). — Du même : Seconde communication sur l'état des nerfs des membres qui ont subi une amputation ancienne (*Bull. de la Société anat.*, 1876).

commençante, il y est mort le 5 juin 1883, à l'âge de 47 ans, sans avoir présenté aucun phénomène nerveux particulier.

A l'autopsie, le cerveau ne nous a offert aucune trace d'atrophie ni d'asymétrie. La moelle épinière, les racines rachidiennes et les nerfs du moignon, avec leurs névromes terminaux, nous ont présenté au contraire un certain nombre de particularités intéressantes que nous allons successivement passer en revue.

Névromes. — Nous avons étudié les névromes du cubital, du médian et du radial. Celui du cubital était de forme cylindro-conique, d'une longueur de trois centimètres sur un de large ; celui du médian était arrondi et du volume d'une petite noisette ; celui du radial était aplati et très petit.

Ces trois névromes ont été examinés au microscope, après avoir été placés à l'état frais, pendant vingt-quatre heures, dans une solution d'acide osmique au centième.

Il nous a été facile alors de constater, à l'encontre de ce qu'ont noté plusieurs observateurs, que l'élément nerveux prend une part considérable ou même prépondérante[1] à la formation de ces tumeurs. Innombrables, de petit calibre, possédant un cylindraxe recouvert d'une mince couche de myéline, groupés par fascicules et dirigés en tous sens au sein du névrome, les tubes nerveux y offrent un trajet sinueux et une disposition presque inextricable. Cependant sur les coupes longitudinales du névrome du cubital, il était possible de reconnaître que la direction générale des fascicules nerveux demeure parallèle à l'axe du nerf générateur dans toute l'étendue de la tumeur, sauf à son extrémité terminale, où elle lui devient perpendiculaire. Il n'est donc pas douteux que les tubes nerveux, qui suivent d'abord une direction centrifuge, arrivés à l'extrémité libre des névromes décrivent des courbes[2] à concavité supérieure, et suivent alors une voie centripète.

[1] Dans le névrome du médian, l'élément nerveux l'emportait manifestement en quantité sur l'élément conjonctif.

[2] Nous avons pu saisir en entier, dans nos coupes, quelques-unes de ces anses que les fascicules nerveux forment dans l'extrémité libre des névromes.

Il était intéressant de chercher à établir les connexions que présentent les fascicules de petits tubes des névromes avec les anciens tubes des nerfs sectionnés. La dissociation ne nous ayant pas fourni sur ce point des résultats satisfaisants[1], nous avons eu recours à des coupes, pratiquées longitudinalement à l'union des nerfs et des névromes, et comprenant à la fois la portion terminale des premiers et la portion initiale des seconds. Les préparations ainsi obtenues, examinées à un moyen grossissement, montrent que les gros tubes des tronçons nerveux viennent mourir à des hauteurs différentes à l'origine des névromes, et que chaque tube qui disparaît est immédiatement remplacé dans sa continuité par un fascicule de petits tubes nerveux. Ainsi, tandis que le nombre des gros tubes diminue, le nombre des fascicules de petits tubes augmente, et chacun des fascicules qui apparaît, avant de décrire au sein du névrome un trajet compliqué, poursuit pendant quelque temps le trajet même du tube qu'il remplace. Examinées à un fort grossissement, les préparations restent insuffisantes à fournir des indications plus précises, et il est difficile d'y saisir nettement sur le fait le point même où s'opère la transformation des gros tubes en petits; ce n'est pas que cette transformation n'y paraisse fréquente, mais à cause de l'obliquité des coupes, et à cause de la superposition des éléments, il est à peu près impossible de déterminer si la continuité des gros tubes avec les fascicules est réelle, ainsi que nous le pensons, contrairement à l'opinion exprimée par Foerster[1], ou bien si elle n'est qu'apparente.

Les névromes constituent donc l'ébauche d'un travail régénérateur. Après l'amputation, les moignons nerveux bourgeonnent activement, et ainsi que fait le segment central d'un nerf sectionné, ils engendrent à leurs extrémités des pinceaux de tubes fins qui s'élancent dans une direction centrifuge. Mais ici le bout périphérique fait défaut, et la limite extrême

[1] L'extrême densité du tissu fibreux qui soude intimement entre eux les différents fascicules nerveux, est, en effet, un obstacle invincible à leur parfait isolement.

[3] Foerster (*Handbuch der path. Anat.*, 2e édit., 1865).

est bientôt atteinte; les tubes néo-formés se replient alors en anse, s'enroulent et se contournent, cherchant une issue au milieu du tissu fibreux qui émane comme eux des tronçons nerveux. C'est de cette intrication de bourgeons nerveux et conjonctifs que résultent les tumeurs terminales des nerfs dans les moignons d'amputés.

La régénération est plus ou moins active, ainsi que le démontre le volume plus ou moins considérable des névromes chez les différents amputés, ou même sur un seul moignon ; de plus, l'élément nerveux et l'élément conjonctif y prennent une part respective des plus variables, ainsi que le prouvent les descriptions divergentes des histologistes. En fait, les névromes sont formés d'éléments fibreux et nerveux combinés en proportion non définie : ce sont des fibro-névromes, qui tantôt se rapprochent du fibrome pur et tantôt du névrome parfait.

La destinée des tubes nerveux des névromes n'est pas toutours identique ; dans certains cas, ces tubes persistent indéfiniment, ou même se développent davantage; dans d'autres cas, au contraire, ils s'atrophient et disparaissent. Dans les névromes anciens, les tubes nerveux peuvent donc se montrer plus volumineux[1] que dans les névromes récents, ou se montrer plus rares et dégénérés[2].

Nerfs. — Les nerfs des moignons n'offrent pas des caractères macroscopiques constamment identiques. Dans le fait que nous relatons, le radial était légèrement amoindri; le cubital, au contraire, augmentait progressivement de volume, depu isle plexus brachial jusqu'au névrome terminal, aux approches duquel il se montrait deux fois plus volumineux que le cubital sain (*fig.* 1, A et B); le médian, enfin, offrait des deux côtés le même calibre. Ces trois nerfs, et particulièrement le cubital, étaient grisâtres, arrondis, et d'une consistance ferme.

[1] G. Hayem, *loc. cit.*

[2] Déjerine et Mayor, Recherches sur les altérations de la moelle épinière et des nerfs du moignon chez les amputés d'ancienne date (*Bull. de la Société de biolog.*, 1878).

Préparés par le procédé ordinaire (séjour, à l'état frais, pendant vingt-quatre heures, dans une solution d'acide osmique au centième), examinés par dilacération, ainsi que sur des coupes transversales, et comparés aux nerfs sains, ces nerfs nous ont offert des lésions histologiques assez complexes.

Nous insisterons peu sur celles du radial et du médian pour arriver à celles du cubital.

Le radial et le médian étaient remarquables par l'atrophie de l'élément parenchymateux. Les tubes nerveux y étaient non seulement diminués de nombre, comme dans le cas de Dickinson[1], mais encore pour la plupart diminués de calibre. L'amoindrissement plus ou moins marqué des fibres nerveuses était principalement lié à l'amaigrissement du manchon de myéline, mais il était évident aussi, sur un grand nombre de tubes, que le cylindraxe était devenu d'une extrême gracilité.

Le vide créé par l'atrophie des tubes nerveux était comblé par le développement du tissu conjonctif intra-fasciculaire, qui était ainsi un peu plus abondant qu'à l'état normal.

L'augmentation de volume du cubital amputé résultait d'un développement anormal de ses différentes parties constituantes[2].

Les tubes nerveux s'y présentaient sous deux types principaux :

1° Le premier type était constitué par de gros tubes isolés (*fig.* 3, *a*) ou accompagnés de fibres conjonctives dirigées longitudinalement (*fig.* 3, *b*). Ils semblaient peu différents des fibres nerveuses du radial et du médian ; leur gaine de myéline était plus ou moins épaisse (*fig.* 2, *a*) et leur cylindraxe souvent grêle. Leur nombre variait suivant les points de la préparation ; dans quelques faisceaux, ils étaient véritablement rares (*fig.* 2).

2° Le deuxième type était représenté par d'innombrables

[1] Dickinson, On the changes in the nervous system which follow the amputation of limbs (*Jour. of anat. and physiolog.*, 1868).

[2] Dans les faits antérieurement étudiés par l'un de nous (G. Hayem, *loc. cit.*), tous les nerfs des moignons présentaient les caractères macroscopiques et microscopiques que le cubital seul offrait dans le cas qui nous occupe.

petits tubes possédant un cylindraxe relativement large, et une gaine de myéline très mince vivement colorée en noir par l'acide osmique (*fig.* 2, *b*). Ces petits tubes étaient ordinairement groupés par fascicules au sein d'un tissu conjonctif à fibres longitudinales. Sur des coupes transversales, chaque fascicule prenait la forme d'un îlot arrondi, isolé, d'un diamètre généralemeut supérieur à celui d'un tube de gros calibre, et apparaissait composé d'un nombre variable de petits tubes nerveux (jusqu'à 25) et de fibres conjonctives (*fig.* 3, *c*). Lorsqu'on exerçait avec la pointe d'une aiguille une forte pression sur la lamelle couvre-objets, les îlots s'écartaient les uns des autres, mais les tubes d'un même îlot demeuraient agglutinés et inséparables. La dilacération même restait impuissante à isoler entièrement les petits tubes d'un même fascicule.

Ainsi, par leurs caractères individuels et leur disposition fasciculée, les petits tubes du cubital s'identifiaient à ceux des névromes terminaux[1]. Il était donc logique de les considérer aussi bien que ces derniers comme des tubes en voie de néoformation.

Cette hypothèse a trouvé une vérification complète dans les numérations comparatives que nous avons faites des éléments nerveux du cubital amputé et du cubital sain[2].

Nous devons admettre, par conséquent, pour expliquer les

[1] L'on peut même admettre que quelques-uns des fascicules nerveux contenus dans le tronc du cubital n'étaient que le prolongement d'une certaine proportion des fascicules du névrome terminal ayant pu se frayer un chemin entre les différents tubes du nerf générateur, et continuer ainsi leur trajet centripète. (Voy. plus haut.)

[2] Ces numérations ont été faites sur des coupes transversales d'une grande finesse. Elles nous ont appris que le nombre des tubes compris dans un même espace était sensiblement plus élevé du côté amputé que du côté sain. *A fortiori*, ce nombre était-il plus élevé dans le cubital amputé que dans le cubital sain, puisque chacun des faisceaux du cubital amputé avait contribué, par son hypertrophie, à l'hypertrophie générale du nerf (*fig.* 1) et que par suite la masse totale des faisceaux du nerf amputé était bien supérieure à la masse totale des faisceaux du nerf sain.

La figure 1 montre que le nombre des faisceaux nerveux était plus considérable du côté amputé que du côté sain. Ce fait tient à une asymétrie fréquente dont il ne faut tenir aucun compte.

faits observés, qu'aux lésions d'atrophie, communes aux différents nerfs du moignon, sont venus s'ajouter dans le cubital seul, des phénomènes de dégénération d'un certain nombre de tubes nerveux, suivis de régénération.

Le tissu conjonctif du cubital était hyperplasié dans toutes ses parties : le névrilème, le périnèvre et l'épinèvre, anormalement développés, renfermaient des vaisseaux nombreux et volumineux dont les parois étaient épaissies ; les cloisons de l'endonèvre élargies et ses fibres longitudinales multipliées possédaient un certain nombre de noyaux ovalaires colorés par le carmin (*fig.* 3).

Faut-il voir dans ces lésions du tissu conjonctif l'effet d'une véritable névrite, ou plutôt ne sont-elles pas le résultat d'une sorte de travail hypertrophique, lié aux modifications vasculaires subies par le cubital , et subordonné au travail de régénération parenchymateuse ?

Racines rachidiennes. — Observée pour la première fois par Bérard [1], en 1829, chez un invalide mort quatorze ans après l'amputation du bras droit, l'atrophie des racines rachidiennes a été retrouvée depuis par Dickinson [2], M. Vulpian et Genzmer [3].

Dickinson rapporte que, dans les trois cas étudiés par lui, les racines antérieures et postérieures, et principalement ces dernières, avaient subi une diminution de volume très apparente. M. Vulpian, dans les cinq faits que relatent ses deux premiers mémoires [4] (1868 et 1869), n'avait pu reconnaître aucune modification des racines, mais après de nouvelles recherches [5] (1872), il s'est rattaché à cette conclusion voisine

[1] Bérard (*Bullet. de la Société. anat.*, 1829) (4e année).

[2] Dickinson, *loc. cit.*

[3] Genzmer (*Archiv. von Virchow*, 1876).

[4] Vulpian, Influence de l'abolition des fonctions des nerfs sur la région de la moelle épinière qui leur donne origine. Examen de la moelle épinière dans les cas d'amputation d'ancienne date (*Arch. d. physiolog.*, 1868). — Du même : Sur les modifications qui se produisent dans la moelle épinière sous l'influence de la section des nerfs d'un membre. (*Archiv. d. physiolog.*, 1869).

[5] Vulpian, Sur les modifications anatomiques de la moelle épinière à la

de celle de Dickinson, « que l'amoindrissement se retrouve dans les racines tant antérieures que postérieures des nerfs coupés ». Comme Bérard, Genzmer passe sous silence, dans son observation, l'état des racines postérieures, et se borne à signaler que les racines antérieures avaient subi un certain degré d'amincissement.

Par contre, MM. Déjerine et Mayor [1], dont les examens ont porté sur huit sujets, déclarent n'avoir remarqué ni à l'œil nu ni à l'examen microscopique, de modification appréciable dans les racines rachidiennes; « dans un cas, disent-ils (amputation de l'avant-bras), où les racines semblent avoir subi une légère diminution de volume, l'examen microscopique ne nous a pas confirmés dans l'idée d'une altération réelle ».

Dans le fait que nous publions, l'atrophie des racines rachidiennes était évidente. Elle frappait à un même degré les racines antérieures et postérieures du plexus brachial du côté amputé. Peu marquée sur les cinquième et sixième paires cervicales, très nette sur la septième paire, elle atteignait son maximum sur la huitième paire cervicale et sur la première paire dorsale. Le volume de celles-ci ne dépassait pas les deux tiers du volume des racines symétriques.

Durcies dans l'alcool, puis dans le bichromate d'ammoniaque concentré, les racines ont été examinées au microscope sur des coupes transversales après coloration par le picro-carmin ou l'éosine hématoxylique.

Dans ces conditions, nous avons pu noter l'intégrité absolue du tissu conjonctif et des vaisseaux et reconnaître dans les tubes nerveux des modifications semblables à celles que présentaient les fibres nerveuses des moignons.

On sait que sur des coupes transversales, les racines rachidiennes saines sont formées de tubes égaux, contigus, et rangés en séries alternantes. Elles figurent ainsi un dessin

suite de l'amputation d'un membre ou de la section des nerfs de ce membre (*Bullet. Acad. des sciences*, 1872).

[1] Déjerine et Mayor, *loc cit.*

régulier, dont l'uniformité est à peine rompue, de loin en loin, par l'interposition d'un tube de petit calibre (*fig.* 4. A.).

Sur des coupes transversales les racines rachidiennes atrophiées apparaissaient au contraire constituées par des éléments inégaux, juxtaposés sans régularité. Bien que peu nombreux[1], les tubes de petit calibre y étaient cependant incomparablement moins rares que dans les racines saines. L'atrophie des racines et la perturbation profonde subie par les éléments dans leur ordination ne trouvaient donc pas une raison suffisante dans la diminution de calibre de quelques fibres nerveuses, et il devenait nécessaire d'admettre qu'un certain nombre de tubes avaient complètement disparu.

Moelle épinière. — La moelle épinière a été placée pendant vingt-quatre heures dans l'alcool à 36°, et pendant un mois dans le bichromate d'ammoniaque en solution saturée. Les coupes qui en ont été faites aux divers étages ont été colorées et montées par les méthodes habituelles.

Nous allons successivement indiquer l'état de la substance blanche et l'état de la substance grise.

1° *Substance blanche.* La comparaison du volume des différents cordons de la substance blanche, du côté sain et du côté amputé, nous a donnné les résultats suivants :

a) Le cordon postérieur était un peu moins volumineux du côté amputé (*fig.* 5, *a*) que du côté sain (*fig.* 5, *b*) ;

b) Le cordon antérieur était notablement plus gros du côté amputé (*fig.* 5, *c*) que du côté sain (*fig.* 5, *d*) ;

c) Le cordon latéral était un peu plus volumineux du côté amputé que du côté sain.

L'asymétrie que nous signalons n'existait pas seulement au niveau de l'attache à la moelle des racines du plexus brachial ; elle était manifeste dans toute l'étendue des régions cervicale et dorsale, et s'éteignait dans la région lombaire.

L'examen à un fort grossissement ne laissait voir aucune

[1] Il était rare de rencontrer des points où les tubes de petit calibre étaient aussi nombreux qu'en B (*fig.* 4).

modification appréciable dans l'état des tubes nerveux, du tissu conjonctif ou des vaisseaux, de l'un ou de l'autre côté.

Nombreux sont les faits qui prouvent que l'amputation d'un membre détermine l'atrophie du cordon postérieur, ou même des différents cordons de la moelle du côté amputé (Vulpian [1], Dickinson [2], Déjerine et Mayor [3], Leyden [4]).

Il est certain, en effet, qu'intermédiaire aux racines rachidiennes et à la substance grise, également altérées, la substance blanche ne peut demeurer indemne.

Et cependant, contrairement à toutes les prévisions, la substance blanche était, dans notre cas, plus développée du côté amputé que du côté sain, sauf dans le cordon postérieur.

Sans donc admettre l'opinion de Flechsig, qui rapporte à une anomalie de volume congénitale l'asymétrie généralement notée dans la moelle des amputés, il est nécessaire de reconnaître que l'atrophie des cordons blancs liée à l'amputation peut être masquée ou exagérée par une inégalité antécédente des deux moitiés de la substance blanche de la moelle épinière.

2° *Substance grise.*—Depuis que M. Vulpian [5] l'a signalée, l'atrophie de la substance grise, consécutive à l'amputation, n'a échappé à aucun observateur. Nous l'avons nous-même facilement constatée à un faible grossissement ou même à l'œil nu. Elle était manifeste du côté amputé dans tout le segment de la moelle qui donne naissance au plexus brachial, et atteignait son maximum au niveau des septième et huitième cervicales, et de la première dorsale (*fig.* 5, A).

Elle ne frappait pas également la corne antérieure et la corne postérieure, comme dans les cas de MM. Déjerine et Mayor [6] et de Leyden [7] ; elle n'était pas plus marquée dans la

[1] Vulpian, *loc. cit.*
[2] Dickinson, *loc. cit.*
[3] Déjerine et Mayor, *loc. cit.*
[4] Leyden, *Traité clinique des maladies de la moelle épinière.*
[5] Vulpian, *loc. cit.*
[6] Déjerine et Mayor, *loc. cit.*
[7] Leyden, *loc. cit.*

corne postérieure que dans la corne antérieure ainsi que dans les faits de Dickinson [1] et de M. Vulpian [2], mais prédominait très nettement dans la corne antérieure [3].

Plus heureux que M. Vulpian [4] et que Dickinson [5], qui n'avaient trouvé aucune altération des cellules nerveuses capable d'expliquer l'atrophie de la substance grise, l'un de nous a pu, en 1876, s'assurer que chez un amputé du poignet, un grand nombre des cellules multipolaires de la corne antérieure étaient plus ou moins atrophiées [6]. Depuis cette époque, ces mêmes modifications cellulaires ont été retrouvées dans un cas par Genzmer [7], et dans un autre cas par MM. Déjerine et Mayor [8].

C'est à l'atrophie des cellules nerveuses et de leurs prolongements que se rattache vraisemblablement l'atrophie de la substance grise chez les amputés, et, par suite, l'on conçoit difficilement que celle-ci puisse exister en l'absence de celle-là. Nous pensons donc que les recherches futures démontreront la constance de l'altération des cellules, de même que les recherches passées ont prouvé la constance de l'amoindrissement de la substance grise.

Dans le fait qui nous occupe, l'atrophie cellulaire avait atteint un degré qu'elle doit rarement dépasser.

[1] Dickinson, *loc. cit.*

[2] Vulpian, *loc. cit.*

[3] L'étude des altérations cellulaires de la substance grise nous fournira bientôt l'explication de ce fait.

[4] Vulpian, *loc. cit.*

[5] Dickinson, *loc. cit.*

[6] G. Hayem, *loc. cit.* « Il existait du côté correspondant à l'amputation une atrophie générale de la corne antérieure de la substance grise. Un grand nombre de cellules multipolaires étaient plus ou moins atrophiées. On observait en outre quelques lésions irritatives non seulement du côté atrophié, mais également du côté opposé, lésions analogues à celles des myélites chroniques centrales ».

[7] Genzmer, *loc. cit.*

[8] Déjerine et Mayor, *loc. cit.* « En général, nous n'avons pas constaté d'une façon nette une diminution appréciable dans le nombre des cellules des cornes antérieures du côté atrophié. Cependant, dans un cas (amputation de la cuisse datant de trente ans), nous avons constaté très nettement à la partie moyenne du renflement lombaire une diminution évidente du nombre des cellules ».

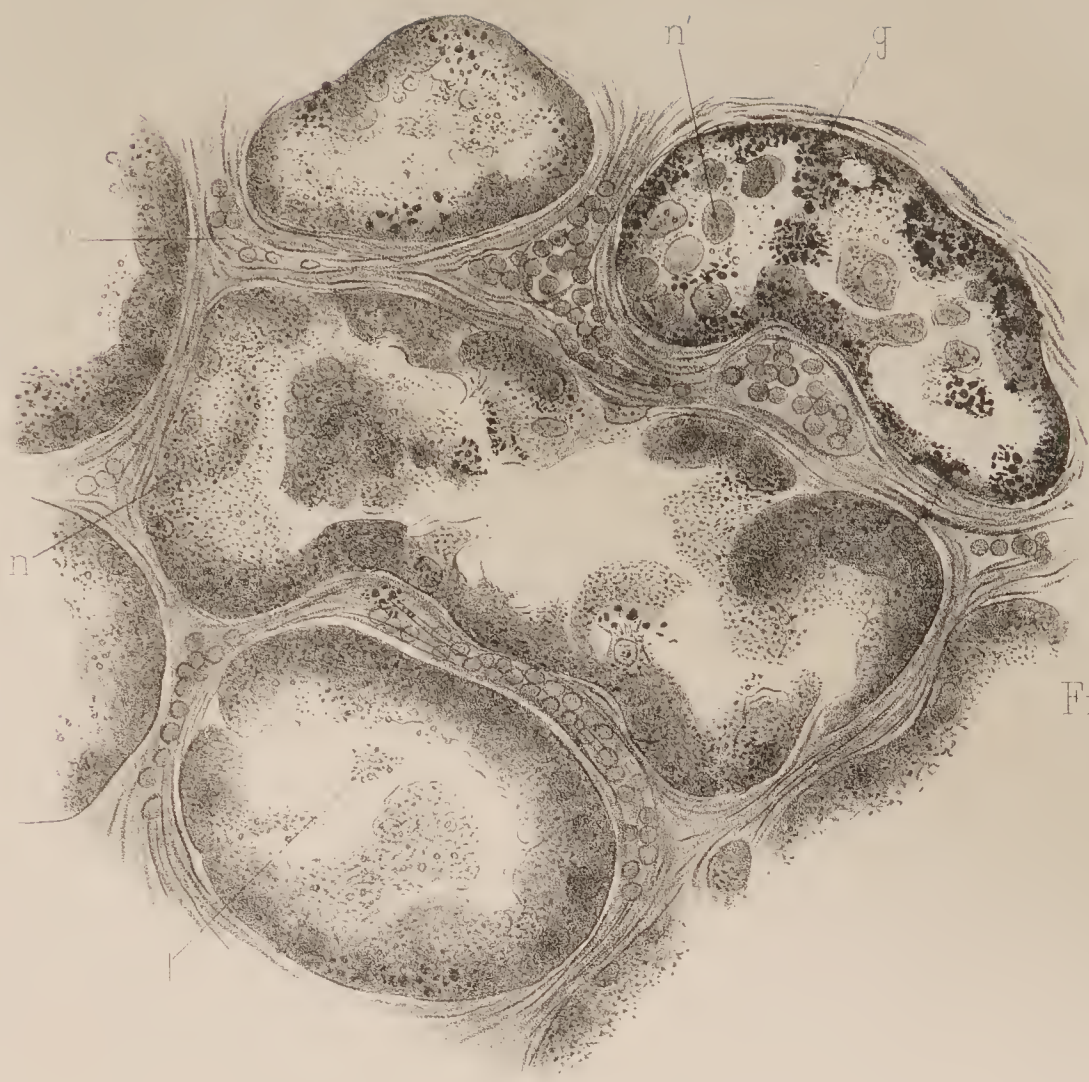

Fig. 1

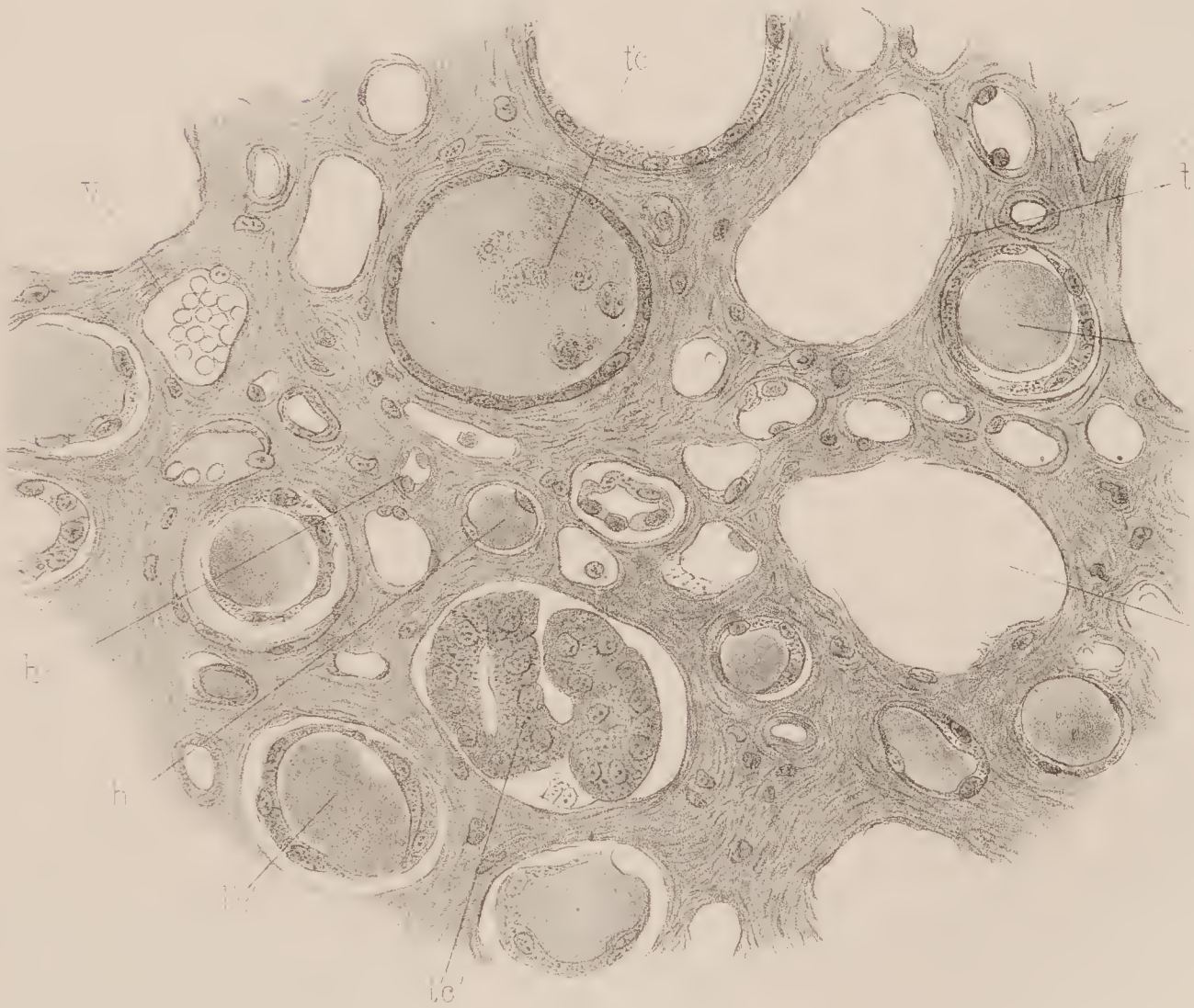

Fig 2

Lith. Lemercier & Cie Paris Nicolet Imp.

C. Masson éditeur

A
B
Fig. 2
Fig. 3
e
a
d
b
a
d
c
a
a
b
b
A
Fig. 4
B
Fig. 6
A
a
a
B
a
a
Fig. 5
i
B
l
d
c
f
e
A
f
h
g
b
a
f
Nicolet lith
Imp. Lemercier & Cie Paris
Gilbert del.
G. Masson éditeur

Le nombre des cellules nerveuses des différents groupes était remarquablement diminué dans toute l'étendue du segment atrophié, et particulièrement entre la septième cervicale et la première dorsale (*fig.* 5, *e*, *f*). A ce niveau, il équivalait, en moyenne, au quart ou au cinquième du nombre des cellules du côté sain ; sur de nombreuses coupes, la proportion était moindre encore, et, sur quelques-unes, la substance grise du côté amputé ne contenait plus qu'un ou deux éléments de dimensions normales.

Presque entièrement privée de cellules, ainsi que de prolongements protoplasmiques et cylindraxiles, la substance grise du côté amputé paraissait un peu plus riche en éléments nucléaires que celle du côté sain.

Une recherche minutieuse avec un très fort grossissement permettait assez souvent de retrouver des traces des cellules disparues : quelques-unes marquaient leur présence par un petit corps informe et granuleux ; la plupart étaient simplement atrophiées dans leurs différentes parties constituantes : elles étaient devenues d'une extrême petitesse, mais étaient restées anguleuses et étoilées, offrant encore, à la façon des cellules normales, des traces de prolongements cylindraxiles et protoplasmiques ; leurs contours étaient peu distincts, leur protoplasma se laissant à peine colorer par le carmin ; elles contenaient enfin un noyau minuscule.

Ces lésions atrophiques [1] des cellules nerveuses concordent parfaitement avec les lésions que nous avons décrites dans les racines et dans les nerfs du moignon. Il est logique de

[1] Nous acceptons volontiers que l'atrophie simple joue le rôle principal dans la production des lésions que nous venons de décrire. Il est possible cependant que l'irritation y prenne une certaine part. Dans cette hypothèse, il n'est point nécessaire d'admettre, selon nous, comme intermédiaire entre le traumatisme chirurgical et la lésion médullaire une névrite interstitielle ou parenchymateuse ascendante. Nous pensons qu'un traumatisme portant sur la continuité d'un nerf peut déterminer directement dans la moelle des phénomènes irritatifs du côté des cellules. Le cylindraxe, en effet, étant une simple émanation des cellules de la moelle, constituant une partie même de ces cellules étendue jusqu'à la périphérie, il n'est pas illogique d'admettre que sa blessure peut engendrer dans le corps cellulaire, duquel il émane et duquel il relève, des modifications irritatives analogues ou identiques à celles des myélites parenchymateuses chroniques.

supposer, en effet, que les cellules disparues en totalité ou privées de prolongements correspondent aux tubes dégénérés et disparus, et que les cellules atrophiées et devenues d'une extrême exiguïté, mais pourvues encore de minces prolongements, correspondent aux tubes atrophiés et pourvus d'un cylindraxe grêle.

Les cellules qui, dans le segment atrophié, avaient conservé de grandes dimensions n'offraient pas communément tous les attributs des cellules normales. Ainsi, dans la figure que nous avons représentée, deux cellules seulement (*fig.* 5, *ee*) étaient absolument identiques aux cellules du côté opposé. Toutes les autres avaient perdu leur forme anguleuse et étoilée, pour devenir arrondies et globuleuses, par suite de modifications apportées dans le nombre, le volume et la forme de leurs prolongements : ceux-ci étaient très peu nombreux, amincis, et ne s'inséraient plus par des pédicules coniques progressivement évasés, mais directement sans changement dans leur calibre (*fig.* 5, *f*, *f*, *et fig.* 6, A, B).

Ces cellules, demeurées normales par leur volume, et par les caractères de leur protoplasma et de leur noyau, étaient vraisemblablement saines, et en continuité avec des tubes nerveux sains. Elles n'avaient sans doute subi qu'indirectement l'influence de l'amputation, en perdant par atrophie liée au non-fonctionnement les prolongements protoplasmiques destinés à les mettre en connexion avec les cellules disparues.

EXPLICATION DES FIGURES DE LA PLANCHE XIV.

Fig. 1.

A, section transversale du cubital du côté amputé à trois centimètres au-dessus du névrome terminal ; — *B*, section transversale du cubital sain au même niveau.

Fig. 2.

Coupe transversalle d'un faisceau du cubital amputé (aspect général à un moyen grossissement) ; *a*, tubes de gros calibre ; *b*, fascicules de petits tubes.

Fig. 3.

Coupe transversale d'un faisceau du cubital amputé (vue partielle à un très fort grossissement) ; *a* gros tubes isolés ; *b*, gros tubes accompagnés de fibres conjonctives longitudinales ; *c*, fascicules de petits tubes néo-formés ; *d*, fibres conjonctives longitudinales de l'endonèvre, hyperplasiées, disposées en mosaïques, et pourvues de noyaux qui, sectionnés transversalement, paraissent arrondis ; *e*, cloisons de l'endonèvre, émanées du périnèvre, épaissies et pourvues de noyaux qui, sectionnés dans le sens de leur longueur, paraissent elliptiques.

Fig. 4.

A, section transversale d'une racine saine (vue partielle à un très fort grossissement) ; *B*, section transversale d'une racine atrophiée (vue partielle à un très fort grossissement en un point où les tubes de petit calibre sont nombreux).

Fig. 5.

Coupe de la moelle entre la septième et la huitième cervicale.

A, côté amputé ; *B*, côté sain ; *a*, cordon postérieur du côté amputé, un peu moins développé que le cordon symétrique *b* ; *c*, cordon antérieur du côté amputé, plus volumineux que le cordon symétrique *d* ; *g*, substance grise du côté amputé, atrophiée, comparativement à la substance grise du côté sain, *h* ; *e*, *f*, grosses cellules de la subsbance grise du côté amputé, moins nombreuses que celles du côté sain *i* ; parmi les cellules du côté amputé, il n'en est que deux (*e*, *e*) qui ont absolument conservé les caractères des cellules normales ; les autres (*f*, *f*) sont arrondies, globuleuses et ont perdu un certain nombre de leurs prolongements.

Fig. 6.

A, *B*. Deux cellules représentées en *f*, *f*, dans la figure 5 ; leur protoplasma, leur noyau et leur nucléole sont normaux ; leur forme est arrondie, globuleuse ; leur volume égale celui des cellules du côté sain ; leurs prolongements (*a*) sont diminués de nombre, amincis, et s'implantent sur les cellules directement, sans s'évaser progressivement en cone.

III

DEUX CAS D'ATROPHIE DU LOBE GAUCHE DU FOIE D'ORIGINE BILIAIRE,

POUVANT SERVIR A L'HISTOIRE DES

COMMUNICATIONS PATHOLOGIQUES ENTRE LES VEINES PORTES ET LES VEINES SUS-HÉPATIQUES,

Par MM. **E. BRISSAUD** et **Ch. SABOURIN**.

(Planches IX et X.)

(Laboratoire du professeur Cornil.)

(Fin)

L'intérêt que présentent les deux faits précédents pour l'histoire des cirrhoses d'origine biliaire n'est pas le seul. Nous nous proposons, à leur sujet, d'envisager la façon dont peut se faire la circulation sanguine au milieu des régions hépatiques transformées en tissu fibreux. L'occasion nous semble favorable pour émettre quelques considérations sur ce terrain peu exploré encore, nos observations nous offrant une série de notions primordiales qui d'emblée suggèrent cette question : Comment s'établit le courant sanguin dans les lobes fibreux où le parenchyme a disparu ? Ces notions sont les suivantes.

1° Disparition, dans les régions atteintes de sclérose, du

parenchyme trabéculaire et des capillaires sanguins qui à l'état normal servent d'intermédiaires entre la veine porte et l'artère hépatique, d'une part, et d'autre part les veines sus-hépatiques; disparition qui résulte, par étouffement, de l'accolement et de la compression réciproque des canaux porto-biliaires hypertrophiés et dilatés dans leur gaine de Glisson, que le parenchyme interposé soit déjà altéré par une cirrhose biliaire généralisée comme probablement dans l'observation 2, ou qu'il soit encore sain comme sûrement dans l'observation 1.

2° Perméabilité constante du système veineux porte : Car, si, à la vérité, les petites veines portes sont à peu près effacées ou oblitérées dans les petits canaux porto-biliaires étouffés par compression entre les plus gros; si les veines de gros calibre sont fortement rétractées, il n'en est pas moins constant cependant que dans les grands canaux portes ces veines sont largement perméables et livrent passage au liquide sanguin.

3° Perméabilité parfaite du système de l'artère hépatique là où les veines portes sont perméables aussi; et nous avons vu que si les artères sont altérées c'est par hypertrophie de leurs tuniques musculaires.

4° Perméabilité des grosses veines sus-hépatiques. Il est vrai que; comme nous l'avons vu pour les petites veinules portes, les petites veines sus-hépatiques, veines centrales, et même d'un ordre plus élevé, sont ou paraissent perdues pour la circulation; on les retrouve toutes dans les sillons qui séparent les canaux porto-biliaires, mais c'est à peine si on peut leur distinguer traces de lumière. Mais, en revanche, les grosses veines sus-hépatiques sont largement perméables. Dans l'observation 1, leur calibre, bien que probablement diminué, est encore considérable, et leur lumière est libre; dans l'observation 2, l'alcoolisme y a produit çà et là des thromboses, comme dans toute l'étendue du lobe droit d'ailleurs, mais il est remarquable que les veines volumineuses les plus thrombosées, les plus phlébitiques, ont leur bouchon oblitérant creusé d'énormes lacunes où le sang circule largement. D'ailleurs, les oblitérations phlébitiques sont toujours

des accidents locaux, et nombre de veines n'offrent que des lésions de leurs parois sans obstruction de leur lumière. Dans les deux cas, les conditions sont donc à peu près les mêmes, et le système sus-hépatique est perméable dans ses grosses branches, dans ses gros troncs collecteurs, et c'est le plus important.

En présence de ces données, l'on doit se demander quelle voie suit le sang apporté par la veine porte et l'artère hépatique pour pénétrer dans les grosses veines sus-hépatiques, le passage par les capillaires intra-lobulaires étant supprimé.

A une époque encore toute récente où l'on croyait que dans la cirrhose, le système veineux porte s'oblitérait de prime abord, on regardait ce fait comme l'obstacle véritable à la circulation sanguine dans les foies rétractés et l'on cherchait naturellement des suppléances circulatoires que tantôt on trouvait dans un système lacunaire de nouvelle formation au milieu du tissu fibreux, et que tantôt on mettait sur le compte d'un rôle supplémentaire joué par l'artère hépatique.

Mais pour les faits qui nous occupent, la question ne se pose pas ainsi. Car les voies portes importantes sont libres, et comme le parenchyme a disparu, point n'est besoin de chercher si l'artère hépatique supplée et au point de vue du passage du sang simplement, et au point de vue fonctionnel, le tronc et les branches de la veine porte. Ici la veine porte, surtout dans l'observation 2, n'a plus de rôle fonctionnel, si l'on veut, mais elle livre passage à du sang ; ici également, l'artère nourrit moins de tissus certainement, mais elle transporte également du sang. Le liquide amené par ces deux ordres de vaisseaux peut être regardé comme ne servant à rien d'utile, peut-être, puisque la glande qu'il alimentait n'existe plus, mais il n'en traverse pas moins le bloc fibreux, vestige de cette dernière. En un mot la circulation qui persiste dans les lésions analogues à celles-ci est presque purement mécanique, et si l'on pouvait s'étonner de voir persister dans un bloc fibreux inutile comme celui de l'observation 2, un système circulatoire aussi volumineux tout en étant fort rudimentaire, nous pensons donner plus loin des raisons de pathogénie qui

ne permettent guère de concevoir qu'en pareille occurrence il en puisse être autrement.

En somme nous aurons à envisager les deux ordres de circulations, celle de la veine porte et celle de l'artère hépatique.

Mais les idées que nous allons émettre à ce sujet ayant un caractère de nouveauté incontestable, tout au moins, nous devons laisser pour un instant un peu de côté nos deux observations, pour faire une excursion sur quelque chose de plus général.

L'un de nous, dans un travail antérieur relatif à la marche du processus cirrhotique dans les cirrhoses annulaires et insulaires (*loc. cit.*) a insisté sur une disposition d'anatomie normale des plus intéressantes, et que nous allons rappeler ici.

Lorsque l'on examine une coupe microscopique contenant des gros canaux veineux sus-hépatiques, on peut constater avec la plus grande facilité que les ramifications porto-biliaires terminales les plus voisines envoient les unes ou les autres des prolongements de leur gaine de Glisson qui vont s'insérer perpendiculairement sur la paroi de ces grosses veines sus-hépatiques.

Ces expansions fibreuses, très variables en nombre, sont d'autant plus volumineuses que la veine sus-hépatique est de plus gros calibre. Or, dans leur épaisseur il y a, nettement constatables, un canalicule biliaire terminal qui finit très rapidement d'ailleurs, une ramification artérielle qui pénètre dans la paroi de la veine sus-hépatique, et une sorte de lacune vasculaire, ou un vaisseau véritable ayant tous les caractères d'un vaisseau de nature veineuse. La constatation de ce dernier organe est surtout facile dans les expansions glissonniennes de gros calibre.

Cette disposition anatomique est facile à interpréter : Les veines sus-hépatiques n'ont pas de vaisseaux artériels collatéraux qui les accompagnent dans leur trajet, et leur nutrition est assurée par les ramifications terminales de l'artère hépatique. En plein parenchyme, les veinules sus-hépatiques, vraies lacunes à parois à peine organisées, n'ont point de vaisseaux nutritifs spéciaux ; et encore pourrait-on ici considérer

comme le vaisseau nourricier de ces veinules l'un des capillaires qui termine l'artériole hépatique la plus proche, capillaire nourricier qui se jetterait simplement dans cette veinule.

Mais en revanche les branches d'ordre supérieur du réseau sus-hépatique ont des parois fortement organisées et nécessitent l'existence de vaisseaux nourriciers considérables. Ces vaisseaux émanent des espaces portes et canaux portes les plus voisins, et ce n'est pas l'artère seule qui s'étend à la paroi veineuse, c'est la gaine de Glisson avec son contenu. Il est vrai que le canalicule biliaire s'arrête en chemin, mais une lacune veineuse porte accompagne l'artère.

Ainsi se trouve constitué un faisceau fibro-vasculaire quelquefois volumineux qui va s'étaler sur le tronc sus-hépatique. Pour les veines de petit calibre, on voit que l'artériole plonge dans les couches extérieures de la paroi veineuse, où elle s'infléchit, devient onduleuse et se perd dans les faisceaux fibreux de cette paroi ; tandis que l'expansion glissonnienne qui contenait cette artériole s'étale sur la surface extérieure de la veine et semble se perdre bientôt par épuisement de son tissu. Quant à la lacune porte, il est en général fort difficile de la suivre, car une fois sur la paroi veineuse sus-hépatique, elle ne se différencie plus des autres lacunes qui séparent çà et là les faisceaux fibreux de cette paroi.

Sur les troncs veineux sus-hépatiques de gros calibre, cet appareil nourricier prend une importance énorme. C'est qu'ici la paroi veineuse est très épaisse et à moitié formée de fibres musculaires lisses en gros faisceaux. Aussi, outre une quantité de petites expansions glissonniennes qui plongent sur tout leur pourtour dans cette paroi, on voit çà et là des expansions de même nature mais énormes, qui apportent aux troncs veineux des artères volumineuses. Il semble alors que la veine sus-hépatique ait une troisième tunique extérieure, vraie tunique adventice, formée par l'étalement à sa surface de toutes les gaines de Glisson contenant les artères. Ces dernières se distribuent dans les couches externes de la paroi veineuse, où on les voit accompagnées d'une veine satellite dont la structure pariétale est en tout semblable à celle des veines portes.

Or, un fait remarquable, c'est que jamais on ne voit ces veines satellites des artères intra-pariétales se jeter dans la lumière de la veine sus-hépatique qui les porte. Dans la lumière des veines de ce dernier ordre, on ne voit s'ouvrir que des veines sus-hépatiques.

Comme pour les gros vaisseaux qui nous occupent en ce moment, cet appareil artérioso-veineux de nutrition intra-pariétale occupe une place considérable, il faut se demander où se jettent les veinules efférentes.

Il ne nous reste guère que deux solutions qui sont les suivantes :

1° Les veines satellites des artères nourricières se jettent dans l'une des veines sus-hépatiques de petit calibre, pendant le trajet toujours notable qu'effectuent ces veines en perforant l'énorme paroi veineuse.

2° Ces veines satellites, par un trajet rétrograde, sortent de la paroi du canal sus-hépatique qui les supporte, et vont alors se perdre dans le réseau des capillaires du parenchyme hépatique adjacent, rentrant ainsi dans le système capillaire intra-lobulaire, de manière à former des petits *systèmes portes* accessoires, tout autour des veines sus-hépatiques de gros calibre.

En présence de ces deux hypothèses, nous ferons les remarques suivantes :

Le sang de l'artère hépatique, qui a servi à la nutrition de la charpente du foie, capsule de Glisson et son contenu d'une part, veines sus-hépatiques d'autre part, ne doit guère être utile aux fonctions glandulaires du parenchyme hépatique, et il nous semble plus rationnel d'admettre que ce sang, revenant des parois sus-hépatiques en particulier, va par le chemin le plus direct rejoindre le sang des veines efférentes du foie ; et cette jonction se fera soit dans la paroi même du gros vaisseau, dans la lumière d'une des branches perforantes, soit immédiatement hors de cette paroi dans le tronc de ces dernières encore intra-parenchymateuses. Dans ce dernier cas, est-ce un capillaire ordinaire, est-ce un capillaire de plus gros calibre, qui sert à l'anastomose ? Il est difficile de l'affirmer. Mais ce que nous croyons vrai, c'est que le système artérioso-

veineux, nutritif des grosses veines sus-hépatiques, forme tout autour de ces dernières, une série de voies de circulation facile entre l'artère hépatique et les veines efférentes du foie, voies autrement larges que celles que représente le réseau capillaire intra-lobulaire.

Revenons maintenant à la pathologie. Si l'on a bien présentes à l'esprit les descriptions microscopiques de nos deux lobes gauches atrophiés, l'on peut vraisemblablement reconstruire l'évolution des lésions de la façon suivante. La lésion des canaux porto-biliaires dans l'épaisseur de leur gaine, amène le tassement de tous ces canaux les uns contre les autres, et par suite, l'étouffement et la disparition du parenchyme interposé y compris les petits espaces portes eux-mêmes altérés. Le premier résultat c'est la gêne de la circulation porte, puisque les capillaires intertrabéculaires disparaissent. Mais il s'agit d'une évolution lente, progressive, probablement même de marche intermittente, avec des périodes de repos pour ainsi dire. Le système veineux porte n'est donc pas surpris. Et alors il se passe un fait analogue à la compensation des lésions d'orifice du cœur.

La veine porte est gênée dans son écoulement, mais la veine porte est un véritable cœur abdominal, avec sa musculature puissante, sa *vis à tergo* d'absorption intestinale continue, et la compression exercée par les parois abdominales. Alors, la veine porte s'hypertrophie et lutte pied à pied, à mesure que l'obstacle à son écoulement dans le foie augmente. De là une phase, dans laquelle les couches musculaires de ses grosses branches s'accroissent en volume et en puissance, dans laquelle aussi le tissu élastique de ses parois augmente dans la même proportion. Les lésions que nous avons décrites sur les grosses branches portes ne laissent guère de doute à cet égard. Et si quelque part dans le lobe malade, il existe un point faible, ce point cédera devant ces deux puissances, d'abord l'arrivée constante du sang de l'absorption intestinale, ensuite, la tension donnée à ce sang par l'hypertrophie des veines portes. Et ce point faible pour nous, sera vraisemblablement les gaines de Glisson de gros volume, qui forment le trajet le

plus direct des canaux portes volumineux vers les grands canaux sus-hépatiques.

Nous avons vu en effet que dans ces expansions nourricières des veines sus-hépatiques, il y avait une artériole et une veinule porte ou au moins une lacune perméable, de nature veineuse, satellite de cette artériole ; nous avons vu que l'artériole plongée dans la paroi du canal veineux était accompagnée, dans cette paroi, par des veines particulières, qui ramenaient le sang artériel par un trajet plus ou moins direct dans un rameau veineux sus-hépatique.

Il est plus que probable que la veinule satellite de l'artère nourricière dans l'expansion glissonnienne, et la veinule sa satellite dans la paroi sus-hépatique, communiquent ensemble. D'où une voie de communication, en miniature à l'état normal, si l'on veut, entre les veines portes et les veines sus-hépatiques. A l'état physiologique, ce rameau porte satellite des artères nourricières sus-hépatiques, ne répond peut-être à aucune fonction spéciale, c'est un pur vestige de l'état embryonnaire ou fœtal, mais ce rameau n'en est pas moins perméable.

Et nous l'avons vu sur certains foies normaux ou presque normaux conserver un calibre notable.

Mais à l'état pathologique, c'est une toute autre chose. Le sang de la veine porte n'a plus d'écoulement par les capillaires intra-lobulaires, et cependant il continue d'affluer dans le système porte. Nous voyons dans la disposition anatomique précédente une voie de dérivation facile à forcer.

Le sang porte soumis à une haute pression dilate ce rameau veineux insignifiant à l'état normal, et par l'intermédiaire de la gaine adventice de nutrition de quelque gros canal sus-hépatique, va se jeter dans les vaisseaux efférents du foie.

Nous trouvons dans l'examen microscopique de nos observations une circonstance qui concorde absolument avec l'opinion précédente. En effet, si l'on considère les grosses veines sus-hépatiques on voit dans les tuniques externes de leur paroi un développement énorme du réseau veineux. En certains points, cette paroi contient des troncs veineux ou simplement lacunaires de dimensions tout à fait insolites. Il

y a des insertions glissonniennes, sur certaines grosses veines, au niveau desquelles existe un énorme sinus tortueux satellite d'une artériole nourricière.

L'établissement de ces voies dérivatives est ici d'autant plus facile que les veines sus-hépatiques sont d'autant plus perméables qu'elles sont plus grosses, et que c'est sur ces gros canaux veineux qu'on voit s'insérer les plus vastes expansions glissonniennes, celles par conséquent qui doivent contenir des veinules portes les plus notables et par suite les plus propices à l'établissement de la voie dérivative. D'ailleurs il n'est pas nécessaire qu'un grand nombre de ces voies dérivatives s'établissent. Que quelques-uns de ces petits systèmes se laissent forcer, et la circulation se trouvera assurée, parce que leur dilatation une fois commencée sera en raison directe de la tension sanguine dans la veine porte, et marchera par conséquent parallèlement à l'atrophie du parenchyme et à l'hypertrophie des parois veineuses portes.

Telle est la façon dont nous entrevoyons le parcours du sang veineux à travers les lobes atrophiés de nos foies.

Mais pendant que s'établit ce trajet quasi direct de la veine porte vers la veine cave inférieure, l'atrophie du parenchyme n'en continue pas moins, et il arrive un moment où tout est fibreux. La veine porte n'a plus à lutter contre l'obstacle des capillaires disparus ; son écoulement, purement mécanique, sans rôle fonctionnel, est assuré par les voies dérivatives, et comme les veines sus-hépatiques voisines de la veine cave sont libres, rien ne s'oppose plus à sa circulation nouvelle, bien rudimentaire à la vérité.

Dans cette seconde phase de l'évolution pathologique, il semblerait qu'à la longue, ce courant sanguin de la veine porte à la veine cave dût s'atténuer de plus en plus, comme une chose devenue inutile et tendre à disparaître. Mais il faut réfléchir à ce fait que la *vis a tergo* dans la veine porte, principale cause de l'établissement de la circulation dérivative susdite, ne cesse pas d'exister sous prétexte que le sang qu'elle envoie dans le lobe gauche n'a plus de parenchyme à alimenter. C'est elle qui maintient la perméabilité de ces voies de dérivation. Et l'on peut concevoir un lobe gauche

du foie analogue à celui de l'observation 2, dans lequel, par une série de disparitions successives de tout ce qui devient inutile, ou de ce qui n'est pas vraiment indispensable, il ne resterait plus qu'un petit bloc fibreux traversé par un seul canal sanguin, dernier vestige des voies dérivatives pathologiques, canal sanguin allant directement du tronc de la veine porte à la veine cave inférieure ou à l'une des deux ou trois branches sus-hépatiques qui se jettent facilement dans cette dernière.

Quand nous parlons ainsi d'un seul canal sanguin pour tout vestige de circulation, nous faisons une omission toute volontaire d'ailleurs. Car dans nos lobes fibreux, il y a en plus l'artère hépatique.

La façon dont se comporte la circulation artérielle constitue en effet le second terme de notre problème, dont nous venons d'exposer à notre manière le premier terme, savoir comment le sang veineux porte rejoint les veines sus-hépatiques.

L'histoire de l'artère sus-hépatique en ce qui concerne son rôle dans la circulation normale du foie prête à une foule de considérations des plus intéressantes que l'un de nous aura l'occasion de mettre en relief dans un autre travail. Mais pour la question qui nous occupe, nous en savons assez, d'après ce qui précède, pour être brefs à son sujet.

Dans le tissu fibreux des lobes atrophiés, c'est certainement l'artère hépatique qui a le moins à souffrir, au milieu de cette série de processus pathologiques. Car ne servant guère qu'à la nutrition des canaux porto-biliaires et des veines sus-hépatiques, son domaine vasculaire en tant que capillaires est bien restreint. Toutefois son sang, après avoir nourri les canaux portes, doit traverser le parenchyme pour atteindre les veines sus-hépatiques. Ce parenchyme disparaissant, cette voie d'écoulement se supprime d'une façon parallèle. Mais nous savons que des rameaux terminaux encore volumineux de l'artère vont se jeter dans la paroi des gros canaux efférente du foie, et, par l'intermédiaire de veines satellites particulières, vont déverser leur sang dans les veines sus-hépatiques. Il y a dans cette notion anatomique une voie dérivative en miniature qui ne demande qu'à s'exagérer sous l'influence

de l'augmentation de la pression artérielle. Or, celle-ci s'accroît puisqu'une partie du domaine circulatoire de l'artère se supprime. Et d'ailleurs, nos observations nous apprennent que le système artériel est absolument perméable, et que la seule lésion que présentent les troncs artériels, si lésion il y a, c'est l'hypertrophie musculaire de leur paroi.

En résumé nous voyons la même disposition anatomique nous fournir une explication plausible de la persistance de la circulation veineuse et artérielle dans les régions atrophiées des foies qui font l'objet de cette étude.

Nos deux observations ont servi de prétexte à ces considérations anatomiques et physiologico-pathologiques, mais ces dernières ont une portée bien plus générale. S'il est vrai que des circulations compensatrices pathologiques peuvent s'établir d'après les procédés que nous avons indiqués, cette notion a une importance assez considérable en pathologie hépatique.

En effet, pour que ces circulations s'établissent, il faut que les grosses veines sus-hépatiques soient libres. Or, l'un de nous a montré que dans la cirrhose annulaire vulgaire, le système sus-hépatique était farci de thromboses oblitérantes et de nodules d'obstruction phlébitiques ; il a montré également que dans les cirrhoses insulaires ou biliaires la loi est que le système sus-hépatique soit intact. De là à comprendre la différence entre ces deux ordres de faits pour l'établissement des voies circulatoires pathologiques, quand celles-ci sont nécessaires, il n'y a qu'un pas. Et ce fait nous paraît constituer un élément dont il faut tenir compte pour élucider la question de la pathogénie de l'ascite dans les cirrhoses.

IV

DE L'ACCOMMODATION DE PERSPECTIVE,

Par le Dr **PROMPT.**

---

§ 1. *Remarques préliminaires.*

On sait que les peintres représentent les objets d'après les règles de la perspective géométrique. Ils supposent qu'un tableau vertical est placé entre les objets à figurer et un point choisi arbitrairement qu'on appelle point de vue. Ils conçoivent que des lignes droites sont tracées dans l'espace à partir du point de vue, et qu'elles se dirigent en rayonnant vers tous les objets visibles. Là où elles rencontrent le tableau, on place sur celui-ci les images des objets, et on obtient ainsi une composition de la plus parfaite vérité.

Ce principe de figuration est basé sur les propriétés physiques de l'œil humain. Il existe, ainsi que cela est démontré dans les traités d'optique, un point peu éloigné du centre de figure du globe oculaire, qui joue à l'égard des images rétiniennes le même rôle que le point de vue des peintres à l'égard des compositions représentées sur les tableaux. Ce point est désigné sous le nom de centre optique ; chaque point lumineux extérieur est relié à l'image qu'il forme sur la rétine par une ligne droite passant au centre optique de l'œil.

A la vérité, le point de vue d'un tableau n'est point placé comme le centre optique de l'œil, entre les objets et l'image qui le représente. Il est situé au contraire en arrière du

tableau, d'où il suit que les images rétiniennes sont renversées, tandis que la perspective géométrique fournit des images droites.

Mais si l'on conçoit un observateur qui regarde alternativement un tableau bien fait, et les objets que ce tableau représente, sa rétine formera, dans les deux cas, des images identiques et semblablement placées ; telle est la source des illusions que nous procure l'art de la peinture : elle réside dans l'identité des images rétiniennes et des images peintes sur les tableaux, identité qui n'est détruite que dans la disposition même des images ; elles sont renversées dans un cas, et droites dans l'autre ; cette différence est d'ailleurs nécessaire pour que l'illusion soit parfaite.

Il y en a une autre encore, mais elle est d'une nature spéciale, et beaucoup plus importante. Elle consiste en ce que les images obtenues par les peintres sont tracées sur un tableau plan, tandis que les images oculaires sont tracées sur un tableau sphérique, avec un point de vue qui est à peu près au centre du tableau.

Considérées dans leur ensemble, ces deux sortes de perspectives se distinguent par plusieurs propriétés.

C'est ainsi que, dans l'une, l'image de la ligne droite n'est pas altérée, tandis que, dans l'autre, elle est considérablement modifiée. Dans la perspective rétinienne, toute ligne droite est figurée par un grand cercle de la rétine. Un système de droites parallèles a pour représentation un système de grands cercles qui se croisent tous suivant les mêmes pôles. Donc ces cercles fuient à la fois vers deux points opposés. Au contraire, si nous considérons la perspective plane, tout système de lignes droites parallèles s'y trouve représenté par des lignes droites qui fuient vers un point du tableau. Il n'y a d'exception à cette règle que pour les lignes parallèles au tableau lui-même ; celles-ci sont représentées par des lignes droites parallèles.

Il y a d'autres différences qui impriment à la perpective rétinienne des caractères très opposés à ceux de la perspective plane.

Mais cela n'empêche pas que les tableaux bien faits don-

neront dans certains cas une image rétinienne identique à celle des objets eux-mêmes, Il suffit, pour cela, de placer le tableau de telle sorte que le point de vue coïncide exactement avec le centre de l'œil.

A la vérité, cette condition n'est jamais exactement remplie. Et d'abord, il faut observer que nous avons deux yeux, et que si le point de vue coïncide avec le centre de l'un, il ne saurait coïncider avec le centre de l'autre. En second lieu, il est certain que nous ne nous imposons pas, et que nous ne pouvons pas nous imposer la condition de regarder un tableau en nous plaçant de telle sorte que nos yeux occupent des points mathématiquement déterminés. Nous avons devant nous un tableau suspendu à un mur ; nous le regardons comme nous voulons, en nous plaçant tantôt plus près, tantôt plus loin, tantôt à droite, tantôt à gauche, et l'effet est toujours le même, ou peu s'en faut.

Si la perspective rétinienne était plane, au lieu d'être sphérique, une des causes qui tendent à détruire l'illusion serait supprimée. Mais il ne faut pas s'exagérer l'importance de cette cause. En réalité nous ne voyons guère que les objets dont l'image se forme sur la tache jaune, ou à très peu de distance de ce point. De la sorte, nous formons à la vérité, des perspectives sphériques ; mais elles ne sont dessinées que sur des segments de sphères très petits ; on peut, sans erreur sensible, les considérer comme des perspectives planes, et, dans la plupart des circonstances, les écarts qui tiennent à la différence d'effet des deux sortes de perspectives sont supprimés.

§ 2. *De l'image des sphères.*

Dans certaines images la perspective sphérique reprend ses droits. Un cas remarquable est celui qui se présente, quand on veut figurer un objet sphérique. Un peintre qui représente une boule sur un tableau lui donne toujours la forme d'un cercle. Cependant d'après les lois de la perspective géométrique, cette forme devrait toujours être celle d'une ellipse, sauf le cas particulier où le centre de la boule serait situé sur

une perpendiculaire menée par le point de vue au plan du tableau.

Dans la perspective rétinienne, l'image d'une sphère est toujours un cercle ; c'est pour ce motif que les peintres sont forcés de figurer les sphères sous cette forme, au mépris des lois mathématiques de la perspective, qui leur réussissent cependant parfaitement bien dans d'autres cas.

Mais si l'on veut pousser jusqu'à ses dernières limites la discussion de cette donnée expérimentale, on est fort embarrassé, et l'on reconnaît sans peine qu'il y a là quelque chose qu'on ne peut expliquer à l'aide des lois de la physique et des mathématiques, et qu'il faut faire appel à des principes physiologiques particuliers pour s'en rendre compte.

Considérons, en effet, un tableau sur lequel un corps sphérique est représenté par un cercle. Supposons, pour éviter toute difficulté, qu'on regarde le tableau avec un seul œil, et que le centre optique de cet organe coïncide mathématiquement avec le point de vue du tableau. Ces conditions, d'ailleurs, ne sont nullement chimériques ; elles sont, au contraire, faciles à remplir ; il suffit pour cela que le tableau soit disposé dans un appareil dioramique. Dans ces conditions, l'image rétinienne du cercle qui figure la boule a pour contour l'intersection d'une sphère avec un cône oblique à la base circulaire, dont le sommet est au centre de la rétine. Ce contour n'est pas un cercle ; c'est une courbe à double courbure, qui, dans certains cas, pourrait avoir une forme très compliquée et très éloignée de la forme circulaire. Or nous avons vu qu'il faudrait que ce fût un cercle, pour donner sur la rétine une image identique à celle que donnerait la boule elle-même.

Mais supposons que le peintre eût dessiné une image géométriquement exacte ; la boule serait figurée sur son tableau par une ellipse ; le cône tracé avec le centre rétinien pour sommet et avec cette ellipse pour base serait tangeant à la sphère suivant un de ses petits cercles, et son axe passerait par le centre de la sphère. Dès lors l'intersection de ce cône avec la rétine donnerait un cercle ; elle donnerait précisément le cercle qu'on aurait obtenu, si l'on avait regardé la sphère dont l'image est peinte sur le tableau.

Voici donc des circonstances très singulières, et dont la géométrie ne peut nous donner l'explication. Qu'on les analyse bien, on verra qu'elles se réduisent sous les termes suivants. Le peintre a voulu faire illusion ; il semble que, pour y parvenir, il aurait dû tracer des images qui auraient formé sur la rétine exactement les mêmes figures que les objets réels. Or, il n'en est pas ainsi. Il y a des cas où le peintre, pour obtenir l'illusion, est forcé de faire des dessins faux. Il est nécessaire qu'il substitue à la perspective vraie une perspective capricieuse dont la représentation, sur la rétine, est différente de celle que donneraient les objets figurés sur le tableau, si l'on regardait ces objets eux-mêmes.

On arrive à des conséquences analogues, si l'on examine ce que devient la représentation des objets célestes. Supposons, par exemple, qu'un observateur regarde la lune dans son plein. En général, ses yeux, attirés par l'astre brillant, se fixeront sur cet astre lui-même, de telle sorte que l'image de la lune se dessinera autour de la tache jaune sous la forme d'un cercle. D'ailleurs cette image serait toujours circulaire, puisque la lune est sphérique.

Si, au contraire, on figure la pleine lune sur un tableau, son image sera circulaire dans le cas particulier où elle serait considérée à l'horizon, à son lever ou à son coucher, et encore faudrait-il que le tableau fût orienté de manière à placer le centre de la lune sur une perpendiculaire abaissée du point de vue sur le tableau. Ces conditions n'étant pas remplies, l'image de la lune doit être une ellipse. Et cette ellipse, regardée par un observateur convenablement placé, donnerait lieu à la formation d'une image circulaire sur sa rétine.

Or, on n'a jamais vu un peintre figurer la pleine lune par une ellipse ; s'il la figurait ainsi, on ne saurait pas ce que c'est ; on supposerait qu'il aurait eu l'intention de représenter dans le ciel quelque météore fantastique et inconnu.

Ainsi, pour nous montrer la lune dans un tableau, il faut y dessiner quelque chose qui donne lieu à la production d'une image rétinienne très différente de celle que forme la lune elle-même quand nous la regardons dans le ciel.

Avant de quitter ces exemples relatifs aux corps célestes

et aux sphères, je crois devoir mentionner une explication de ces faits qui est donnée dans plusieurs ouvrages de mathématiques. On dit que si les peintres doivent s'écarter des lois de la perspective et figurer par des cercles la pleine lune, le soleil, ou, en général, une boule quelconque, c'est parce que la sphère nous donne une idée tellement parfaite de la forme circulaire que l'esprit ne peut en concevoir la représentation autrement que par un cercle. M. Maillard de la Gournerie, mon savant maître, donnait souvent cette raison dans son cours de perspective à l'École polytechnique, et elle est admise assez généralement.

Il faut d'abord remarquer, à ce sujet, que l'on ne conçoit pas du tout, *a priori*, ni pourquoi ni comment des images rétiniennes différentes de celles que produit un objet réel peuvent faire illusion pour cet objet, et nous en donner une représentation exacte. Or, ici, il est certain que c'est en cela que consiste la difficulté, que c'est précisément cette difficulté dont il faut rendre compte, et que l'explication proposée ne s'y rattache en aucune manière. Que la sphère nous donne une idée exacte de la forme circulaire, c'est un point que nous ne cherchons pas à contester absolument ; mais le point sur lequel il s'agit de dissiper les doutes est très différent ; il s'agit de dire pourquoi certaines images rétiniennes, exactement circulaires, ne nous donnent pas la sensation d'un cercle, tandis que d'autres, qui ne sont pas circulaires, nous donnent cette sensation au degré le plus absolu.

D'ailleurs c'est se révolter contre l'évidence que de prétendre que les astres nous donnent absolument l'idée d'une forme circulaire et se refusent à toute autre représentation figurée que celle du cercle. La lune, dans ses phases, prend successivement une série de formes très diverses, qui sont limitées tantôt par des ellipses, tantôt par des cercles, tantôt même par des lignes droites. Quant au soleil, c'est seulement à son coucher, à son lever, ou bien au milieu du brouillard qu'il se présente à nous sous la forme d'un disque circulaire ; dans toute autre circonstance, il nous apparaît avec des rayons nombreux qui sont plus longs les uns que les autres, et qui ne répondent nullement à l'idée d'un cercle.

On peut ajouter à cela que le prétendu privilège accordé à la sphère ne saurait être refusé au cercle lui-même. Que la sphère nous donne exactement l'idée du cercle, cela est possible. Mais un cercle est toujours un cercle, et son aspect doit offrir à l'esprit les idées les plus complètement circulaires que l'on puisse imaginer. Or, il n'est jamais venu dans la pensée d'un peintre de ne pas mettre les cercles en perspective, comme on doit le faire d'après les lois de la géométrie. Quand on représente, par exemple, un personnage qui tient un anneau, on donne à cet anneau la forme d'une ellipse, toutes les fois que la perspective l'exige, et ce serait une faute de dessin très choquante que de procéder autrement.

§ 3. — *Définition de l'accommodation de perspective.*

Les difficultés qui nous occupent doivent être attribuées au jeu d'une faculté physiologique spéciale que je désigne sous le nom d'*accommodation de perspective*. Voici en quoi elle consiste :

Dans la perspective rétinienne, beaucoup de propriétés fondamentales des formes sont faussées de la manière la plus grave. Des lignes parallèles deviennent des lignes qui se rencontrent ; des angles droits deviennent aigus ; des objets identiques entre eux prennent les formes les plus dissemblables, suivant qu'ils sont vus de face ou en raccourci. Nos sensations seraient absurdes si elles étaient basées uniquement sur la perception d'images semblables. Il y a donc une propriété en vertu de laquelle notre jugement intervient sans cesse pour corriger ces modifications exagérées que la production naturelle des images rétiniennes inflige à la forme véritable des objets. En vertu de ce travail, nous jouissons d'une faculté qui nous procure dans la plupart des cas des sensations vraies, quoique nous ayons la perception d'une image fausse.

Par exemple, si nous regardons un édifice, l'image rétinienne transforme la plupart des angles droits que font entre elles les murailles en angles aigus et obtus. Mais l'accommodation de perspective intervient pour annuler les effets vicieux que la perception de l'image rétinienne pourrait pro-

duire. Quoique notre sensation se forme à l'aide d'un tableau où les angles sont obliques, nous avons la sensation d'angles droits seulement, et nous l'avons d'une manière si exacte que, si nous voulons dessiner l'édifice, nous ne pouvons y parvenir qu'à l'aide d'une étude et d'une science préalable, qui nous apprend à tracer sur le papier des images semblables à celles qui se forment dans notre appareil oculaire. Cette science est même difficile à apprendre ; on peut dire qu'elle est en quelque sorte contraire à la nature humaine ; ce n'est que chez les peuples doués d'une civilisation très perfectionnée qu'elle se développe avec toutes ses ressources ; les peuples barbares ne la possèdent pas ; les civilisations anciennes ne l'ont connue qu'à un faible degré, et les civilisations orientales modernes, celles de la Chine et du Japon, par exemple, qui cependant possèdent une expérience artistique de plusieurs siècles, ne sont pas parvenues à en comprendre exactement le mécanisme.

Mais s'il arrive ordinairement que l'accommodation de perspective produit une sensation vraie à l'aide de la perception d'une image rétinienne fausse, il peut arriver aussi qu'elle donne lieu à une sensation fausse de tout point à l'aide de la perception d'une image rétinienne vraie. Nous montrerons tout à l'heure que c'est là la source de certaines illusions d'optique, et en particulier celle d'une illusion qui n'a jamais pu être comprise jusqu'ici : nous voulons parler de la grandeur de la lune à l'horizon.

Il y a un procédé assez simple qui permet de dissiper les effets de l'accommodation de perspective et de comprendre ce que seraient nos sensations, si cette faculté n'existait pas. Il consiste à abandonner l'examen des objets réels et à se procurer des sensations chimériques, dont la nature diffère trop de celle des sensations ordinaires, pour permettre au jugement d'intervenir et de modifier les effets de la perception. On y parvient au moyen des images accidentelles.

Il faut choisir pour cela un objet dont la forme soit compliquée et dont le relief se dessine sur plusieurs plans différents. Il y a à Nice dans nos maisons un système d'ouvertures qui est fort commode pour cette observation. Ce sont nos demi-

persiennes qu'on soutient à l'aide d'un crochet ; elles forment un petit assemblage de plans et d'angles dont la perspective est très embrouillée, et qu'on ne peut reproduire correctement sur une figure à moins d'être un bon dessinateur. Quand le soleil donne sur nos fenêtres, il suffit de regarder fixement ces ouvertures pendant un instant, et de fermer les yeux ensuite pour avoir des images accidentelles brillantes et faciles à observer. On reconnaît aussitôt que l'image accidentelle a détruit l'accommodation de perspective, que tous les angles s'y trouvent modifiés, et que les lignes fuyantes ont pris l'aspect qu'elles doivent avoir sur un dessin bien fait. En un mot, on n'a plus la sensation de la fenêtre ; on a la sensation d'un dessin qui représenterait la fenêtre.

Telle est donc la forme qu'affecte ici l'observation physiologique ; elle prend un caractère qui touche à la métaphysique pure ; elle permet de résoudre une question sur laquelle les idées ne sont pas complètement fixées encore ; je veux parler de la nature même des sensations.

Nous voyons que deux sensations très différentes résultent de la formation d'une seule et même image rétinienne. En considérant ces deux sensations l'une après l'autre, nous arrivons à prouver, par le raisonnement, qu'elles sont dues à un seul et même effet physique produit sur nos organes. Mais le jugement est intervenu pour modifier les conséquences matérielles de l'action physique, et il a produit deux sensations différentes.

Il est donc bien certain que la sensation n'est pas un phénomène matériel pur ; c'est un phénomène complexe, dans lequel les facultés intellectuelles modifient d'une manière plus ou moins profonde et plus ou moins absolue le travail des forces physiques.

Ces sortes de modifications sont très nombreuses ; nous n'avons à étudier dans ce mémoire que celles qui se produisent dans l'exercice du sens de la vue et qui dépendent de l'accommodation de perspective.

Nous allons en examiner quelques-unes.

§ 4. — *Des projections géométriques.*

Les architectes dessinent les façades des édifices en projetant chaque point sur un plan parallèle à la direction du mur, à l'aide d'une perpendiculaire abaissée sur ce plan. Ce genre de dessin s'appelle une *élévation*. La sensation qu'il nous donne est tout à fait semblable à celle que nous éprouvons en regardant la façade de l'édifice. Alors même que nous nous plaçons de côté, alors même que nous formons sur nos rétines des images où les lignes de la construction fuient en divers sens et font des angles très aigus, nous voyons toujours la façade avec ses angles droits et ses lignes verticales et horizontales, et il nous semble que l'élévation en donne une représentation des plus exactes. C'est l'accommodation de perspective qui intervient ici et qui transforme la perception de l'image rétinienne, de manière à créer une sensation différente de celle que donnerait cette perception, si elle n'était pas modifiée par les facultés intellectuelles.

On dessine souvent les objets qui ont des formes géométriques, à l'aide d'un système de projections qui porte le nom de *perspective cavalière*. Il consiste à projeter les points sur un plan par des lignes obliques. Un dé à jouer, par exemple, sera ainsi représenté sous la forme d'un carré autour duquel on voit en raccourci deux faces du dé, limitées par des lignes parallèles entre elles; on peut même voir les six faces de l'objet, si on le suppose transparent. Dans les ouvrages de géométrie, on représente souvent les corps solides de cette manière. Bien que les images rétiniennes formées par ces dessins soient très différentes de celles que formeraient les objets eux-mêmes, l'œil les juge satisfaisantes; elles nous font illusion, et il nous semble qu'elles répondent à la réalité. C'est qu'en effet, nous nous arrangeons mal d'un dessin où les lignes parallèles fuient vers un point commun; nous voulons les voir parallèles, sur le dessin, comme elles le sont dans la nature; l'objet réel avec ses lignes réelles nous semble représenté exactement par un dessin qui donne des images

rétiniennes inexactes, parce que nous voyons des deux côtés un parallélisme véritable et parfait.

§ 5. — *De l'illusion panoramique.*

La ligne d'horizon, figurée sur un tableau bien fait, est une ligne horizontale droite, qui forme sur l'équateur rétinien une ligne circulaire identique avec l'image de l'horizon terrestre lui-même. Cependant les tableaux ne nous font pas illusion sur ce point. Les peintres de paysages, les peintres de décors, tous ceux enfin qui cherchent à produire sur des toiles planes un effet de trompe-l'œil ont grand soin de ne jamais donner à la ligne d'horizon une étendue considérable. Ils représentent leurs objets suivant une perspective oblique et fuyante, et ils disposent sur les plans éloignés des masses qui cachent la plus grande partie du fond, ou même qui le cachent entièrement. Quand ils figurent la mer, ils ne laissent voir qu'un angle très petit de l'horizon maritime. Il en est de même dans toutes les marines bien faites; là, il est impossible de ne pas tracer l'horizon d'un bout du tableau à l'autre; aussi l'artifice du peintre consiste à le cacher au moyen de navires ou de rochers disposés convenablement; ou à figurer les objets dans un lointain relatif, qui limite le champ d'observation à un angle de quelques degrés.

L'impossibilité de bien montrer la ligne d'horizon sur un tableau est surtout évidente quand il y a dans le lointain plusieurs horizontales très rapprochées. C'est ce qui a lieu, par exemple, quand on regarde une île ou un archipel dont les masses couvrent la plus grande partie des derniers plans. Sur un dessin exact, les contours d'une île placée de cette manière doivent être figurés par deux lignes droites horizontales, parallèles entre elles, et très rapprochées l'une de l'autre. On a beau établir et tracer ces lignes le plus soigneusement possible; on ne peut se défendre d'une impression naturelle qui exige quelque chose d'arrondi, et qui ne s'arrange pas de la ligne droite.

C'est pour se conformer à cette exigence des facultés sen-

suelles qu'on a inventé le panorama. Un panorama n'est pas, à proprement parler, un cylindre circulaire. C'est un cylindre prismatique régulier, de trente-deux côtés ; les angles que les panneaux forment entre eux sont très petits ; il en résulte qu'on ne les aperçoit pas, et que la toile paraît ronde. Le paysage dessiné sur cette toile se termine par une ligne d'horizon qui est à la hauteur de l'œil du spectateur. On dessine les premiers plans en grandeur naturelle, s'ils sont rapprochés; s'ils sont éloignés, on masque leur partie inférieure à l'aide d'un objet quelconque. La plate-forme où le spectateur se promène est reliée aux premiers plans du panorama à l'aide d'objets réels, construits et arrangés de manière à favoriser l'illusion. A l'aide de cette disposition, l'artiste cherche à obtenir une sensation de trompe-l'œil et à produire chez les visiteurs une sorte de doute physique sur la réalité des objets représentés. On veut qu'ils ne puissent pas discerner ce qui est réel et ce qui est artificiel, et que l'ensemble des objets représentés sur la toile et sur la plate-forme donne lieu à une sensation trompeuse, qui ne diffère en rien de celle que donnerait la nature.

Si l'on examine en quoi l'illusion panoramique est défectueuse, on reconnaît aussitôt que c'est dans la représentation des premiers plans. Les horizons et les lointains produisent, dans un panorama bien exécuté, une sensation très exacte, et qui représente vraiment la réalité de manière à tromper le jugement. En isolant les horizons dans un coin de la lorgnette, on croit contempler un paysage véritable qui fuit à perte de vue; on a peine à se figurer qu'on aperçoit des objets dessinés sur une muraille de toile placée à quelques mètres de distance. Mais si l'on passe aux premiers plans, l'effet d'illusion disparaît, et on éprouve une sensation à la fois désagréable et fatigante. On distingue sans aucune difficulté les points où la toile se dégage des constructions disposées autour de la tribune. Les personnages en grandeur naturelle semblent fabriqués en carton peint ; ils ont un relief exagéré qui leur donne un aspect grotesque. La perfection même des lointains fait contraste avec la grossièreté des premiers plans. On est ennuyé de voir à la portée de la main des figures qui

ont la prétention de sembler vivantes, et qui restent immobiles, dans une position déterminée. On éclate de rire en voyant un général qui lève le bras en l'air, et qui le tient indéfiniment suspendu au-dessus de sa tête, pendant qu'un boulet de canon vient de le lui emporter. On admire le prodige de mécanique qui arrête dans le champ de la lorgnette un cheval lancé au galop, ou les éclats d'un obus qui se brise près du spectateur. Enfin, dans les plans moyens, les figures, représentées sur la toile avec les dimensions exactes que leur assignent les règles de la perspective, paraissent beaucoup trop petites, et font l'effet d'un assortiment de joujoux d'enfants.

Le panorama est donc une représentation excellente des objets éloignés, et c'est en même temps une représentation très mauvaise et très ridicule des objets situés dans les premiers plans. La figuration exacte des objets rapprochés exige un tableau plan ; celle des horizons exige une toile tournante. Cela tient à l'accommodation de perspective. Si nous regardons l'horizon, il est figuré sur la rétine par une ligne tracée suivant un grand cercle de cette membrane. Mais si nous regardons la ligne droite qui représente l'horizon sur un tableau plan, cette ligne ne fait pas illusion, quoiqu'elle soit également figurée dans l'œil par le grand cercle horizontal de la rétine. L'accommodation de perspective intervient pour empêcher le spectateur de voir un cercle là où il y a une ligne droite, et si l'on veut que l'illusion soit produite, il faut transformer cette ligne droite en une ligne tournante, ce qui exige que le dessin soit tracé sur un tableau cylindrique.

Dans les premiers plans du panorama, l'accommodation de perspective agit en sens inverse; elle rend inutile tous les expédients imaginés pour produire l'illusion ; elle nous montre immédiatement la différence qui sépare le relief et la toile, et les vraies grandeurs des figures projetées sur le dessin.

Nous avons cité plus haut un autre exemple où les effets de l'accommodation de perspective sont très frappants, et dans lequel il y a un grand écart entre les représentations rétiniennes et les figures planes; c'est celui du dessin des sphères et des corps célestes. Il en est encore de même pour tout ce

que nous avons dit au sujet de l'élévation des édifices et de la perspective cavalière; là, en effet, il s'agit de lignes fuyantes, et la manière dont les lignes fuient sur un plan est toute autre que sur la rétine. Sur un plan, elles sont droites et elles fuient vers un point unique; sur la rétine, elles sont circulaires, et elles fuient vers deux points à la fois.

On retrouve les mêmes caractères dans l'illusion panoramique; là encore, la perspective plane et la perspective rétinienne donnent des résultats très dissemblables; la première donne une ligne droite; la seconde donne un cercle.

Ainsi les circonstances où l'accommodation de perspective produit des résultats remarquables sont surtout celles où il y a une divergence importante entre les deux formes de perspective. On conçoit bien que cela doit être ainsi. L'accommodation transforme notre faculté visuelle; elle nous fait voir non pas l'image rétinienne, mais une image altérée, qui se rapproche davantage de l'aspect véritable et de la nature réelle de l'objet. Ainsi l'image rétinienne d'un dessin donnera lieu à une sensation qui rappellera les propriétés du dessin lui-même, et qui s'écartera plus ou moins de la sensation donnée par l'objet. Elle s'en écartera doublement, parce qu'il faudra passer de l'objet à sa perspective plane, et de celle-ci à la perspective rétinienne; l'écart sera donc d'autant plus grand, que chacun de ses deux facteurs sera plus grand lui-même et il sera surtout considérable si le second facteur, qui représente l'écart entre les deux perspectives, est lui-même très grand.

Il y a cependant des cas où nous voyons l'accommodation de perspective entrer en jeu avec beaucoup de force, et où l'influence de la perspective sphérique ne doit pas être invoquée. Tels sont ceux que nous allons étudier maintenant, et dans lesquels il s'agit de la forme et de la grandeur des objets célestes.

§ 6. — *De la forme surbaissée du ciel.*

Supposons la voûte céleste, dégagée de nuages autant que cela est possible, et supposons que nous ayons devant nous un

horizon indéfini, celui de la mer, par exemple. Le fond bleu du firmament ne représente aucune forme et ne donne aucune sensation de distance. En portant nos regards à l'horizon, nous y verrons généralement des nuages. La raison en est bien simple. Dans cette direction, notre rayon visuel traverse l'atmosphère suivant une tangente à la surface du niveau du globe, c'est-à-dire qu'il parcourt l'enveloppe gazeuse terrestre, à la fois, suivant ses plus grandes dimensions, et suivant un trajet qui occupe successivement toutes les altitudes possibles. A Nice, où le ciel est si clair, il est bien rare que la ligne d'horizon soit dégagée de nuages ; elle est souvent d'un blanc laiteux où viennent se confondre et disparaître, dans une teinte commune, toutes les colorations des masses vaporeuses disposées au loin. En regardant avec soin, on voit d'ordinaire, au milieu de ce fond uniforme, des amoncellements réguliers dont les configurations sont semblables à celles que nous contemplons à notre zénith, quand celui-ci devient orageux à son tour. Mais ces formes sont réduites; elles offrent un caractère de petitesse et d'exiguïté dont il est facile de rendre compte, si nous réfléchissons que des cumulus blancs, par exemple, qui passeront verticalement au-dessus de nous à mille ou deux mille mètres de hauteur, pourront nous apparaître dans la direction horizontale à une distance de 100 kilomètres ou au delà.

Imaginons maintenant que des nuages viennent se disposer sur divers points de la voûte céleste. Si tous ces nuages sont à la même hauteur au-dessus de nous, ou à peu près, nous en serons avertis par leurs mouvements, par leur coloration, par leur aspect, qui ne varieront pas beaucoup de l'un à l'autre. Il sera naturel que notre esprit se les représente comme formant une voûte suspendue à une distance uniforme au-dessus de la surface des mers. Mais comme les uns seront plus éloignés que les autres, ils paraîtront plus petits; nous verrons ainsi que du zénith à l'horizon, la voûte des nuées est formée d'éléments égaux et semblables, mais dont la grandeur va en décroissant toujours. Par là nous arrivons à nous figurer le ciel comme une calotte surbaissée, et cette opinion est fondée sur une réalité absolue ; car, en effet, les

masses vaporeuses qui nous recouvrent se montrent à des distances d'autant plus grandes, que nous les regardons plus près de l'horizon.

L'accommodation de perspective intervient en conséquence pour modifier et transformer les images rétiniennes de tous les objets célestes, et pour nous donner la sensation d'un éloignement d'autant plus considérable que l'objet est plus proche de l'horizon, et d'une forme d'autant plus agrandie que l'on s'éloigne davantage du zénith, et d'autant plus diminuée qu'on s'élève davantage suivant les différents cercles azimutaux de la sphère céleste. Par suite de cette influence, nous voyons les arcs de sphère d'autant plus grands, qu'ils sont mesurés en des points moins élevés.

Que l'on considère, par exemple, trois étoiles, dont l'une sera au zénith, l'autre à l'horizon, et la troisième au milieu du grand cercle qui joint les deux premières. Cette condition est remplie, vers 9 heures du soir, au mois de septembre, à Nice, par l'étoile polaire, Wéga et la Chèvre. Wéga est alors très près du zénith, et la Chèvre, à peu de distance de l'horizon ; quant à la polaire, on sait qu'elle se trouve à peu près au milieu de l'arc du grand cercle qui joint la Chèvre et Wéga, Il semblera à l'observateur que Wéga est relativement très près du pôle, et que la Chèvre s'éloigne à une très grande distance de ce point. Qu'on répète la même observation à la même heure, six mois après : c'est alors la Chèvre qui occupe le zénith, et Wéga qui descend au point le plus bas de sa course. Les apparences seront renversées ; on croira voir la Chèvre beaucoup plus près du pôle que Wéga.

§ 7. — *De la grandeur apparente des constellations.*

De ce qu'on vient de lire, il résulte que la grandeur apparente des constellations doit augmenter, à mesure qu'on les observe en des points plus rapprochés. Le fait a été signalé par les astronomes ; mais on n'a jusqu'ici aucun moyen pratique de le démontrer et de le constater. Voici un procédé qui peut être employé pour cet objet.

Il consiste à choisir deux constellations de formes semblables et de grandeurs différentes, qui soient disposées de telle sorte que l'une s'approche de l'horizon pendant que l'autre prend une position voisine du zénith. On conçoit que des figures qui donnent des résultats de ce genre sous une latitude déterminée ne pourront pas servir au même usage sous une autre latitude. Nous allons indiquer celles qui se présentent le mieux dans le ciel de Nice ; nous entrerons à ce sujet dans des détails qu'on trouvera peut-être bien élémentaires ; mais il s'agit d'expériences qui se rapportent à une appréciation individuelle, et qui par conséquent ne peuvent être fructueuses que si elles sont mises absolument à la portée de tout le monde. Ceux qui ignorent les premiers principes de l'astronomie doivent trouver ici les renseignements nécessaires pour procéder aux observations qui nous occupent.

La constellation de la Grande Ourse est connue de la plupart des hommes ; cependant il ne sera pas inutile de rappeler la disposition des étoiles qui s'y trouvent. Il y en a sept, qui sont très brillantes, et dont l'aspect est facile à reconnaître. Quatre d'entre elles forment un carré irrégulier ; c'est le *corps* du monstre céleste ; les trois autres sont disposées suivant une ligne brisée qui suit à peu près la diagonale du carré ; elles représentent la *queue*. La *tête* et les *jambes* sont figurées par des étoiles de quatrième et de cinquième grandeur ; on ne les voit bien que dans les nuits très claires ; il est inutile de s'en préoccuper, lorsqu'on se borne à étudier le ciel en se plaçant au point de vue de l'optique physiologique. La Grande Ourse (*Ursa major*) a été assimilée par quelques astronomes à un char ; mais nous mentionnons cette circonstance seulement pour expliquer le nom que reçoivent deux de ses étoiles ; on les appelle les *gardes ;* ce sont les étoiles qui forment les deux angles antérieurs du carré, du côté opposé à la *queue*.

Si l'on prolonge la ligne des gardes au-dessus du corps, c'est-à-dire du côté opposé aux pattes, elle va rencontrer une étoile très brillante à cinq ou six fois l'espace compris entre les gardes. Aucune autre étoile remarquable ne se rencontre aux environs de cette ligne ; il n'y a donc pas de confusion

possible, et il est facile de découvrir celle qui nous occupe. C'est l'étoile polaire; si la nuit est claire, on reconnaît aussitôt qu'elle forme le dernier point brillant de la queue de la Petite Ourse (*Ursa minor*), constellation parfaitement semblable à l'*Ursa major*, mais plus petite. Si l'air n'est pas bien transparent, on voit difficilement à l'œil nu les étoiles qui composent l'*Ursa minor;* l'étoile polaire seule est alors apparente; quant aux autres, un regard exercé devine leur situation; mais on ne les distingue pas avec netteté.

Soit maintenant un cercle tracé autour du pôle comme centre, et prenant à peu près par la dernière étoile de la queue de la Grande Ourse. Il vient rencontrer à Nice, le point du ciel situé verticalement au-dessus de la tête de l'observateur; il touche l'horizon mathématique; les astres qu'il contient sont les seuls qui ne se couchent pas. Ce n'est pas ici le lieu de décrire toutes les constellations qu'il renferme; nous remarquerons seulement qu'il peut être divisé en deux moitiés presqu'égales, dont l'aspect diffère considérablement. La ligne qui les sépare est convexe vers le pôle; elle passe par l'Y de Cassiopée, par l'étoile polaire, et par les gardes de la Grande Ourse. L'un de ses côtés est sombre et désert; quand la nuit n'est pas brillante, on n'y distingue pas une seule étoile, à l'exception de deux astres, situés sur le limbe du cercle lui-même, et sur lesquels nous reviendrons tout à l'heure. Dans les nuits claires, on y voit apparaître un assez grand nombre de points brillants de quatrième et de cinquième grandeur.

L'autre moitié du cercle forme avec la première un contraste des plus éclatants. C'est là que se trouvent réunies les constellations de la Grande Ourse, la Petite Ourse, Céphée, Cassiopée et le Dragon. Quand la tête du Dragon passe au méridien supérieur, tous ces signes célestes occupent des positions rapprochées du zénith; leur éclat n'est point voilé par les brumes de l'horizon; c'est alors que le ciel de Nice offre son aspect le plus beau; la Grande Ourse est à l'Ouest; Cassiopée est à l'Est; cette disposition s'observe au milieu du mois d'août, entre 9 et 10 heures du soir.

Si l'on regarde alors vers l'Ouest, un peu au-dessous de Cassiopée, on reconnaît dans le ciel un ensemble d'étoiles

qui jusqu'ici n'ont pas été réunies en une seule constellation, mais qui pourraient être considérées comme formant une figure semblable à l'*Ursa major* et à l'*Ursa minor*, c'est-à-dire un carré irrégulier, suivi d'une ligne brisée qui prolonge à peu près une de ses diagonales. Elle est placée symétriquement à la Grande Ourse, et de l'autre côté du pôle. Elle se compose d'étoiles qui appartiennent aux constellations de Pégase, d'Andromède et de Persée. Le carré est formé par la Tête d'Andromède, et par Schéat, Algénib et Markab, qui appartiennent à Pégase. La queue se compose de la luisante de Persée, et de Mirach et d'Alamach, qui font partie d'Andromède. Toutes ces étoiles sont de deuxième grandeur; elles brillent du plus vif éclat : je proposerai, pour faciliter le discours, le nom d'*Ursa maxima* qu'on peut appliquer à cette constellation par opposition à l'*Ursa major* et à l'*Ursa minor* dont elle est une image agrandie et un peu déformée.

Quand le ciel offre l'aspect que nous venons de décrire, l'*Ursa maxima* est plus près de l'horizon que l'*Ursa major;* elle paraît occuper un espace beaucoup plus vaste, et la sensation qu'on éprouve alors est conforme à la réalité. Mais elle est exagérée.

Pour bien se rendre compte de l'étendue réelle des constellations, il faut la mesurer sur une sphère céleste. Si les figures qu'on veut mesurer ne sont pas trop considérables, on peut aisément les décalquer sur une feuille de papier, ce qui permet de les comparer entre elles, et même de les superposer pour avoir une notion plus exacte de leurs dimensions respectives. Qu'on exécute cette comparaison pour l'*Ursa major* et l'*Ursa maxima*, on reconnaîtra que la première est beaucoup plus petite que la seconde; mais la différence réelle paraîtra bien moindre que celle dont le regard donne la sensation quand le ciel se présente sous l'aspect que nous venons d'étudier. Nous avons là une première observation qui montre d'une manière assez nette comment la grandeur des constellations semble augmentée, quand on les regarde près de l'horizon.

Mais il y a un autre aspect céleste qui va nous faire saisir bien mieux encore le même principe.

La luisante de Persée, qui forme le dernier point brillant de l'*Ursa maxima*, est située à peu près sur le cercle que nous avons tracé autour du pôle, et qui sépare les astres qui se couchent à Nice de ceux qui ne se couchent jamais. Nous avons dit qu'il y a une moitié de ce cercle dans laquelle on n'observe aucune étoile brillante ; il y a cependant en ce point, sur la circonférence même, une région peu étendue, qui est un des espaces les mieux éclairés du ciel ; on y trouve, à côté de la luisante de Persée, les deux étoiles qui forment la base du pentagone du Cocher ; l'une d'elles est de première grandeur : c'est la Chèvre ; l'observateur le moins attentif reconnaît immédiatement sa position ; il suffit de considérer la ligne qui joint la polaire aux gardes de la Grande Ourse, et de lui mener au niveau du pôle une perpendiculaire qui se dirige du côté opposé au Dragon. La Chèvre est la première étoile brillante qui se trouve sur cette perpendiculaire, et tout l'espace qui la sépare du pôle est désert, à moins que la nuit ne soit assez claire pour laisser voir les étoiles de quatrième et de cinquième grandeur.

La Chèvre passe chaque jour au zénith de Nice ; il en est de même de la luisante de Persée. Le carré de l'*Ursa maxima* n'y passe pas ; mais il s'en rapproche à une assez faible distance. Il y a donc des époques de l'année où l'*Ursa maxima* se trouve au zénith, ou à peu près, à diverses heures de la nuit ; c'est ce qui a lieu, par exemple, au mois de novembre, entre 9 et 10 heures. Alors l'*Ursa major* est à l'horizon ; elle passe au méridien inférieur, et on la voit directement au Nord, dans les régions les moins élevées du ciel. Dans ces conditions, ces deux figures célestes paraissent à peu près de même grandeur, en sorte qu'il suffit de placer la plus grande au zénith, et la plus petite à l'horizon, pour effacer, par l'erreur de sensation qui en résulte, la différence de leurs dimensions respectives. Cette observation suffirait à elle seule pour démontrer le principe qui nous occupe ; mais elle offre un intérêt bien plus grand, si elle est combinée avec celle que nous avons indiquée précédemment ; nous avons vu, en effet, qu'il suffit de placer l'*Ursa maxima* au plus bas de sa course et, par conséquent, un peu plus bas que l'*Ursa major*, pour lui

rendre sa supériorité sur cette dernière, et même pour l'exagérer beaucoup.

Il est facile d'observer ces apparences ; on conçoit d'ailleurs que rien n'oblige à choisir expressément les époques et les heures indiquées plus haut. Nous les avons choisies comme étant les plus commodes ; mais chaque observateur pourra varier à son gré les conditions du travail, suivant ses convenances personnelles. On arrivera toujours aux mêmes conclusions. Quant aux circonstances qui sont spéciales à la latitude de Nice, on conçoit qu'elles n'existeraient plus si l'on modifiait notablement la position de l'observateur à la surface de la terre. Mais une différence de quelques degrés ne changera pas nos résultats, et tout ce que nous avons dit s'applique, sans grands changements, à la latitude de Paris et à celle des divers points du territoire français.

§ 8. — *De la grandeur de la lune à l'horizon.*

La lune et le soleil nous paraissent beaucoup plus grands, lorsque nous les voyons à l'horizon. Les mesures astronomiques prouvent d'ailleurs que cette différence ne tient ni à la réfraction, ni aux variations de parallaxe, ni à aucune cause qui puisse occasionner un changement réel dans la valeur angulaire du diamètre apparent des astres. Il en résulte que nous devons voir dans ce phénomène une illusion d'optique, dont la physiologie seule peut nous rendre compte.

Pour le soleil, la constatation du fait est moins frappante que pour la lune, parce que cet astre est beaucoup trop brillant pour être observé à l'œil nu, quand il s'éloigne de l'horizon. Mais l'illusion produite par la lune est familière ; elle est connue de tous les hommes, et cependant elle offre des circonstances variées et multiples, qui ont échappé à la plupart des observateurs.

L'influence des brouillards et des brumes a été invoquée par des physiciens anglais et allemands ; on ne peut en dire autre chose sinon que, dans cette question, comme dans bien d'autres, il faut voir et observer pour arriver à un résultat sérieux. A Nice, nous observons le phénomène par les temps

les plus clairs et les plus brillants, chose qui n'est possible que rarement dans les climats du Nord. Nous sommes dans des conditions qui nous permettent de trancher la question, et nous pouvons affirmer hardiment que la lune à l'horizon nous paraît d'une grandeur démesurée, aussi bien dans les temps clairs que dans les journées où les brouillards enveloppent nos montagnes.

Il en est de même de la comparaison qui serait établie par l'observateur entre la lune et les objets terrestres. M. Helmholtz, par exemple, insiste particulièrement sur ce point. Il dit que la lune, à l'horizon, nous paraît plus grande, parce que nous voyons autour d'elle des arbres, des édifices et autres objets terrestres, avec lesquels nous pouvons la comparer, et il affirme que l'illusion disparaît quand ces objets n'existent pas. Si M. Helmholt, au lieu de demeurer à Heidelberg, avait vécu à Nice, il se serait assuré que l'illusion est toujours la même, soit que la lune se lève sur l'horizon maritime, ou sur les collines, ou sur le faîte des maisons, ou sur les bois d'oliviers. Les objets, interposés entre l'observateur et la voûte céleste, ne changent rien à l'illusion ; elle persiste d'ailleurs avec la même force, quand on regarde le disque lunaire à l'aide d'une lorgnette de spectacle qu'on dirige de manière à ne voir dans le champ de l'instrument rien autre chose que la voûte céleste et l'astre lui-même.

La solution que je présente consiste à admettre que la lune est soumise aux mêmes lois optiques que tous les objets célestes, et qu'elle est, comme tous ces objets, susceptible de donner la sensation d'une figure plus ou moins grande, suivant qu'on l'observe plus près de l'horizon. Le motif de cette illusion dépend de l'accommodation de perspective ; en vertu de cette faculté, nous attribuons à la voûte céleste une forme surbaissée ; dès lors, un même arc, projeté sur cet espace, paraît de plus en plus grand, suivant qu'il se présente à nos regards en des points plus élognés du zénith.

Le premier qui se soit occupé de la grandeur de la lune est Ptolémée. Il supposa d'abord qu'elle nous paraît plus éloignée, quand elle se montre au point le plus bas de sa course. Cette idée était juste, mais incomplète. Ce qui nous

paraît plus éloigné à l'horizon qu'au zénith, ce sont les nuages, et s'ils nous semblent tels, c'est qu'ils le sont réellement; c'est là, en effet, le principe de l'illusion.

Mais Ptolémée ne s'arrêta pas à cette première hypothèse; il chercha l'explication du phénomène dans l'influence des vapeurs atmosphériques, ce qui est absurde, puisque les influences de cette nature peuvent disparaître sans que l'illusion cesse d'exister.

Depuis Ptolémée, les vapeurs et l'éloignement ont exercé sur les esprits des physiologistes des effets divers, et la question n'a fait aucun progrès. Nous croyons qu'il faudra désormais la résoudre en la rattachant à l'accommodation de perspective, qui explique en même temps l'illusion panoramique, la représentation figurative des sphères, celle des corps géométriques terminés par des lignes droites et par des angles droits, la différence qui existe entre les images réelles et les images accidentelles, et beaucoup d'autres phénomènes sensoriels, qu'il serait trop long d'énumérer et de démontrer ici.

RECUEIL DE FAITS.

PARALYSIE RADIALE. — THÉORIE DE LA COMPRESSION.

Par **A. JOFFROY,** médecin de Bicêtre [1].

Je me propose, dans cette note, de confirmer la théorie de la compression, telle qu'elle a été établie par M. Panas pour expliquer le développement de la paralysie radiale.

J'espère démontrer que même dans des cas en apparence favorables à la théorie rhumatismale, c'est encore la compression du nerf radial qui est la cause des accidents.

Enfin j'indiquerai les circonstances, très rares à la vérité, ou contrairement à une assertion énoncée sous une forme trop absolue par M. Panas, le triceps brachial, ou plus exactement le vaste interne du triceps brachial, peut être affaibli.

I.

On n'a pas encore oublié que la paralysie du nerf radial était généralement réputée de nature rhumatismale, lorsqu'en 1871, M. Panas démontra que « dans l'immense majorité des cas, pour ne pas dire toujours, la paralysie idiopathique du nerf radial reconnaissait pour cause une compression légère et temporaire du tronc nerveux[2]. »

[1] Communication faite à la Société médicale de hôpitaux.

[2] Panas. Mémoire lu à l'Académie de médecine dans la séance du 21 novembre 1871. — De la paralysie réputée rhumatismale du nerf radial.

« Un fait constant dans cette paralysie, écrit-il dans ce mémoire, et qui ne souffre pas d'exception, consiste dans la limitation de celle-ci en un point invariablement le même du tronc nerveux compris entre le lieu d'émergence des filets du triceps brachial et ceux du long supinateur. Aussi le premier de ces deux muscles échappe toujours à la paralysie, tandis que le dernier en est toujours atteint, en même temps que les autres muscles de l'avant-bras animés par le nerf radial. »

Plus loin, l'auteur, indiquant les circonstances dans lesquelles la paralysie radiale se développe ordinairement, insiste sur les particularités suivantes : en général, le sujet est endormi ; il dort d'un sommeil lourd consécutif soit à l'ivresse, soit à une grande fatigue, et comme le plus souvent il est couché sur le côté droit, c'est de ce côté qu'a lieu la compression du nerf et consécutivement la paralysie.

Les considérations anatomiques et physiologiques présentées par M. Panas, et les observations cliniques rapportées dans son mémoire ont profondément modifié l'opinion généralement adoptée sur la nature rhumatismale de cette paralysie, et il est à remarquer qu'aucune contradiction ne s'est manifestée depuis que M. Vulpian, dans une communication faite en 1882, à l'Académie de médecine, s'est rallié à la théorie de la compression. Mais ce serait une illusion de croire que cette doctrine ne compte plus que des partisans. Sans doute, la plupart des médecins acceptent bien aujourd'hui qu'il s'agit de compression dans les cas bien nets, mais que la cause de compression soit moins évidente, la paralysie du nerf radial sera de suite attribuée au rhumatisme ou au froid.

Certains faits, du reste, paraissent tout d'abord conformes à cette interprétation. Telle est, par exemple, une observation de Duchenne de Boulogne, que nous rapportons ici pour ce motif et aussi parce qu'elle renferme des détails sur lesquels nous devons revenir dans un instant.

Observation. — Mme Marshall, blanchisseuse et concierge, âgée de 47 ans, n'a jamais eu de douleurs névralgiques dans les membres, n'a pas été exposée à l'intoxication saturnine, n'a pas eu de coliques ou de constipation. Elle n'est pas sujette à des attaques d'hystérie. Elle habitait depuis trois mois un logement humide, quand, s'étant endormie un soir, assise sur sa chaise, les bras nus et croisés sur la poitrine, elle se réveilla avec un engourdissement des doigts de la main droite ; son poignet tombait sans qu'il lui fût possible de le relever. Les doigts étaient paralysés. Elle n'avait aucune douleur, mais elle éprouvait des

ourmillements et des engourdissements dans les doigts du côté paralysé ; la sensibilité de la peau était diminuée à l'avant-bras et le sens du toucher perdu..... [1]

Duchenne de Boulogne voit là un exemple indiscutable de paralysie *a frigore*. La malade n'appuyait pas la tête sur le bras, elle dormait assise sur une chaise, les bras nus et croisés sur la poitrine, et par conséquent on ne pouvait, d'après Duchenne, incriminer que le froid ou le rhumatisme.

On verra plus loin ce qu'il faut penser de cette interprétation.

A la page suivante du livre de Duchenne, on trouve une autre observation à peu près semblable, quoique moins explicite, et d'autres exemples analogues ont été publiés.

Mais j'ai observé un fait peut-être plus frappant au point de vue de l'absence apparente de toute cause de compression, et c'est du reste la relation de ce cas qui est le point de départ de cette note.

Un homme bien portant, vigoureux, âgé de 36 ans, ni syphilitique, ni saturnin, ni rhumatisant, ni adonné aux boissons, porte sur un crochet un fardeau de 50 kilogrammes environ, à une distance de 1,500 à 1,800 mètres. Cet homme s'est levé à 5 heures du matin ; il est environ 10 heures ; il travaille depuis le commencement de la journée sans ressentir aucune gêne. On est au mois d'août, la température est assez élevée, et pendant le trajet, le sujet n'est exposé à aucune espèce de refroidissement.

A son arrivée et au moment de se débarrasser de son fardeau, cet homme est surpris de ne pouvoir se servir de la main gauche dans laquelle il ressent des fourmillements et de l'engourdissement. Ces derniers symptômes disparaissent complètement, mais la main reste inerte. Il existe une paralysie radiale avec tous les signes classiques, paralysie des extenseurs, du long et du court supinateur, des radiaux et du cubital postérieur. Le sens du tact est légèrement affaibli sur la partie postérieure de l'avant-bras du côté externe. Enfin, on note, au moment de l'examen, douze jours après le début de la paralysie, une diminution de la contractilité faradique dans les muscles paralysés.

Le malade guérit en cinq semaines.

Il n'est pas besoin de faire remarquer combien sont différentes

[1] Duchenne de Boulogne. *De l'Électrisation localisée*, troisième édition, 1872, p. 709.

de celles que l'on observe habituellement les circonstances dans lesquelles s'est développée la paralysie radiale chez notre malade. Pas de sommeil, pas d'ivresse, pas de cause apparente de compression, pas d'exposition au froid ni à l'humidité, non plus qu'à un courant d'air ; *à priori*, il semblerait qu'il s'agit d'une paralysie radiale spontanée, dans l'acception littérale du mot.

On ne peut, en effet, incriminer les bretelles du crochet. Si elles pouvaient déterminer la paralysie par compression du nerf radial, on observerait fréquemment cet accident dans certaines professions et particulièrement dans l'armée, chez les fantassins portant un sac très lourd et pendant un temps parfois fort long.

J'ai, du reste, fait, avec le concours de M. Farabeuf, des recherches sur le cadavre. Nous avons placé dans l'aisselle une longue lame de zinc, de quatre centimètres de largeur, comme s'il s'agissait de la bretelle d'un sac ou d'un crochet, et nous avons ensuite examiné la position relative des nerfs du bras et du bord externe de la lame de zinc. Or, tous les troncs nerveux se trouvent en arrière de la lame de zinc ; le musculo-cutané et le médian se trouvent très près du bord externe de la bretelle et plus arrière, et par conséquent moins exposé à la compression, les nerfs cubital et radial.

Ainsi donc les bretelles ne peuvent pas comprimer le nerf radial, elles ne peuvent même pas comprimer les autres troncs nerveux qui émanent du plexus brachial.

Cependant, j'étais tellement convaincu qu'un ensemble symptomatique aussi net et toujours aussi identique à lui-même que celui de la paralysie radiale ne peut pas être dû tantôt à une cause, tantôt à une autre, que je me mis de nouveau à recueillir les moindres circonstances dans lesquelles s'était développée cette paralysie, recherchant encore une cause de compression qui devait m'avoir échappé dans un premier examen.

C'est alors que, demandant au malade de prendre la position qu'il avait lorsqu'il portait son crochet, je le vis incliner le tronc en avant et croiser les bras sur la poitrine de la manière suivante : la main gauche était placée sur le coude du côté droit, et le bras gauche, au-dessous de la partie moyenne de l'humérus, était saisi par la main droite dont les doigts demi-fléchis formaient une sorte de crochet. Or, si l'on veut bien prendre cette position, on s'aperçoit que les doigts de la main droite exercent facilement une compression véritable sur le bord externe de l'humérus, là précisément où le nerf radial est superficiel, et cette compression est d'autant plus

énergique, que le sujet se raidit davantage, comme c'est le cas pour une personne qui porte un lourd fardeau.

J'ajouterai que l'on arrive facilement, non seulement sur le cadavre, mais encore sur le vivant, comme me l'a montré M. Farabeuf, à sentir, sous la forme d'un cordon, le tronc du nerf radial au voisinage de sa gouttière, sur le bord externe de l'humérus.

Aussi, je n'hésite pas à rattacher à la compression du radial gauche produite par les doigts de la main droite, la paralysie qui s'est développée chez mon malade et qui présentait tous les caractères qu'on retrouve dans les cas vulgaires où la compression du nerf est indiscutable.

C'est l'explication que je propose également pour le cas de Duchenne de Boulogne que j'ai rapporté précédemment et où il est dit expressément que la malade s'était endormie les bras croisés sur la poitrine.

J'ai pensé qu'il y avait utilité à faire connaître ces faits, parce qu'un examen superficiel aurait pu les faire considérer comme s'étant développés sous une influence autre que la compression et comme échappant à la loi de M. Panas.

Or, je ne crois pas qu'il existe d'observations précises ou la paralysie soit en même temps limitée à un seul nerf radial et distribuée à tous les muscles qu'il anime au-dessous du coude, sans que cette paralysie soit due à la compression.

La paralysie saturnine elle-même ne réalise pas cette condition. Elle respecte souvent le long et le court supinateur ou les frappe moins fortement que les extenseurs. Et enfin quand la paralysie saturnine atteint fortement le long supinateur, d'autres muscles, non animés par le radial, sont plus ou moins atrophiés et en particulier les interosseux, les fléchisseurs et le deltoïde ; de telle sorte, qu'il ne s'agit plus seulement d'une paralysie radiale, mais d'une paralysie plus diffuse.

Quant aux paralysies spontanées qui surviennent à la suite des fièvres, ou dans le cours de la tuberculose, lors même qu'elles siègent à l'avant-bras, elles ne présentent pas la topographie exacte de la paralysie radiale par compression, ainsi qu'on peut le voir dans les exemples que j'ai publiés [1] et dans ceux qui l'ont été depuis.

J'en dirai autant des paralysies consécutives à une altération

[1] Joffroy. De la névrite spontanée généralisée ou partielle *Archives de Physiologie*, 1879, p. 172).

peu étendue des méninges de la moelle cervicale. Elles peuvent fort bien se localiser plus spécialement dans le nerf radial, mais pour peu qu'elles frappent un certain nombre de muscles, on voit que les nerfs médian et cubital sont intéressés.

De cette discussion, l'on est en droit, je pense, de tirer la conclusion suivante : c'est qu'à l'avenir on devra regarder comme due à une compression toute paralysie radiale survenant rapidement et frappant tous les muscles animés par le nerf radial au-dessous du coude, avec intégrité de la puissance motrice dans les autres muscles du membre.

II.

Dans l'énumération des symptômes observés chez mon malade, j'ai passé sous silence l'affaiblissement du triceps brachial, me réservant de traiter à part de ce signe insolite. On a dû remarquer en effet, dans une citation précédente que M. Panas, parlant du triceps brachial et du long supinateur, affirme que dans la paralysie radiale, « le premier de ces deux muscles échappe toujours à la paralysie, tandis que le dernier en est toujours atteint, en même temps que les autres muscles de l'avant-bras animés par le nerf radial. »

Je suis entièrement de l'opinion de M. Panas pour la grande majorité des cas et en particulier pour tous ceux où le malade s'est endormi la tête appuyée sur le bras. C'est qu'en effet la tête ne peut s'appuyer sur le bras que dans une étendue fort limitée et ne peut comprimer le nerf radial qu'au-dessous de la branche destinée au vaste interne et à l'anconé, un peu au-dessus de l'origine du filet du long supinateur. J'ai répété cette expérience sur le cadavre et elle n'a laissé aucun doute dans mon esprit : M. Panas, on le sait, était arrivé au même résultat.

Mais si l'on met les bras du cadavre dans la position indiquée par mon malade, c'est-à-dire que la main gauche soit placée sur le coude droit pendant que l'autre main, fléchie en forme de crochet, saisit le bras gauche au-dessous de la partie moyenne, on constate que la pulpe des doigts se place avec la plus grande facilité sur le nerf radial et comprime au sortir de la gouttière, non seulement le tronc principal du nerf, mais encore la branche du vaste interne et de l'anconé, ainsi que le rameau cutané externe.

Mais, on doit remarquer que si le tronc principal du nerf radial est tout à la fois sous-cutané et directement appliqué sur l'hu-

mérus, la branche du vaste interne et le rameau cutané externe sont dans l'épaisseur des fibres musculaires et, de la sorte, protégés contre les agents de compression, ce qui permet de comprendre que la même cause de compression agisse plus efficacement sur le tronc du nerf radial que sur la branche du vaste interne.

Cette disposition anatomique explique l'affaiblissement du triceps brachial signalé dans l'observation que je viens de rapporter, et que l'on constatait de la manière la plus évidente en demandant au malade de maintenir les deux avant-bras étendus sur le bras, pendant que l'on s'efforçait de produire la flexion. Du côté paralysé, on ne constatait qu'une faible résistance.

On arrivait au même résultat en maintenant fléchis les avant-bras sur le bras, pendant que le malade cherchait à produire l'extension.

De sorte que je me crois autorisé à conclure, que dans certains cas de paralysie radiale par compression, le vaste interne peut être paralysé ou affaibli.

Mais le but principal de cette communication, et j'espère l'avoir atteint, était d'apporter de nouveaux arguments en faveur de la théorie de la compression si ingénieusement établie par M. Panas, ou du moins de montrer que certains cas qui semblent *à priori* échapper au mécanisme de la compression, en sont complètement justifiables.

La question, en fin de compte, ne se pose plus comme en 1871, elle est renversée, ce n'est plus la paralysie radiale par compression qui est à prouver, mais la paralysie rhumatismale ou a frigore.

THROMBOSE DE LA VEINE PORTE PAR COMPRESSION DANS LE COURS D'UNE PÉRITONITE TUBERCULEUSE.

Par M. **ACHARD**, interne des hôpitaux.

Les cas de thrombose de la veine porte, sans être absolument rares, ne sont pas cependant d'une telle fréquence que les observations en soient dépourvues d'intérêt. Le fait suivant, observé à l'hospice de Bicêtre, offre un exemple d'oblitération de ce vaisseau, survenue au cours d'une péritonite tuberculeuse aiguë chez un malade atteint d'une cirrhose hépatique qui resta complètement latente.

Dans le cas dont il s'agit, c'est la compression exercée sur la veine par les masses tuberculeuses qui fut la principale cause de la coagulation sanguine.

Observation. — Bion (Jules), 47 ans, employé de commerce, est entré le 18 septembre 1883, à l'infirmerie de Bicêtre, salle Laënnec, n° 11, dans le service de M. Joffroy.

Pas d'antécédents héréditaires.

Le malade raconte avoir fait des excès alcooliques dans sa jeunesse. Pas de syphilis.

De tout temps, le malade dit avoir éprouvé de la gêne respiratoire. Il était facilement essoufflé et raconte même que, dès son enfance, cette dyspnée était assez prononcée pour l'empêcher de courir.

Admis à Bicêtre en juin 1883, et soigné une première fois à l'infirmerie pour bronchite chronique et emphysème, le malade y rentre le 18 septembre 1883 pour de nouveaux accidents dyspnéiques.

La face est cyanosée, les lèvres bleuâtres, les yeux larmoyants ; sur les pommettes et les ailes du nez se dessinent des dilatations vasculaires assez prononcées.

La dypsnée n'est pas très vive, mais elle continue et s'exagère au

moindre effort. Le malade ne ressent aucune douleur dans la poitrine. L'expectoration est claire, mousseuse et abondante.

La sonorité thoracique est un peu exagérée. A l'auscultation, l'on ne trouve que des râles ronflants et sibilants disséminés dans toute la poitrine. Il n'existe aucun signe physique de tuberculose ; le malade n'a jamais eu d'ailleurs d'hémoptysie. Il présente bien aux doigts des deux mains des déformations hippocratiques très accusées, mais ces mêmes parties sont en même temps dans un état de cyanose permaneute, accompagnée d'un refroidissement assez notable ; cette cyanose des extrémités n'a jamais attiré l'attention du malade et paraît exister depuis longtemps.

Toutefois l'examen du cœur ne donne que des résultats négatifs : les bruits cardiaques sont normaux et les battements réguliers. Il n'y a pas d'œdème des membres inférieurs.

Vers le 20 décembre, le malade, qui était jusque-là relativement valide et dont la dyspnée restait assez bien tolérée, se plaint d'avoir le ventre ballonné. Le 23 décembre, il éprouve un malaise général accompagné de nausées. Le 24, la dyspnée est plus marquée, l'anxiété vive ; il y a un hoquet presque continuel.

L'abdomen est distendu et douloureux dans toute son étendue, mais la douleur offre un maximum bien net à la région hépatique qui est sensible à la moindre pression. La percussion démontre que la distension abdominale est due en partie à un météorisme très accusé, en partie à une ascite très peu abondante qui se traduit par une matité occupant les parties déclives et mobile selon les déplacements du malade. La percussion du foie donne une matité d'environ 5 centimètres commençant au niveau du mamelon droit et cessant à deux bons travers de doigt au-dessus du rebord des fausses côtes.

Il n'y a pas d'ictère, pas de vomissements ni de constipation.

Pas d'œdème des membres inférieurs.

L'urine est foncée en couleur. Elle ne contient ni bile, ni albumine, ni sucre.

25 *décembre*. — Le malade est dans un état de prostration très marquée. Le hoquet persiste toujours.

Les jours suivants, l'état général ne subit guère de modifications, mais le hoquet diminue un peu de fréquence et la région hépatique cesse d'être douloureuse à la palpation.

Cette amélioration dura jusqu'au 3 janvier. Alors il se produisit en 24 heures une aggravation très manifeste. A la visite de ce jour, on trouve le ventre très distendu et la percussion montre que l'ascite a augmenté dans des proportions considérables. Le malade, qui avait été examiné la veille et ne présentait encore que peu d'ascite, a actuellement un épanchement abondant. Les veines sous-cutanées se dessinent nettement à la surface de l'abdomen. Les jambes et les malléoles

sont œdématiées. Pas de diarrhée. Il y a un peu de fièvre le soir (38°,9).

6 *janvier*. — L'œdème des membres inférieurs fait des progrès, principalement à la jambe gauche. La langue est sèche. La fièvre est légère et la température rectale ne dépasse pas 38° le matin pour monter à 39° environ le soir.

Il se produit quelques rares vomissements et parfois aussi quelques selles diarrhéïques.

10 *janvier*. — La prostration est très marquée. Incontinence d'urine.

Le malade tombe dans le coma et meurt le 12 janvier.

Autopsie 34 heures après la mort.

La cavité abdominale renferme une quantité de liquide que l'on peut évaluer approximativement à 3 ou 4 litres. Ce liquide, légèrement rosé et assez limpide, devient citrin par le repos en laissant un dépôt rougeâtre qui, examiné au microscope, présente des globules blancs et rouges et des cellules épithéliales.

Le péritoine offre un aspect lavé. Il est criblé de petites granulations blanchâtres qui se retrouvent sur presque toute la surface de l'intestin. Des adhérences étroites existent entre le diaphragme d'une part, le foie et l'estomac d'autre part. Le côlon transverse est également réuni par des fausses membranes au foie et à l'estomac. Le grand épiploon est très notablement épaissi ; il forme une masse volumineuse étalée au devant des intestins et fixée inférieurement à la vessie par des adhérences. L'épaississement de l'épiploon est dû en grande partie à des fausses membranes revêtues de fines granulations et infiltrées de pus en quelques points, notamment auprès de la vessie. C'est au niveau de l'extrémité droite du côlon transverse que les fausses membranes péritonéales acquièrent leur plus grande épaisseur; en ce point, elles forment une masse résistante, mal limitée, épaisse de 1 à 2 centimètres, qui comprime manifestement le tronc de la veine porte. (L'examen histologique de cette masse y fait reconnaître l'existence de granulations tuberculeuses présentant des cellules géantes, mais n'ayant pas subi de dégénérescence caséeuse.)

Au niveau du point comprimé, la veine porte est obstruée par un caillot rougeâtre, décoloré par places, résistant, offrant à sa surface un aspect pseudo-membraneux, adhérant en certains points à la face interne de la veine, et présentant en un mot un ensemble de caractères qui permettent d'affirmer qu'il s'est formé pendant la vie. Les parois veineuses ne paraissent aucunement malades. A sa partie inférieure, le caillot se termine brusquement dans le tronc de la veine porte à 4 centimètres environ au-dessous de la bifurcation, par une extrémité assez irrégulière ; quant aux branches afférentes du système porte, elles sont entièrement libres. En suivant les divisions de la veine porte dans le

foie, on constate que le caillot envoie, dans les branches droite et gauche de la veine, des prolongements qui ne tardent pas à se colorer et prennent nettement le caractère de caillots cruoriques dès qu'ils arrivent aux divisions du deuxième ordre ; on peut ainsi les poursuivre jusqu'à 6 ou 7 centimètres et plus dans les ramifications de petit calibre, où ils se terminent par une extrémité arrondie.

Le foie lui-même présente des altérations notables. Il est atrophié et la diminution du volume peut être estimée approximativement à un tiers. Extérieurement il a l'aspect cirrhotique, caractérisé par une surface grenue et assez finement mamelonnée. Le tissu est dur, résistant et ne se laisse pas déchirer par la pression. La coupe présente une série de petits îlots, faisant aisément saillie et rappelant assez l'aspect mamelonné de la surface.

Ces petits îlots présentent une teinte jaunâtre et sont isolés et entourés par un tissu fibreux grisâtre et translucide ; en leur centre, on distingue généralement l'orifice d'un petit vaisseau.

La vésicule biliaire renferme une bile visqueuse, épaisse, noirâtre. Pas de calculs.

Les autres viscères présentent les particularités suivantes. La rate est volumineuse et couverte à sa surface de fausses membranes qui paraissent d'origine récente ; à la coupe, elle est rouge vineux et ramollie ; pas de granulations tuberculeuses. Les intestins examinés dans toute leur longueur, ne montrent aucune trace d'altérations ; l'on trouve seulement un peu d'injection au niveau du cæcum. Les reins sont congestionnés, mais ne présentent pas d'autre altération à l'œil nu.

Les poumons sont recouverts de fausses membranes disséminées sur leurs faces antérieure et postérieure, principalement à droite ; les fausses membranes sont très épaisses et très adhérentes à la face inférieure du poumon gauche et au sommet du poumon droit.

Le poumon gauche recouvre en partie le péricarde auquel il adhère intimement, et, en ce point, le péricarde pariétal adhère également au péricarde viscéral. Ces adhérences se retrouvent entre le poumon gauche et l'atmosphère cellulleuse qui entoure les gros vaisseaux de la base du cœur. Le poumon droit adhère au péricarde sur une partie de son étendue, mais d'une manière moins intense que le poumon gauche. Les poumons présentent une congestion très vive dans toute leur étendue (splénisation) : on peut même, en certains points, couper de petits fragments du parenchyme qui gagnent le fond de l'eau (broncho-pneumonie). Au sommet du poumon droit, l'on trouve un foyer crétacé très ancien, du volume d'une amande, entouré de foyers de moindres dimensions ; mais nulle part l'on ne trouve de foyer récent, ni de granulations tuberculeuses.

L'aorte présente à son origine quelques plaques athéromateuses dont la principale, large comme une pièce de vingt centimes, est située immédiatement au-dessus de l'orifice de la coronaire postérieure, et ulcérée. Dès qu'on s'éloigne de quelques centimètres de l'orifice aortique, la paroi de l'artère redevient normale.

Il n'y a pas d'insuffisance aortique, ni de rétrécissement ; les valvules sigmoïdes ne présentent pas d'altération et sont restées transparentes ; il y a seulement un peu d'épaississement du nodule d'Arantius. La valvule mitrale est absolument saine. Il n'y a pas de lésion du cœur droit. La branche droite de l'artère pulmonaire est obstruée par un caillot formé *post mortem*. Il n'existe aucune communication entre les ventricules et les oreillettes, et en particulier pas de persistance d'orifice au niveau de l'anneau de Vieussens.

Dans le fait qui précède, le mécanisme de la coagulation est facile à saisir : la masse constituée par les fausses membranes a exercé sur le tronc de la veine porte une compression qui a eu pour effet l'arrêt de la circulation et par suite la formation d'un caillot. Sans doute il faut, dans la pathogénie de cette thrombose, faire une place à l'état général du sujet, mais il n'en est pas moins vrai qu'il existait au niveau de la veine porte une cause toute locale de ralentissement du courant sanguin, un obstacle mécanique qui est venu mettre une entrave définitive à une circulation gênée déjà par le fait de la cirrhose hépatique. En un mot, le mécanisme de cette thrombose est de tous points comparable à celui du phlegmatia alba dolens vulgaire dans laquelle, indépendamment de l'état général, intervient une cause locale quelconque, une gêne mécanique de la circulation veineuse. Et l'analogie peut se poursuivre dans l'expression symptomatique de ces deux variétés de thrombose : comme dans le phlegmatia alba dolens, en effet, l'oblitération de la veine porte a donné lieu à une transsudation séreuse.

Au point de vue clinique, il importe de faire remarquer que le diagnostic de la lésion avait été porté au lit du malade, non pas, il est vrai, avec une entière certitude, mais du moins n'y avait-il eu d'hésitation qu'entre deux alternatives. M. Joffroy avait pensé, en effet, qu'il s'agissait : ou bien d'une oblitération de la veine porte, ou bien d'une péritonite tuberculeuse à évolution rapide, revêtant la forme ascitique. L'autopsie, comme on a pu le voir, a démontré qu'il existait en réalité l'une et l'autre lésion. La brusquerie des accidents, la rapidité avec laquelle s'était développée

l'ascite, faisaient soupçonner une oblitération de la veine porte, et, parmi les autres affections auxquelles on pouvait songer, une poussée aiguë de tuberculose péritonéale pouvait seule donner lieu à ces mêmes phénomènes ainsi qu'au hoquet et à la douleur du début.

TABLE ANALYTIQUE

DES MATIÈRES CONTENUES DANS LE TOME TROISIÈME

(Troisième série. — 1884)

Accommodation. De l' — de perspective. Remarques préliminaires, 455-457. — Perspective plane et perspective sphérique : analogies et différences, 455-457. — De l'image des sphères, 457-461. — Dans la perspective rétinienne, l'image d'une sphère est toujours un cercle, 458-60. — Définition de l' — de perspective, 461-64. — L' — de perspective est cette faculté en vertu de laquelle notre jugement intervient sans cesse pour corriger les modifications exagérées que la production naturelle des images rétiniennes inflige à la forme véritable des objets, 461-62. — Des sensations, de leurs variétés, de leur nature, 462-463. — Des projections géométriques, 463-464. — De l'illusion panoramique, 465-468. — Le panorama est une représentation excellente des objets éloignés, et, en même temps, une représentation mauvaise et ridicule des objets rapprochés. La figuration exacte des objets rapprochés exige un tableau plan, celle des horizons, une toile tournante, ce qui tient à l'— de perspective, 467-68. — De la forme surbaissée du ciel, 468-70. — Interprétation de cette sensation par l' — de perspective, 469-70. — De la grandeur apparente des constellations, 470. — Cette grandeur augmente à mesure qu'on les observe en des points plus rapprochés, 470. — Démonstration de ce fait, 470-475. — De la grandeur de la lune à l'horizon, 475. — En vertu de l' — de perspective, la lune nous paraît de plus en plus grande, suivant qu'elle se présente à nos regards en des points de plus en plus éloignés du zénith, 475-476. — Opinion de Ptolémée, 476-477.

Alcool. De l'influence de l' — sur l'état de l'excitabilité cérébrale. Voy. *Cerveau*.

Ammoniaque. Des nécroses expérimentales de l'intestin produites par l'injection d' —. Voy. *Dysenterie*.

Asphyxie. Des effets vasculaires de l'—. Voy. *Sang*.

Ataxie. De l'hémiatrophie de la langue dans l' —. Voy. *Langue*. — Du nervo-tabes périphérique. Voy. *Nervo-tabes*.

Bacilles. De la recherche des — dans le lupus. Voy. *Lupus*.

Biliaires. Dilatation des voies — dans un cas d'oblitération du canal hépatique. Voy. *Foie*.

Canal de Wirsung. Ligature du — chez le lapin. Voy. *Pancréas*.

Cerveau. Du — moteur, 46-98. — L'électrisation n'agit pas sur la substance grise corticale, mais bien sur les faisceaux blancs sous-jacents, car l'excitation des centres dits moteurs donne encore lieu à des mouvements, alors que la substance corticale a été détruite, 48-49. — Expériences de Franck et de Pitres sur l'anesthésie du gyrus ; le gyrus étant, d'après l'auteur, une zone sensible, il ne faut voir dans l'arrêt des convulsions que provoque l'éthérisation du — qu'un fait d'anesthésie locale, 48-49. — Expérience de l'auteur démontrant que la substance blanche sous-corticale laissée intacte est plus sensible que la surface corticale, 50-51. — Il faut donc admettre que les fibres blanches deviennent de plus en plus excitables à mesure que l'on descend de la surface corticale vers les pédoncules, 51-52. — Si l'on pratique sur un animal la ligature des quatre artères encéphaliques (carotides et vertébrales), le — devient à peu près exsangue ; malgré cela, il est encore facile de déterminer des mouvements très amples par l'électrisation des circonvolutions, 53-54. — Influence des états toxiques sur l'excitabilité du — 55-67. — Le curare, aux premières périodes de son action, laisse persister l'excitabilité du —, 55. — Plus tard, quand la curarisation est complète, les effets de l'électrisation du — varient exactement comme les effets de l'électrisation du bout central du sciatique, 57-58. — La strychnisation n'augmente pas, comme on le dit, la sensibilité et l'excito-motricité bulbo-médullaire ; elle modifie seulement la forme de la réaction, en substituant la convulsion à des contractions plus simples, 59-60. — Dans les diverses périodes de la strychnisation, l'excitabilité du — et l'excitabilité des nerfs périphériques varient dans le même sens, 60-61. — De même, dans la chloralisation, l'excitabilité du — et celle du sciatique se perdent en même temps ; le — incité agit donc bien sur les muscles par l'intermédiaire de la moelle, 62-63. — L'alcool injecté dans les veines ou sous la peau augmente l'excitabilité du —, 64-65. — Après cette première période, l'excitabilité du — et celle du sciatique commencent à diminuer, 65. — Si l'on donne de nouvelles doses d'alcool, le — perd son excitabilité en même temps que le sciatique, 65-66. — Dans les diverses intoxications que l'on vient d'étudier, l'excitabilité du — a varié comme celle du sciatique, c'est-à-dire comme celle d'un nerf périphérique ; nous devons rechercher dans la moelle et le bulbe le point de départ commun de ces divers mouvements, dont l'origine incitatrice est seule différente, 66-67. — Etats pathologiques expérimentaux : paralysie progressive généralisée, 67-70. — Comparaison des mouvements d'origine cérébrale et des mouvements d'origine périphérique, 70-71. — Paralysie cérébrale, coma, 70-73. — Paralysie localisée, 73-75. — De la perte des réflexes dans les lésions cérébrales expérimentales, 76. — Comparaison des signes observés dans les divers états pathologiques expérimentaux et les

divers états pathologiques de l'homme, 80. — Conclusions : Les paralysies des mouvements de relation se font toutes par l'intermédiaire de la moelle, 81. — Les états expérimentaux, 81-97. — Preuves tirées de l'étude des espèces inférieures (expériences de Flourens), 82. — Expériences de Richet, expériences de l'auteur, 83-84. — Chez les animaux inférieurs, tous les mouvements de relation ont le même mécanisme cérébro-médullaire, 84. — Anémie expérimentale de la moelle, 85. — La moelle privée de sang conserve momentanément ses fonctions de voie de passage, mais elle est supprimée en tant qu'organe actif de mouvement ou de sensibilité, 86-88. — Expériences démontrant que les convulsions sont un phénomène médullaire, 88-90. — Sections et destructions de la moelle, 90-97. — Expériences démontrant que les phénomènes choréiques sont d'origine médullaire, 90-92. — Influence de la ligature de la moelle sur la contracture des membres, 92-94. — Influence de la section de la moelle sur les paralysies cérébrales, 94-96. — Conclusions : le — est un appareil périphérique dont les actes, réflexes vont réveiller le fonctionnement des centres bulbo-médullaires, 96-97.

Chorée. Expériences démontrant que les phénomènes choréiques sont d'origine médullaire. Voy. *Cerveau*.

Cirrhose. De la — biliaire canaliculaire et parenchymateuse. Voy. *Foie*.

Cœur. Action du sang asphyxique sur le —. Voy. *Sang*.

Chloralisation. De l'influence de la — sur l'excitabilité du cerveau. Voy. *Cerveau*.

Choléra. Recherches anatomiques et expérimentales sur le — observé en 1883, en Egypte, 381-430. — Lésions du péritoine : transformation muqueuse des cellules endothéliales, enduit visqueux agglutinant les anses intestinales entre elles, 382-383. — Lésions de l'intestin grêle, 383-384. — Lésions macroscopiques : hyperémie de l'intestin (teinte hortensia), tuméfaction des follicules clos isolés, des plaques de Peyer, infiltration œdémateuse des diverses tuniques, 383-384. — Au lieu de la teinte hortensia, l'intestin peut, dans les cas suraigus, offrir une teinte très pâle et blanc grisâtre, et, dans les cas d'une durée plus longue, être recouvert d'une sanie rouge brunâtre rappelant la lavure de chair, 383-384. — Liquide intestinal et selles riziformes, 384-388. — Liquide aqueux, presque incolore, alcalin, tenant en suspension des flocons blanchâtres, d'aspect riziforme. Ces flocons sont constitués en partie par des cellules épithéliales de l'intestin souvent accolées les unes aux autres en forme de doigt de gant (revêtement épithélial des villosités), 384-385. — L'examen de ce liquide ayant été fait très rapidement après la mort, il en résulte que l'opinion de Cohnheim, à savoir que la chute de l'épithélium dans le — n'est qu'un phénomène post mortem, ne saurait désormais être soutenue, 385-386. — Constitution des selles, 386-387. — Description des divers micro-organismes trouvés dans l'intestin, 387-388. — Examen histologique de l'intestin grêle, 388-392. — Desquamation du revêtement épithélial sur toute la hauteur de l'intestin ; infiltration nucléaire du tissu adénoïde de la muqueuse et des villosités ; infiltration nucléaire des follicules isolés et des plaques de Peyer ;

injection vasculaire, 388-389. — La tunique musculeuse est intacte ; du côté de la séreuse, desquamation endothéliale et infiltration nucléaire du tissu conjonctif sous-séreux, 389. — Réactifs employés pour la recherche des micro-organismes dans les coupes de l'intestin : bleu de méthylène, violet de gentiane, fuchsine, résorcine, etc., 390. — Présence de micro-organismes de diverses formes dans les conduits des glandes tubulées, la charpente connective des villosités, le tissu réticulé de la muqueuse et en certains points de la sous-muqueuse, 390. — Dans les cas où la mort est survenue rapidement, l'invasion des parois intestinales par les organismes ne dépasse pas la musculeuse de la muqueuse, 390. — Les organismes ne franchissent jamais la tunique musculeuse et ne pénètrent pas davantage dans les vaisseaux de la sous-muqueuse, 390. — Ces organismes appartiennent aux espèces les plus diverses : micrococcus, bacilles, bactéries, etc., 391. — La forme la plus fréquente est représentée par des bacilles droits de 2 μ de longueur, homogènes, sans spores, 391. — Lésions du jéjunum et de l'iléon, 392. — Lésions de l'estomac et du gros intestin, 392. — Valeur des micro-organismes observés, 393. — Le bacille décrit plus haut ne peut pas être regardé comme la cause spécifique du —, car, dans trois cas foudroyants, il a fait presque défaut, 393-394. — On ne rencontre aucun organisme dans le foie, le rein, la rate, les ganglions mésentériques ; les organismes ne paraissent pas dépasser la tunique musculeuse de l'intestin, 394. — Du rein cholérique, 394-409. — Caractères macroscopiques, 395. — Technique, 395. — Lésions épithéliales des tubes contournés : disparition des stries d'Heidenhain, tuméfaction trouble de Virchow, absence de dégénérescence graisseuse, infiltration hématique, 396-397. — Les noyaux, pour la plupart, sont conservés ; en certains points, cependant, ils ne peuvent être colorés par les réactifs, 397-98. — Lésions des tubes droits, peu accusées ; épithélium presque partout intact, absence de cylindres dans les tubes droits et les tubes contournés, 398. — Lésions du tissu conjonctif intertubulaire : distension des capillaires, exsudat albumineux interstitiel (œdème aigu du rein), 398-399. — Lésions des glomérules : desquamation de l'endothélium, congestion des capillaires, prolifération nucléaire, exsudat intracapsulaire, 399-400. — Lésions des tubes collecteurs : desquamation épithéliale, exsudat albumineux intra-tubulaire, 400-401. — Hyperémie des vaisseaux droits, desquamation épithéliale des tubes de Henle, 401-402. — Lésions des canalicules contournés et des tubes droits, 402-403. — De la nature de la lésion dans le rein cholérique, 404-409. — Opinions émises : Frerichs, Virchow, Rosenstein, Lécorché, Bartels, Meyer, Kelsch, 404-406. — Recherches de Weiggert, de Litten sur la nécrose de coagulation, 406-407. — Les lésions du rein dans le— se rapprochent de ce dernier processus, sans être absolument identiques ; elles sont de nature essentiellement régressive et nécrosique, 407-409. — Lésions du foie : capillaires dilatés, cellules granuleuses, noyaux multiples ou vésiculeux, 409-410. — Les ganglions mésentériques et la rate ne présentent pas de lésions manifestes, 410. — Lésions du sang ; état poisseux, absence de coagulation, 410-411. — Leucocytose, présence dans le sang de petits articles rappelant par leur forme le ferment lactique, 411. — Impossibilité de cultiver ces articles, 411-412. — Acidité du sérum, 412 413. — Essais de transmission du — aux animaux, 413-418. — Méthode expérimentale : injections sous-cutanées ou intra-veineuses, alimentation des animaux avec le liquide des vomissements et des selles, 414-15. — Expériences sur les poules, les pigeons, les cailles : résultats négatifs, 415-416. — Expériences sur les souris, les cobayes,

les lapins, 416-18. — Résultats négatifs. Expériences sur des singes et des porcs : mêmes résultats, 416-418. — Culture de divers microbes, inoculations, insuccès, 418. — Relation de quelques autopsies, 418-27.

Circulation. Influence du sang asphyxique sur l'appareil nerveux de la —. Balancement entre la — cutanée et la — intestinale. Voy. *Sang.*

Convulsions. Les — sont un phénomène d'origine médullaire. Voy. *Cerveau.*

Curarisation. Influence de la — sur l'excitabilité du cerveau. Voy. *Cerveau.*

Dysenterie. Etude anatomo-pathologique de la — et recherches sur les nécroses expérimentales de la muqueuse intestinale, 186-229. — Etude de la — chez l'homme, 186-206. — Les eschares de la — relèvent, soit d'une nécrose sèche, soit d'une gangrène humide, 187-188. — Nécrose sèche : description de l'ulcération, 189-196. — Zone superficielle, granuleuse, avec petits foyers vitreux, 189-190. — Zone moyenne : lésions des glandes, des vaisseaux, des muscles, 190-191. — Lésions du tissu conjonctif : infiltration nucléaire, transformation vitreuse des parois vasculaires, thrombose des vaisseaux, nécrose des follicules et des ganglions nerveux, 191-192. — Zone externe : lésions de la muqueuse entourant la partie nécrosée, lésions de la sous-muqueuse, 192-196. — Œdème de la sous-muqueuse, infiltration de cette couche par des cellules, dépourvues de noyaux, réfractaires au carmin, granuleuses, 193-194. — La nécrose dans la — est évidemment le caractère primitif et essentiel de l'agent toxique, 194-195. — L'inflammation représente le premier degré de l'action du poison caustique, la nécrose en constitue le plus haut degré, 195. — Gangrène humide : examen histologique, 196-201. — Zone centrale de désintégration complète, 197. — Zone moyenne sphacélée, mais dont les éléments sont encore reconnaissables, 197. — Zone externe, d'hyperémie et d'œdème, 198-199. — Modes de terminaison de la lésion primitive : cicatrisation des ulcères, 199. — Marche envahissante des ulcères, 199-200. — Association des deux modes de nécrose, 200-201. — Lésions secondaires et diffuses : catarrhe, 201-202. — Exsudation diphtéroïde : à la surface de la muqueuse, à la surface de l'ulcère, 203-204. — Œdème, 205. — Phlegmon diffus, 205-206. — Etude expérimentale de l'entérite produite par l'action de l'ammoniaque caustique, 206-227. — Expérience 1re : examen histologique, 207-209. — Expérience 2e : examen histologique, 209-216. — Catarrhe avec ou sans érosions superficielles, 210-211. — Membrane diphtéroïde, 211-213. — Plis œdémateux de la muqueuse, 213-216. — Expérience 3e : examen histologique, 216-227. — Membranes diphtéroïdes, 217-219. — Gangrène, 219-221. — Comparaison de ces faits avec les résultats obtenus par Weigert par la cautérisation ammoniacale de la muqueuse laryngée, 221. — Conditions expérimentales de la diphtérie, 222-225. — Afflux de lymphe riche en leucocytes dans un tissu où les éléments cellulaires peuvent être retenus et s'accumuler, nécrose du tissu dans lequel le réticulum prend naissance, persistance au-dessous de la membrane nécrosée d'un réseau vasculaire vivant, 222-224. — Conditions expérimentales de la gangrène : mêmes conditions que pour la diphtérie, mais action plus profonde du caustique avec destruction de la couche vasculaire sous-muqueuse et présence des germes bactéridiens spéciaux de la fermentation gangreneuse,

224-225. — Théorie de la nécrose de coagulation de Weigert, 225. — Réserves à faire au sujet de cette théorie, 226-227. — Conclusions : analogies et différences entre les lésions de la — et celles produites par les injections d'ammoniaque, 227-229.

Eléidine. De l' — et de la répartition de cette substance dans la peau, la muqueuse buccale et la muqueuse œsophagienne des vertébrés, 125-140. — Travaux de Waldeyer et d'Unna, 125-127. — Méthode de Ranvier pour la recherche de l' — 127-129. — De l' — du stratum granulosum et du stratum lucidum, 129-130. — De l' — dans l'épiderme du repli sus-unguéal, 130. — De l' — dans le poil à bulbe plein, 130. — De l' — dans le poil à bulbe creux, 130-132. — Dans les poils à bulbe creux et à moelle centrale, l' — existe dans les cellules formatives de la couche de Henle et de la couche de Huxley ; de plus, les cellules épithéliales formatives de l'écorce du poil et de son épidermicule ne contiennent d' — à aucun des stades de leur évolution, tandis que les cellules qui forment la cuticule de la gaine épithéliale interne en renferment, 131. — Dans les poils à bulbe creux, qui ne possèdent pas de canal médullaire, mais seulement une écorce et un épidermicule, l' — concourt à la kératinisation de la gaine épithéliale interne, 131-132. — De l' — dans les petits poils tactiles du groin du cochon, 131-132. — De l' — dans le sabot du mouton, 132-133. — De l' — dans le sabot du bœuf et du cheval, 133. — Mêmes dispositions : présence d'une grande quantité d' — dans la matrice de l'épiderme, absence d' — dans la matrice de l'ongle, 133. — Chez l'embryon, l'épiderme qui recouvre l'ongle est formé de plusieurs couches de cellules molles, extrêmement riches en glycogène et qui contiennent en outre de grosses gouttes d' — 133. — Chez le rat et le cochon d'Inde, les muqueuses buccale, linguale et œsophagienne renferment de l' — 134. — Chez l'homme et chez le chien, l' — existe seulement dans la muqueuse linguale, au niveau de certaines papilles, 134. — Chez le cochon d'Inde, l' — existe sur toute la hauteur de la muqueuse œsophagienne, 135. — Chez le rat, la séparation entre les muqueuses œsophagienne et gastrique se fait dans l'estomac même ; au point de séparation existe un bourrelet d'épithélium pavimenteux dont les cellules renferment de l' — 135. — Parmi les différentes papilles que l'on trouve à la surface de la langue du rat, on ne trouve d' — que dans les papilles dentées, 135-136. — Il n'existe pas d' — dans les papilles dentées de la langue du chat, 136. — L' — est très abondante dans les papilles cratériformes de la langue de l'homme, 136. — Elle ne se rencontre pas chez les oiseaux, chez les chéloniens, chez les reptiles, les sauriens et les batraciens, 136-137. — Dans les épithéliomes et les hypertrophies papillaires, le stratum granulosum est très épaissi et renferme beaucoup d' — 137. — Au niveau des pustules de variole en suppuration, l'éléidine fait défaut ; ce qui permet d'établir que, toutes les fois que dans un état pathologique inflammatoire ou autre, le processus de la kératinisation ne s'effectue pas, il ne se fait plus d'—, 137. — L' — existe dans les globes épidermiques des épithéliomes pavimenteux cornés ; elle fait défaut dans les épithéliomes muqueux, 138. — De la présence de l' — dans les lobules de l'acné varioliforme, 139-140.

Epithéliome. De l'éléidine dans les — pavimenteux, muqueux et cornés. Voy. *Eléidine*.

Excitabilité cérébrale. De l'influence du chloral, du curare, de la strychnine, de l'alcool sur l' —. Voy. *Cerveau.*

Foie. Des lésions du — dans le choléra. Voy. *Choléra.*
Deux cas d'atrophie du lobe gauche du — d'origine biliaire pouvant servir à l'histoire des communications pathologiqnes entre les veines portes et les veines sus-hépatiques, 344-367, 444-454. — Observation 1re, 347-353. — Examen histologique, 348-352. — Il s'agit dans ce cas d'une variété de cirrhose d'origine biliaire limitée absolument aux canaux portes, dans leur capsule de Glisson, 352. — Observation 2e, 353-356. — Examen histologique, 356-360. — Comparaison des deux observations, 360-62. — Identité des lésions des canaux portes biliaires (dilatation et hypertrophie), 361. — Le second cas appartient aux cirrhoses biliaires à la fois canaliculaires et parenchymateuses totales avec prédominance toutefois de cirrhose canaliculaire dans le lobe gauche, 363-364. — Comment s'établit le courant sanguin dans les lobes fibreux où le parenchyme a disparu, 444. — Dans les deux faits, on constate : la disparition du parenchyme trabéculaire et des capillaires sanguins, la perméabilité constante du système veineux porte, la perméabilité du système de l'artère hépatique, la perméabilité des grosses veines sus-hépatiques, 444-446. — Dispositions anatomiques normales : les gros canaux veineux sus-hépatiques reçoivent des expansions fibreuses de la gaine de Glisson, qui renferment une branche artérielle, une branche veineuse et un canalicule biliaire terminal, 447. — Cet appareil nourricier prend de grandes proportions sur les troncs veineux sus-hépatiques de gros calibre, 448. — Les branches veineuses de cet appareil nourricier ne vont pas se jeter dans les veines sus-hépatiques qui les supportent, 449. — Le système artérioso-veineux nutritif des grosses veines sus-hépatiques forme tout autour de ces dernières une série de voies de circulation facile entre l'artère hépatique et les veines efférentes du foie, voies autrement larges que celles que représente le réseau capillaire intra-lobulaire, 450. — Le sang de la veine porte, n'ayant plus d'écoulement par les capillaires intra-lobulaires, dilate ce rameau veineux de la veine sus-hépatique et va se jeter dans les vaisseaux efférents du —, 451. — Quant au sang de l'artère hépatique, il va se jeter dans les gros canaux efférents du —, et par l'intermédiaire des veines satellites particulières, dans les veines sus-hépatiques, 452. — Pour que ces circulations s'établissent, il faut que les grosses veines sus-hépatiques soient libres, ce qui existait dans le cas actuel. Dans la cirrhose, au contraire, le système sus-hépatique est farci de thromboses oblitérantes, et cette oblitération du système sus-hépatique est la cause de l'ascite, 453-454.

Globules sanguins. Nouvel appareil servant à compter exactement les —, 269-286. — Erreurs dues à l'emploi de l'appareil de Malassez, 269-70. — Erreurs dues à l'emploi de l'appareil de Zeiss-Abbé, 270-71. — Difficultés pour construire exactement ce dernier appareil, 271-72. — Erreurs dépendant : de l'inégale répartition des globules dans la préparation et de la numération proprement dite, 273-274. — Appareil de l'auteur : mode de construction de l'appareil destiné à recevoir le mélange sanguin, 274-278. — Sérum artificiel et mélange sanguin, 278-279. — Chambre micro-photographique de l'auteur pour compter les globules, 279-281. — Mise au point et éclairage : détails techniques, 280-281. — Réglage du grossissement, 281-282. — Appareil pour produire la piqûre destinée à fournir le sang, 283-285.

Kystique (*Maladie*) Anatomie pathologique de la — des mamelles. Voy. *Mamelle.*

Hématimètre. Sur un nouvel —. Voy. *Globules sanguins.*

Hypoglosse. Atrophie du noyau de l' —. Voy. *Langue.*

Intestin. Lésions de l' — dans le choléra. Voy. *Choléra.*

Langue. De l'éléidine dans les papilles de la —. Voy. *Eléidine.*
Note sur un cas d'hémiatrophie de la — survenue dans le cours d'un tabes dorsal. Observation clinique. Autopsie. Examen du bulbe, de la moelle, de la langue, de l'hypoglosse, du sympathique cervical, 367-374. — Atrophie du noyau principal de l'hypoglosse, dégénérescence partielle du nerf du même nom, atrophie de la moitié correspondante de la —, 371-374. — L'hémiatrophie de la — est sous la dépendance de l'atrophie cellulaire du noyau de l'hypoglosse, de même que, dans l'atrophie musculaire progressive, la lésion des muscles est sous la dépendance de l'atrophie cellulaire des cornes antérieures de la moelle, 372-373. — L'hémiatrophie de la — paraît être un symptôme de la période moyenne du tabes.

Lupus. Recherches expérimentales et histologiques sur la nature du —, 325-345. — Opinions diverses sur la nature du —, 325. — Questions à résoudre : 1° Le lupus inoculé peut-il donner une infection générale ? 2° Le lupus renferme-t-il des bacilles ? 326-A. — Inoculations intra-péritonéales de — tuberculeux chez 14 cobayes, 327-332. — Résultats : cinq fois, tuberculose généralisée, 332-B. — Inoculations de — érythémateux, 333. — Résultats : sur trois expériences, une seule fois tuberculose, 334. — Inoculation sous-cutanée d'un cochon de lait avec du — tuberculeux. Résultat négatif, 335. — Inoculations de — tuberculeux dans la chambre antérieure de l'œil de 4 lapins, 335. — Un seul résultat positif, 340. — Dans tous les cas positifs, la recherche des bacilles a été faite fructueusement, 340. — Examen histologique. Recherche des bacilles, 339-343. — Pas de bacilles, excepté dans un seul cas, 342. — Si donc le — est une tuberculose locale, c'est en tout cas une tuberculose atténuée et qui renferme l'organisme inférieur de la tuberculose sous une forme encore inconnue, 343.

Lymphangite. Des microbes dans la — suppurative superficielle. Voy. *Phlegmon.*

Mamelle. Anatomie pathologique de la maladie kystique des —, 98-112. — Caractères essentiels de l'affection : dissémination des kystes dans toute la — ; bilatéralité de la lésion, 98-99. — La — est criblée de kystes de grandes et petites dimensions ; mais dans l'intervalle de ces kystes, elle a conservé son apparence normale, 100. — Le contenu des kystes est un liquide un peu visqueux, brunâtre, avec des reflets verts et chargé de globules huileux, 100. — Les petits kystes, pour la plupart, renferment de la substance athéromateuse et laissent sourdre à la pression des filaments vermiformes analogues à ceux

des tannes cutanées, 101. — Les kystes sont plus abondants à la périphérie qu'au centre et rangés dans un certain ordre quant à leurs dimensions, 101. — La production morbide ne constitue pas une tumeur, mais bien une infiltration, 101-102. — Description de la partie de la — dépourvue de kystes, 103-104. — Le tissu de la —, dans l'intervalle des kystes, est normal ; l'anomalie, s'il en existe, ne consiste que dans la coexistence, sur une seule et même —, de caractères qu'on n'observe point ensemble dans l'un ou l'autre des états physiologiques de la glande, 104. — En beaucoup de points, les culs-de-sac glandulaires ont l'apparence de l'état fœtal, 105. — En beaucoup de points, ils sont dilatés et comblés par un épithélium polyédrique, 105. — Le développement de l'épithélium acineux est le point de départ très fréquent de formations kystiques à contenu granulo-graisseux, 105-106. — Aspect de la glande redevenue inactive, 105. — Étude de la région péri-mamelonnaire ou kystique, 105-112. — Mode de formation des kystes aux dépens des cavités glandulaires : cellules métatypiques, vestiges des anciens culs-de-sac acineux, etc., 107. — Les kystes de grand volume semblent être le résultat d'une sécrétion séreuse ou muqueuse, 108. — La plupart des kystes paraissent se former aux dépens d'un lobule tout entier par la fusion et le développement en surface de ses acini, 108-109. — Lésions des canaux galactophores : épithélium et paroi, 199. — Qu'il s'agisse de la portion sécrétante ou de la portion excrétante de la glande, on retrouve partout le même caractère d'irritation fonctionnelle, 109. — Intégrité des ganglions, 110. — Altérations légères du tissu interstitiel, 110-111. — Analogies et différences de la maladie kystique et des épithéliomes dits intra-canaliculaires, 111. — Le pronostic de l'affection paraît bénin, et la dénomination anatomique qui lui convient est celle d'épithéliome kystique intra-acineux, 111-112.

Microbes. Voyez *Choléra, Phlegmon, Lymphangite, Lupus*.

Moelle épinière. Recherches anatomo-cliniques sur les scléroses bilatérales de la —, consécutives à des lésions unilatérales du cerveau, 142-184. — Observations, 144-164. — Les lésions cérébrales, sauf dans deux observations, étaient toujours unilatérales et intéressaient les régions motrices de l'écorce ou des masses centrales, 165. — Les lésions relevaient, soit de l'hémorragie, soit du ramollissement, 165-166.—La dégénérescence était unilatérale dans les pédoncules, la protubérance et les pyramides antérieures ; elle ne commençait à devenir bilatérale qu'au-dessous de l'entrecroisement des pyramides, 166. — Dans les dix observations, les deux cordons latéraux étaient le siège d'une sclérose systématique occupant du haut en bas de la — l'aire des faisceaux pyramidaux, 167. — Limites variables de cette sclérose relativement aux autres faisceaux de la — et aux cornes antérieures, 167. — Lésions légères des cordons de Tiérek, 168-169. — Hypothèses pour expliquer ces faits, 170-175. — L'hypothèse la plus sérieuse est la suivante, qui repose sur les travaux récents de Flechsig : les fibres d'une pyramide passent en partie dans le cordon latéral du côté correspondant, en partie dans le cordon latéral du côté opposé et chez les sujets dont les fibres pyramidales sont entrecroisées ; d'après ce mode, les dégénérations secondaires provenant d'une lésion unilatérale du cerveau occuperont symétriquement dans la moelle les deux cordons latéraux, 175. — Les signes cliniques de cette sclérose bilatérale de la — sont du côté opposé à l'hémiplégie : la diminution de la force musculaire, l'exagération du réflexe

rotulien, la trépidation épileptoïde du pied, la contracture secondaire, certains troubles de l'équilibration et de la marche, 175-181. — Cependant, l'exagération bilatérale du réflexe rotulien et la contracture bilatérale des membres inférieurs peuvent exister dans des cas où la sclérose secondaire est exactement unilatérale et peuvent au contraire ne pas se montrer dans des cas où la sclérose secondaire occupe les deux cordons latéraux, 179-180. — Conclusions, 183 184. Voy. *nerveux* (système), *Ataxie*, *Myélite*, *Cerveau*, etc.

Myélite. Note sur un cas de — transverse, 114-123. — Observation clinique, 114-118. — Examen histologique, 118-121. — Réflexions, 121-123.

Nécrose. Des — expérimentales de l'intestin produites par l'injection d'ammoniaque. Voyez *Dysenterie*.

Nerveux (Système). Notes sur les modifications du — chez un amputé, 430-442. — Examen histologique de névromes du cubital, du médian et du radial : abondance des tubes nerveux, relations entre les tubes nerveux des nerfs et ceux des névromes, 431-433. — Examen des nerfs, 433-436. — Atrophie et régénération, 435-436. — Examen des racines rachidiennes : atrophie, 436-438. — Examen de la moelle : substance blanche, sauf dans le cordon postérieur, plus développée du côté amputé, 438-439. — Atrophie des cellules des cornes antérieures, 440-442.

Nervo-tabes périphérique (Ataxie locomotrice par névrites périphériques, avec intégrité absolue des racines postérieures, des ganglions spinaux et de la moelle épinière), 231-268. — Observation I : examen histologique, 233-238. — Observation II : examen histologique, 238-247. — Névrite parenchymateuse des nerfs cutanés et des nerfs musculaires, intégrité des racines postérieures, des ganglions rachidiens et de la moelle, 244-247. — Expériences de Van Deen sur les racines postérieures, de Claude Bernard sur les racines et les faisceaux postérieurs, 248-249. — Les troubles moteurs des ataxiques sont en rapport direct avec les troubles de sensibilité, c'est-à-dire plus l'anesthésie est complète, plus l'incoordination est grande, 249-250. — Expériences de Vierordt, de Heyd, de Rosenthal, 251. — Opinion de Vulpian à cet égard, 251-252. — Symptômes cliniques : douleurs, anesthésies, parésie motrice, diminution de la contractilité faradique, abolition des réflexes tendineux, absence de troubles de la nutrition cutanée, absence de phénomènes du côté des sphincters, intégrité de la vision et absence de myosis, 253-254. — Rapidité de l'évolution : ce signe n'est pas de très grande valeur, car il peut se rencontrer dans le tabes médullaire, 254-255. — La diminution de la contractilité faradique, l'atrophie musculaire et l'absence de phénomènes oculo-pupillaires sont des symptômes plus importants, 255-256. — Les altérations anatomiques sont d'ordre périphérique, puisque les ganglions spinaux et les cornes antérieures de la moelle étaient sains, 256-257. — Il s'agit d'une névrite parenchymateuse portant surtout sur les nerfs cutanés, 257. — Il est à remarquer que les lésions n'intéressaient que les nerfs des membres inférieurs, 257. — La cause de cette névrite parenchymateuse ascendante est inconnue, 258-259. — Marche rapide de l'affection, 261. — Névrite musculaire et anesthésie musculaire; leur signification dans la pathogénie ; de l'incoordination tabétique, 261-263. — Expériences de Tschiriew sur le sens

musculaire et les réflexes tendineux, 264-265. — Diagnostic du tabes médullaire et du nervo-tabes périphérique à peu près impossible. Conclusions, 265-266.

Névrite parenchymateuse. De la — des nerfs cutanés et musculaires dans le nervo-tabes périphérique. Voy. *Nervo-tabes.*

Œsophagienne (*Muqueuse*). De la présence de l'éléidine dans la — des vertébrés. Voy. *Éléidine.*

Ongle. De la présence de l'éléidine dans les différentes parties de l'—. Voy. *Éléidine.*

Pancréas. Contribution à l'étude du — du lapin. Lésions provoquées par la ligature du canal de Wirsung, 287-317. — Du — à l'état normal. Anatomie descriptive, 287-290. — Lobe mésentérique, lobe splénique ; rapports du — avec les organes environnants, 288. — Description du canal de Wirsung, 289-290. — Branches splénique et mésentérique, 290. — Structure, 290. — Cellules sécrétantes du — . Autodigestion, 291-293. — Chaque cellule comprend deux parties : une, claire, transparente et homogène, située à la partie externe ; l'autre, granuleuse et opaque, située en dedans, 291. — A la limite des deux zones se trouve le noyau. Variations de ces deux zones suivant les phases de la digestion (expériences d'Heidenhain), 291. — Disparition des cellules sécrétantes au contact de l'eau, de l'alcool au tiers, etc. Conservation de ces cellules par la liqueur de Müller et l'acide osmique. Autodigestion probable du fait du suc pancréatique, 292-293. — De l'acinus, 293. — Dans l'acinus, les cellules pancréatiques sont disposées sur une seule couche circulaire autour du canal central. Forme allongée de l'acinus, d'où formes différentes du canalicule suivant le hasard de la coupe, 293. — Forme pyramidale des cellules, dont la base repose sur la paroi du canalicule. Jamais de double rangée cellulaire, ni de croissants de Gianuzzi, 294. — Structure des canalicules, 294. — Tunique conjonctive et tunique épithéliale : disposition circulaire des fibres conjonctives, forme différente de l'épithélium suivant la hauteur du canalicule. Endothélium des fins ramuscules, 294-295. — Existence de canalicules inter-cellulaires démontrée par les injections au bleu de Prusse, 295. — Les canalicules intercellulaires, sur les préparations fraîches, paraissent s'arrêter au niveau de la zone granuleuse de la cellule, 296. — Cellules centro-acineuses. L'endothélium des canalicules excréteurs s'étend jusqu'aux premières cellules sécrétoires de l'acinus, 296-297. — Tissu conjonctif et autres éléments, amas cellulaires du lobe splénique. Topographie du lobule, 298-299. — Ligature du canal de Wirsung. Lésions qu'elle détermine, 299. — Manuel opératoire ; précautions antiseptiques, 300-301. — Absence d'albuminurie et de glycosurie, 300-302. — Relation des expériences, 301-310. — La ligature du canal de Wirsung détermine dans le — du lapin une série de modifications qui aboutissent à la destruction de la glande par transformation fibreuse, 310. — Lésions des conduits : dilatation précoce des plus fins ramuscules excréteurs et desquamation épithéliale, puis prolifération épithéliale et formation de cylindres colloïdes intra-canaliculaires, 310-311. — Lésions des cellules glandulaires : protoplasma transparent, gonflement et multiplication du noyau, parfois rupture de la cellule, puis remplacement de

la cellule différenciée par la cellule embryonnaire, et transformation de tous les éléments de la glande en tissu fibreux, 311-312. — Lésions du tissu conjonctif : œdème inflammatoire, prolifération nucléaire, puis conjonctive, en dernier lieu, transformation adipeuse, 312-313.—Lésions des vaisseaux, 313. — Dilatation des veines, endopériartérite, 313.—Pathogénie : la sclérose doit-elle être mise sur le compte de la ligature, de germes virulents venant du dehors, ou de ferments glandulaires ? 315-316. — Conclusions : chez le lapin, la ligature du canal de Wirsung détermine dans le pancréas des lésions multiples, dilatation générale des conduits, troubles d'évolution de l'épithélium glandulaire, prolifération conjonctive, qui aboutissent à la disparition de l'organe par transformation fibreuse, 316.

Paralysie radiale. Note sur la —. Théorie de la compression, 478-484. — Mémoire de M. Panas de 1871, 478-479.—Observation de Duchenne, 479-480.— Observation de l'auteur, 480. — Recherches anatomiques, 481. — Des paralysies radiales de causes différentes, 482. — On doit regarder comme due à la compression toute paralysie radiale survenant rapidement et frappant tous les muscles animés par le radial au-dessous du coude, avec intégrité de la puissance motrice dans les autres muscles du membre, 483. — D'après M. Panas, dans la — par compression, le triceps brachial resterait intact, 483. — Dans certains cas, cependant, comme dans l'observation actuelle, le vaste interne peut être paralysé, 484.

Péritonite tuberculeuse. Thrombose de la veine porte par compression dans le cours d'une —, 484-490. — Observation clinique. Autopsie. Compression de la veine porte par les fausses membranes péritonéales. Obstruction de la veine par un caillot ancien. Cirrhose hépatique, 488-489. — Réflexion, 489-490.

Perspective. De l'accommodation de —. Voy. *Accommodation.*

Phlegmon. Note sur les microbes du — cutané et sur leur siège, 317-325. — Examen du pus : technique, 317-318. — Dispositions variées des micrococci, 318-319. — Dans le pus examiné au moment de la première ouverture d'un abcès, on trouve toujours des bactéries, 319. — Présence des microbes sur les coupes de peau, dans les globules blancs des vaisseaux, dans l'exsudat inflammatoire, dans les cellules lymphatiques migratrices, dans les cellules fixes tuméfiées du tissu conjonctif envahi, 319-320. — Phlegmon profond, micrococci dans les coagulations fibrineuses des vaisseaux, dans le tissu cellulo-adipeux, avant qu'il présente aucune trace d'inflammation, dans les cellules fixes tuméfiées, 320-321. — Différences entre les micro-organismes et les granules de nucléine, résultant de la désintégration des noyaux cellulaires, 322. — Lymphangite suppurative superficielle, 323. — Siège différent des organismes qu'on trouve surtout dans les couches superficielles de la peau, dans le réseau papillaire, entre les fibrilles de la papille et les faisceaux de la surface du derme, 323.

Poils. De la présence de l'éléidine dans les — des vertébrés. Voy. *Éléidine.*

Radiale (*Paralysie*). Voy. *Paralysie.*

Rein. Le — chlolérique. Voy. *Choléra*.

Respiration. Influence du sang asphyxique sur la — . Voy. *Sang*.

Sang. Influence du — asphyxique sur l'appareil nerveux de la circulation, 1-45. — Introduction : le — insuffisamment hématosé constitue un excitant puissant des centres nerveux et par conséquent des nerfs centrifuges (moteurs, vaso-moteurs, sudoripares, glandulaires). Méthode déduite de ce fait, 1-2. — Historique, 2-6. — Action excitante du — asphyxique : expériences de Brown-Séquard et de Luchsinger, 2-3. — Influence du défaut d'oxygène, 3-5. — Brown-Séquard, Traube et Thiry avaient admis que l'accumulation de l'acide carbonique dans le — produit les convulsions asphyxiques; mais, aujourd'hui, c'est dans le défaut d'oxygène que l'on doit voir le point de départ de ces convulsions (Regnault et Reiset, Pflüger, Cl. Bernard, P. Bert), 4-5. — Action du — asphyxique sur la circulation et la respiration, 5-6. — Lorsque la proportion d'oxygène augmente considérablement dans le — , il y a apnée (Rosenthal) ; lorsque cette proportion diminue, il y a dyspnée, 5. — Action sur le cœur et les vaisseaux, 6-12. — La question de l'influence du — asphyxique sur la circulation comprend deux points : l'étude des centres vaso-moteurs médullaires et l'étude des variations de la pression sanguine correspondant aux divers états respiratoires, 7. — Expériences de Brown-Séquard, de Schiff, Bezold, Thiry, Traube, Kowalewsky et Adamuk, 7. — Expériences de Schiff, Golz et Vulpian qui démontrent l'existence de centres vaso-moteurs médullaires, 7-8. — Expériences de Luchsinger démontrant que le — asphyxique excite les centres vaso-moteurs encéphalo-rachidiens, et que l'effet se traduit généralement par une élévation de la pression sanguine, 8.—Travaux se rapportant à l'action du—asphyxique : Traube et Schiff, Kuhn, Funke et Latschenberger, Cyon, Kowalewsky et Zuntz, 9. — On admettait d'une façon générale que le — asphyxique élève la pression sanguine ; quelques physiologistes, cependant, entre autres Goltstein, avaient observé une diminution de pression, 9. — Travaux de Heidenhain et Grutzner, d'Asp et Loven, de Zuntz, 10-11. — Effets différents produits par l'asphyxie sur le système vasculaire de l'intestin et sur celui de la peau, 11-12. — Action du — asphyxique sur le cœur, 12-20. — Deux phases : une ataxique, l'autre paralytique. La première reconnaît comme causes l'élément mécanique et l'action directe du sang noir, la seconde est le résultat de l'action prépondérante du sang noir sur les instruments nerveux du cœur et sur le cœur lui-même, 12-13. — Si le cœur se ralentit et s'arrête, c'est que l'appareil modérateur est fortement excité, 13. — La nature active de ces phénomènes cardiaques doit être attribuée à une excitation du vague, et non à une paralysie véritable, 14. — Expériences des auteurs démontrant que dans les conditions ordinaires et dans le plus grand nombre des cas, l'intégrité des vagues retarde le moment de la mort, 14. — Expériences démontrant que le système accélérateur cardiaque, dans l'asphyxie, est mis en action tout aussi bien et aussi énergiquement que le système modérateur, 15-16. — L'accélération cardiaque immédiatement après la section des vagues est telle qu'il est parfois difficile que l'excitation asphyxique lui ajoute quelque chose ; il faut, pour bien voir le phénomène en question, s'éloigner du moment de la section des vagues. Expériences démontrant cette proposition, 17-18. — Dans l'asphyxie, l'avantage reste au système modérateur, puisque le cœur se ralentit et tombe en syncope, 18. — Le ralentissement ultime, avec battements amples, qui conduit à la syncope mor-

telle, dans le cas où les vagues ont été sectionnés, doit être rapporté à la suppression de l'excitation des accélérateurs cardiaques ou à l'action de l'asphyxie sur le cœur lui-même, 19. — Résumé des expériences et conclusions, 19-20. — Action du — asphyxique sur les vaisseaux, 20. — Mode de production le plus convenable de l'asphyxie : dépression sous courant d'air, 20-21. — Modification asphyxique observé sur les vaisseaux de l'oreille chez le lapin soumis à la dépression sous courant d'air, 21-23. — Dilatation brusque de l'artère auriculaire au moment où la pression atteint la valeur de 42 à 40 centigrammes de mercure, 22.—Explication du fait, expériences de Bert, de Frenkel et Geppert, démontrant que le — commence à s'altérer sous une pression de 40 centimètres, 23. — Conclusion : le — noir provoque une dilatation très considérable des vaisseaux de l'oreille, 23. — Modification asphyxique par suppression de la respiration artificielle observée sur l'oreille du lapin. Mêmes résultats, dilatation artérielle due à l'excitation des vaso-dilatateurs, 24. — Action du — asphyxique sur la circulation bucco-faciale. L'asphyxie dilate les vaisseaux bucco-labiaux, comme elle dilate ceux de l'oreille. Expériences démontrant ce fait, 25-27.—Cette dilatation est due à l'excitation des centres vaso-dilatateurs bulbo-médullaires mis en activité par le sang noir, 27-29. — Cette action des centres médullaires domine certainement (et exclue probablement) l'action des centres ganglionnaires périphériques, 28-29.— Action de l'asphyxie sur les vaisseaux cutanés des membres, 29-30.—Mêmes résultats, 30. — Action de l'asphyxie sur les vaisseaux des viscères : intestin, rate, rein, utérus, foie, 30-36. — Pendant l'asphyxie, la modification circulatoire du côté de l'intestin est inverse de celle de la peau, 30-32. — Il en est de même pour la rate, le rein, l'utérus, 33-35. — Il convient d'être moins affirmatif pour le foie, 35-36. — Explication des effets vasculaires de l'asphyxie, 36-38. — Pour le cœur et la peau, les vaso-dilatateurs l'emportent sur les vaso-constricteurs ; c'est le contraire qui se produit pour les viscères abdominaux, 37-38. — Balancement entre la circulation cutanée et la circulation intestinale par influence nerveuse, par voie réflexe, 39-43. — Intervention du nerf dépresseur de Cyon : expériences démontrant que l'excitation du dépresseur produit la dilatation vasculaire, 41-42. — Conclusions : le sang asphyxique est un excitant qui s'adresse à tous les tissus, par ordre d'activité ou d'excitabilité décroissante, 43-44. — Le système moteur de la vie organique et celui de la vie animale obéissent à des centres d'espèces différentes, entre le fonctionnement desquels existe un certain balancement, 43, 44. — La circulation se règle d'elle-même, grâce à un acte réflexe automatique, 44-45. — Examen du sang des cholériques. Voyez *Choléra*. — Nouvel appareil pour la numération des globules du —. Voyez *Globules*.

Sciatique. Note sur un signe peu connu de la —. Recherches expérimentales, 375-380. — Le malade atteint de — accuse de la douleur dès que, après avoir fixé la jambe dans l'extension complète, on fléchit peu à peu la cuisse sur le bassin, 375. — La douleur ne se produit pas si, au préalable, la jambe a été fléchie sur la cuisse, 375-376. — Explication du fait par l'état d'allongement forcé dans lequel se trouve le — quand on fléchit la cuisse sur le bassin, la jambe en extension, 377. — Expériences démontrant que la tension est à son maximum quand la jambe est étendue, 378. — Moyen de diagnostic différentiel et conséquences thérapeutiques, 378-380.

Strychnisation. De l'influence de la — sur l'excitabilité cérébrale. Voy. *Cerveau*.

Tabes. Voy. *Nervo-tabes*, *Langue*, etc.

Vaisseaux. De l'influence du sang asphyxique sur les —. Voy. *Sang*.

Veine porte. Thrombose de la — dans la péritonite tuberculeuse. Voy. *Péritonite tuberculeuse*. — Communications des branches de la veine porte et des veines sus-hépatiques. Voy. *Foie*.

Veines sus-hépatiques. Voy. *Veine porte*.

TABLE PAR NOMS DES AUTEURS

DES

MÉMOIRES ORIGINAUX

ET

DES TRAVAUX ORIGINAUX PUBLIÉS SOUS LE TITRE : RECUEIL DE FAITS.

ACHARD. Thrombose de la veine porte par compression dans le cours d'une péritonite tuberculeuse, 485-490.

ALFEROW (SERGE), de Karkow (Russie). Nouvel appareil servant à compter exactement les globules sanguins, 269-286.

ARNOZAN et VAILLARD. Contribution à l'étude du pancréas du lapin.—Lésions provoquées par la ligature du canal de Wirsung, 287-316.

ARTAUD et RAYMOND. Voy. *Raymond.*

BEURMANN (DE). Note sur un signe peu connu de la sciatique. — Recherches expérimentales, 375-380.

BRISSAUD. Anatomie pathologique de la maladie kystique des mamelles, 98-113.

BRISSAUD et SAROURIN. Deux cas d'atrophie du lobe gauche du foie d'origine biliaire, pouvant servir à l'histoire des communications pathologiques entre les veines portes et les veines sus-hépatiques, 345-364, 444-454.

CORNIL (V.). Note sur les microbes du phlegmon cutané et sur leur siège, 317-324.

CORNIL (V.) et LELOIR (H.). Recherches expérimentales et histologiques sur la nature du lupus, 325-343.

COUTY. Sur le cerveau moteur, 46-98.

DASTRE et MORAT. Influence du sang asphyxique sur l'appareil nerveux de la circulation, 1-46.

DÉJERINE. Étude sur le nervo-tabes périphérique, 231-268.

GILBERT et HAYEM. Voy. *Hayem.*

HAYEM et GILBERT. Note sur les modifications du système nerveux chez un amputé, 430-443.

JOFFROY. Paralysie radiale. — Théorie de la compression, 478-485.

KELSCH et KIENER. Voy. *Kiener*.

KIENER et KELSCH. Étude anatomo-pathologique de la dysenterie et recherches sur les nécroses expérimentales de la muqueuse intestinale, 186-231.

LELOIR (H.) et CORNIL (V.). Voy. *Cornil*.

MORAT et DASTRE. Voy. *Dastre*.

NOCARD, ROUX et STRAUS. Voy. *Straus*.

PITRES (A.). Recherches anatomo-cliniques sur les scléroses bilatérales de la moelle épinière, consécutives à des lésions unilatérales du cerveau, 142-186.

PROMPT. De l'accommodation de perspective, 455.

RANVIER (L.). De l'éléidine et de la répartition de cette substance dans la peau, la muqueuse buccale et la muqueuse œsophagienne des vertébrés, 125-142.

RAYMOND et ARTAUD. Note sur un cas de myélite transverse, 114-123.

— Note sur un cas d'hémiatrophie de la langue survenue dans le cours d'un tabes dorsal, 367-375.

ROUX, NOCARD et STRAUS. Voy. *Straus*.

SABOURIN et BRISSAUD. Voy. *Brissaud*.

STRAUS, ROUX et NOCARD. Recherches anatomiques et expérimentales sur le choléra observé en 1883, en Égypte, 381-430.

VAILLARD et ARNOZAN. Voy. *Arnozan*.

WELLCOME LIBRARY INSTITUTE

TABLE DES PLANCHES

I-II. — Anatomie pathologique de la maladie kystique des mamelles ; mémoire de M. Brissaud. Explic. 112

III. — De l'éléidine et de la répartition de cette substance dans la peau, la muqueuse buccale et la muqueuse œsophagienne des vertébrés ; mémoire de M. Ranvier. Explic. 140

IV. — Recherches anatomo-cliniques sur les scléroses bilatérales de la moelle épinière, consécutives à des lésions unilatérales du cerveau ; mémoire de M. Pitres. Explic. 184

V. — Étude anatomo-pathologique de la dysenterie et recherches sur les nécroses expérimentales de la muqueuse intestinale; mémoire de MM. Kiéner et Kelsch. Explic.. 229

VI. — Contribution à l'étude du pancréas du lapin. Lésions provoquées par la ligature du canal de Wirsung; mémoire de MM. Arnozan et Vaillard. Explic.. 316

VII. — Note sur les microbes du phlegmon cutané et sur leur siège ; mémoire de M. Cornil. Explic. 324

VIII. — Recherches expérimentales et histologiques sur la nature du lupus ; mémoire de MM. Cornil et Leloir. Explic. 344

IX-X. — Deux cas d'atrophie du lobe gauche du foie d'origine biliaire ; mémoire de MM. Brissaud et Sabourin. Explic. 365

XI-XII. — Recherches anatomiques et expérimentales sur le choléra observé en 1883 en Égypte ; mémoire de MM. Straus, Roux et Nocard. Explic. 427

XIII. — Note sur les modifications du système nerveux chez un amputé; mémoire de MM. Hayem et Gilbert. Explic 442

Paris. Soc. d'imp. Paul Dupont, 41, rue J.-J.-Rousseau. *Le gérant* : G. Masson.





80.